This is a digital copy of a book that was preserved for generations on library shelves before it was carefully scanned by Google as part of a project to make the world's books discoverable online.

It has survived long enough for the copyright to expire and the book to enter the public domain. A public domain book is one that was never subject to copyright or whose legal copyright term has expired. Whether a book is in the public domain may vary country to country. Public domain books are our gateways to the past, representing a wealth of history, culture and knowledge that's often difficult to discover.

Marks, notations and other marginalia present in the original volume will appear in this file - a reminder of this book's long journey from the publisher to a library and finally to you.

Usage guidelines

Google is proud to partner with libraries to digitize public domain materials and make them widely accessible. Public domain books belong to the public and we are merely their custodians. Nevertheless, this work is expensive, so in order to keep providing this resource, we have taken steps to prevent abuse by commercial parties, including placing technical restrictions on automated querying.

We also ask that you:

+ *Make non-commercial use of the files* We designed Google Book Search for use by individuals, and we request that you use these files for personal, non-commercial purposes.

+ *Refrain from automated querying* Do not send automated queries of any sort to Google's system: If you are conducting research on machine translation, optical character recognition or other areas where access to a large amount of text is helpful, please contact us. We encourage the use of public domain materials for these purposes and may be able to help.

+ *Maintain attribution* The Google "watermark" you see on each file is essential for informing people about this project and helping them find additional materials through Google Book Search. Please do not remove it.

+ *Keep it legal* Whatever your use, remember that you are responsible for ensuring that what you are doing is legal. Do not assume that just because we believe a book is in the public domain for users in the United States, that the work is also in the public domain for users in other countries. Whether a book is still in copyright varies from country to country, and we can't offer guidance on whether any specific use of any specific book is allowed. Please do not assume that a book's appearance in Google Book Search means it can be used in any manner anywhere in the world. Copyright infringement liability can be quite severe.

About Google Book Search

Google's mission is to organize the world's information and to make it universally accessible and useful. Google Book Search helps readers discover the world's books while helping authors and publishers reach new audiences. You can search through the full text of this book on the web at `http://books.google.com/`

Über dieses Buch

Dies ist ein digitales Exemplar eines Buches, das seit Generationen in den Regalen der Bibliotheken aufbewahrt wurde, bevor es von Google im Rahmen eines Projekts, mit dem die Bücher dieser Welt online verfügbar gemacht werden sollen, sorgfältig gescannt wurde.

Das Buch hat das Urheberrecht überdauert und kann nun öffentlich zugänglich gemacht werden. Ein öffentlich zugängliches Buch ist ein Buch, das niemals Urheberrechten unterlag oder bei dem die Schutzfrist des Urheberrechts abgelaufen ist. Ob ein Buch öffentlich zugänglich ist, kann von Land zu Land unterschiedlich sein. Öffentlich zugängliche Bücher sind unser Tor zur Vergangenheit und stellen ein geschichtliches, kulturelles und wissenschaftliches Vermögen dar, das häufig nur schwierig zu entdecken ist.

Gebrauchsspuren, Anmerkungen und andere Randbemerkungen, die im Originalband enthalten sind, finden sich auch in dieser Datei – eine Erinnerung an die lange Reise, die das Buch vom Verleger zu einer Bibliothek und weiter zu Ihnen hinter sich gebracht hat.

Nutzungsrichtlinien

Google ist stolz, mit Bibliotheken in partnerschaftlicher Zusammenarbeit öffentlich zugängliches Material zu digitalisieren und einer breiten Masse zugänglich zu machen. Öffentlich zugängliche Bücher gehören der Öffentlichkeit, und wir sind nur ihre Hüter. Nichtsdestotrotz ist diese Arbeit kostspielig. Um diese Ressource weiterhin zur Verfügung stellen zu können, haben wir Schritte unternommen, um den Missbrauch durch kommerzielle Parteien zu verhindern. Dazu gehören technische Einschränkungen für automatisierte Abfragen.

Wir bitten Sie um Einhaltung folgender Richtlinien:

+ *Nutzung der Dateien zu nichtkommerziellen Zwecken* Wir haben Google Buchsuche für Endanwender konzipiert und möchten, dass Sie diese Dateien nur für persönliche, nichtkommerzielle Zwecke verwenden.

+ *Keine automatisierten Abfragen* Senden Sie keine automatisierten Abfragen irgendwelcher Art an das Google-System. Wenn Sie Recherchen über maschinelle Übersetzung, optische Zeichenerkennung oder andere Bereiche durchführen, in denen der Zugang zu Text in großen Mengen nützlich ist, wenden Sie sich bitte an uns. Wir fördern die Nutzung des öffentlich zugänglichen Materials für diese Zwecke und können Ihnen unter Umständen helfen.

+ *Beibehaltung von Google-Markenelementen* Das "Wasserzeichen" von Google, das Sie in jeder Datei finden, ist wichtig zur Information über dieses Projekt und hilft den Anwendern weiteres Material über Google Buchsuche zu finden. Bitte entfernen Sie das Wasserzeichen nicht.

+ *Bewegen Sie sich innerhalb der Legalität* Unabhängig von Ihrem Verwendungszweck müssen Sie sich Ihrer Verantwortung bewusst sein, sicherzustellen, dass Ihre Nutzung legal ist. Gehen Sie nicht davon aus, dass ein Buch, das nach unserem Dafürhalten für Nutzer in den USA öffentlich zugänglich ist, auch für Nutzer in anderen Ländern öffentlich zugänglich ist. Ob ein Buch noch dem Urheberrecht unterliegt, ist von Land zu Land verschieden. Wir können keine Beratung leisten, ob eine bestimmte Nutzung eines bestimmten Buches gesetzlich zulässig ist. Gehen Sie nicht davon aus, dass das Erscheinen eines Buchs in Google Buchsuche bedeutet, dass es in jeder Form und überall auf der Welt verwendet werden kann. Eine Urheberrechtsverletzung kann schwerwiegende Folgen haben.

Über Google Buchsuche

Das Ziel von Google besteht darin, die weltweiten Informationen zu organisieren und allgemein nutzbar und zugänglich zu machen. Google Buchsuche hilft Lesern dabei, die Bücher dieser Welt zu entdecken, und unterstützt Autoren und Verleger dabei, neue Zielgruppen zu erreichen. Den gesamten Buchtext können Sie im Internet unter `http://books.google.com` durchsuchen.

BIBLIOTHECA · BOSTONIENSIS · MEDICINAE
SERVAT ET DOCET
FVNDATA
MDCCLXX
EX DONO

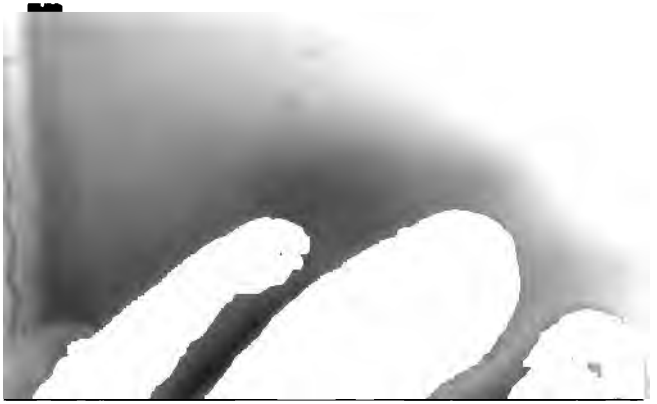

DEUTSCHE ZEITSCHRIFT

FÜR

CHIRURGIE.

HERAUSGEGEBEN

VON

PROF. BARDENHEUER IN KÖLN, PROF. v BERGMANN IN BERLIN, PROF. BIER IN BONN, PROF. CH. H. BRAUN IN GÖTTINGEN, DR. v. BURCKHARDT IN STUTTGART, PROF. DOLLINGER IN BUDAPEST, PROF. v. EISELSBERG IN WIEN, DR. G. FISCHER IN HANNOVER, PROF. FRIEDRICH IN GREIFSWALD, PROF. HELFERICH IN KIEL, PROF. HILDEBRAND IN BASEL, PROF. HOCHENEGG IN WIEN, DR. KAPPELER IN KONSTANZ, PROF. KOCHER IN BERN, PROF. KÖNIG IN BERLIN PROF. KRÖNLEIN IN ZÜRICH, PROF. KÜSTER IN MARBURG, DR. C. LAUENSTEIN IN HAMBURG, PROF. LENNANDER IN UPSALA, PROF. v. LEUTHOLD IN BERLIN, PROF. MADELUNG IN STRASSBURG I. E., DR. MARTENS IN BERLIN, PROF. MÜLLER IN ROSTOCK, DR. A. NEUMANN IN BERLIN, PROF. PERTHES IN LEIPZIG, PROF. POPPERT IN GIESSEN, PROF. RIEDEL IN JENA, PROF. E. ROSE IN BERLIN, PROF. RYDYGIER IN LEMBERG, PROF. SCHÖNBORN IN WÜRZBURG, PROF. SONNENBURG IN BERLIN, PROF. TRENDELENBURG IN LEIPZIG, DR. WIESINGER IN HAMBURG, PROF. WITZEL IN BONN.

UND UNTER MITWIRKUNG VON

PROF. DR. ROSE IN BERLIN

PROF. DR. TRENDELENBURG IN LEIPZIG

PROF. DR. BIER IN BONN

REDIGIERT VON

PROF. DR. HELFERICH IN KIEL

Dreiundsiebzigster Band.

Mit 55 Abbildungen im Text und 9 Tafeln.

LEIPZIG,
VERLAG VON F. C. W. VOGEL
1904.

BOSTON MEDICAL
AUG 19 1904
LIBRARY.

CATALOGUED
AUG 19 1904
E. H. B.

Inhalt des dreiundsiebzigsten Bandes.

Erstes bis Drittes (Dreifaches) Heft

ausgegeben Mai 1904.

Seite

I. Aus der chirurgischen Privatklinik von Dr. Deutschländer in Hamburg.
Zur Beurteilung der unblutigen Reposition der angeborenen Hüftverrenkungen. Von Dr. Carl Deutschländer. (Mit 14 Skizzen) 1

II. Aus dem Johanniterkrankenhause zu Neidenburg (Ostpr.).
Beitrag zur operativen Behandlung des Nabelschnurbruches. Von Dr. Gutzeit. (Mit 2 Abbildungen) 49

III. Heilungsresultate bei Unterschenkelbrüchen in der Unfallversicherung. Von Dr. Ferd. Bähr 63

IV. Aus der chirurgischen Universitätsklinik zu Marburg. (Geheimrat Küster.)
Experimentelle Beiträge zur Harnblasenplastik. Von Dr. Walter v. Brunn. 90

V. Kasuistisches und Kritisches zur Lehre des Karzinoms der Schilddrüse. Von Privatdozent Dr. B. Huguenin 104

VI. Aus der chirurgischen Universitätsklinik in Bern. (Direktor Herr Prof. Dr. Theodor Kocher.)
Eine experimentelle Arbeit über die Ätiologie der Perityphlitis. Von Dr. M. Mori. (Mit 1 Abbildung im Text und Tafel I) . 123

VII. Aus dem experimentellen Laboratorium der k. k. chirurgischen Klinik des Hofrats Prof. Ludw. R. v. Rydygier (Lemberg).
Über Nierenspaltung. Von Dr. M. W. Herman 137

VIII. Beitrag zur Kenntnis von „Pagets disease of the nipple". Von Dr. Ali Krogius. (Mit 3 Abbild. im Text und Tafel II. III) 165

IX. Über tropische Leberabszesse. Von Stabsarzt Dr. Wendel . . 186

X. Aus der äußeren Abteilung des Krankenhauses Moabit. (Geheimrat Sonnenburg.)
Sklerodermie mit Muskelatrophien und Symptomen der Raynaudschen Krankheit. Von R. Lücke. 198

XI. Über die Knochenresorption durch maligne Geschwülste. Von Dr. M. Matsuoka. (Mit Tafel IV. V) 204

XII. Aus der chirurgischen Universitäts-Kinderklinik in München (Prof. Dr. W. Herzog).
Über Ovarialhernien mit Stieltorsion. Von Dr. med. K. Gaugele 216

BIBLIOTHECA · BOSTONIENSIS · MEDICINAE
SERVAT ET DOCET
FVNDATA
MDCCCLXXX
EX DONO

Reihe von Faktoren: Mortalität, Frakturen, Versteifungen, Nerven- und Gefäßläsionen und Weichteilverletzungen der verschiedensten Art.

Hinsichtlich der Mortalität kann man wohl behaupten, daß dieselbe keine erhebliche Rolle spielt. Es sind wohl im Anschluß an die unblutige Einrenkung einige Todesfälle bekannt geworden, die zum Teil auf den traumatischen Chok bezogen wurden. Allein es ist höchst zweifelhaft, ob diese Todesfälle der unblutigen Reposition überhaupt angerechnet werden können und ob es sich hierbei nicht um späte Narkosentodesfälle oder anderweitige unglückliche Zufälle handelt. Unter 1235 Operationen, die sich auf 12 Operateure verteilen (und zwar auf Lorenz mit 360, Hoffa mit 91, Petersen mit 165, Drehmann mit 118, Lexer mit 103, Wolff mit 68, Nové-Josserand mit 69, Kümmell mit 66, Codivilla mit 66, Redard mit 50, Köllicker mit 38, Dreesmann mit 31 Repositionen), ist nur 4mal der tödliche Ausgang entweder unmittelbar auf dem Operationstische oder spätestens 24 Stunden nach der Operation erfolgt, und zwar hat Lorenz bei 360 Einrenkungen drei Todesfälle und Hoffa bei 91 Einrenkungen einen Todesfall verzeichnet, während von allen übrigen Autoren kein derartiger Ausgang erwähnt wird. Schwerer fallen dagegen andere Komplikationen ins Gewicht. Leider sind aber gerade hierüber die zahlenmäßigen Angaben etwas lückenhaft, und Lorenz hat daher noch vor kurzem auf dem 1. Kongresse für orthopädische Chirurgie Ostern 1902 die Aufforderung ausgesprochen, auch die Schattenseiten der unblutigen Einrenkung in das genügende Licht zu stellen.

Von den unglücklichen Ereignissen, die am häufigsten bei der Reposition beobachtet worden sind, stehen an erster Stelle die Frakturen, in der Mehrzahl Schenkelhalsbrüche, aber auch Diaphysenbrüche des Oberschenkels und vereinzelt Brüche des Beckenringes, Bruch der Darmbeinschaufel und Symphyseninfraktionen (Lorenz, Petersen). Erwähnt werden zahlenmäßig Frakturen von Petersen bei 124 Einrenkungen 14mal, von Lorenz unter 450 Einrenkungen 13mal, von Jul. Wolff unter 124 Einrenkungen 5 mal, von Nové-Josserand unter 69 Einrenkungen 2 mal und von Lexer unter 59 Einrenkungen 1 mal.

Einen nicht unbeträchtlichen Prozentsatz unter den Komplikationen bilden ferner, abgesehen von den nach Fraktur auftretenden Steifigkeiten, die Versteifungen, die als Folge der gewaltsamen Repositionsmanöver und der langdauernden Fixation zu bezeichnen sind, und die sich nicht selten auch auf die Kniegelenke erstrecken. In einzelnen Fällen haben sie zu den hochgradigsten Störungen geführt.

So berichtet Ludloff über einen sehr schweren Fall von doppelseitiger Hüftversteifung bei einem 9jährigen Jungen, bei welchem noch 2½ Jahre nach der unblutigen Einrenkung beide Beine in einer fast unbeweglichen Abduktionsstellung von 45 Grad standen. Ohne direkte Zahlenangaben werden Versteifungen von Lorenz, Petersen und Redard erwähnt, zahlenmäßig angegeben finden sich dieselben bei Julius Wolff unter 124 Einrenkungen 5 mal, bei Drehmann unter 110 Einrenkungen 11 mal, bei Lexer unter 59 Einrenkungen 2 mal und bei Dreesmann unter 31 Einrenkungen 3 mal.

Im Anschluß hieran muß sodann auch noch auf die sehr häufig zurückbleibende Auswärtsrotationsstellung der Beine hingewiesen werden, bezüglich deren allerdings keine statistische Kontrolle geführt worden ist, da es sich hierbei lediglich um kosmetische Defekte handelt.

Von sonstigen, das Skelettsystem betreffenden Komplikationen sind weiterhin noch falsche Einstellungen des Oberschenkels beobachtet worden, die allerdings wohl weniger der Methode zur Last gelegt werden können. So berichtet Drehmann bei 110 Repositionen zweimal über Einstellung des Trochanter major in die Pfannengegend, und auch Kümmell demonstrierte gelegentlich der Diskussion zu dem vorliegenden Thema zwei Fälle von Trochantereinstellung; mir persönlich ist ferner ein Fall bekannt, wo der Schenkelkopf in das Foramen obturatorium reponiert wurde, was zu einer starren Abduktionskontraktur führte.

Aber nicht bloß am Skelettsysteme, sondern auch im Gebiete der Weichteile ist es im Anschlusse an die Reposition nicht selten zu erheblichen Schädigungen gekommen. Am häufigsten werden Verletzungen der Nerven, speziell solche des Cruralis und des Ischiadicus erwähnt, welche zum Teil vorübergehende, zum Teil aber auch recht hartnäckige Paresen einzelner Muskeln und Muskelgruppen bedingten. Die Paresen des Cruralis haben im allgemeinen einen leichteren Charakter, während die Läsionen des Ischiadicus bisweilen zu über zwei Jahre lang bestehenden Lähmungen der Unterschenkelmuskulatur geführt haben (Petersen). Die Ursachen dieser Verletzungen, die übrigens mit der fortgeschrittenen Repositionstechnik weit seltener geworden sind, liegen offenbar in einer Zerrung und Zerreißung der Nervenfasern, wie sie bei den ultraphysiologischen Einrenkungsbewegungen leicht erklärlich ist. Erwähnung finden die Nervenverletzungen speziell von Lorenz, Petersen und Jul. Wolff, welche bei 648 Einrenkungen 19 mal diese Ereignisse zu verzeichnen hatten, und zwar Lorenz bei 450 Einrenkungen 8 mal — darunter

eine recht schwere Lähmung, — Petersen bei 124 Einrenkungen 9 mal und Jul. Wolff bei gleichfalls 124 Einrenkungen 5 mal.

Eine weitere Gruppe in der Reihe der Weichteilverletzungen bilden Läsionen der Blutgefäße und Zerreißungen der Gebilde des Beckenbodens. Das unglücklichste Ereignis in dieser Beziehung ist wohl Lorenz zugestoßen, der in einem Falle eine Kompression der Arteria femoralis durch Druck des Schenkelkopfes gegen den Gipsverband erlebte; es kam infolgedessen zu einer Thrombosierung der Arterie, die eine Gangrän der ganzen Extremität nach sich zog, sodaß eine Exartikulation in der Hüfte notwendig wurde. Von einer Zerreißung der Vena femoralis, die aber infolge der Venennaht einen günstigen Ausgang nahm, berichtet Petersen. Von Jul. Wolff sind zweimal Hämatome in der Adduktorengegend beobachtet worden, welche vereiterten und zu Adduktionskontrakturen führten. Recht häufige Begleiterscheinungen der unblutigen Einrenkung sind sodann ödematöse Anschwellungen der Adduktorengegend, der Labien und der Clitoris; eine größere Bedeutung kommt ihnen jedoch nicht zu, da sie sich in kurzer Zeit zurückbilden.

Von weiteren Schädigungen im Gebiete der Weichteile sind außerdem Dammrisse, Scheidenrupturen und Hodenquetschungen zu erwähnen. In der Literatur finden sich zwar nur von Petersen hierüber nähere Angaben vor, der einmal einen totalen Dammriß und einmal eine Zerreißung der weiblichen Harnröhre beobachtete. Indessen sind derartige Verletzungen wohl doch etwas häufiger vorgekommen, wenn sie auch nicht veröffentlicht worden sind, und mir persönlich sind verschiedene derartige Fälle bekannt. Im allgemeinen zeichnen sich diese Läsionen durch eine gute und rasche Heilungstendenz aus, und wenn sie auch keineswegs als nebensächlich zu betrachten sind, so kommen sie doch als ernste Schädigungen weniger in Betracht, da sie in der Regel keine dauernde Störungen hinterlassen.

Ferner muß noch auf die Hernien hingewiesen werden, die im Anschluß an die unblutige Einrenkung entstehen, und die sich direkt unter dem Poupartschen Bande entwickeln und in dem prävaskulären Bindegewebsspalt vor den großen Gefäßen fortpflanzen. Narath, welcher zuerst die Aufmerksamkeit hierauf gelenkt hat, hat diese Hernienbildung bei 65 Einrenkungen 6 mal gefunden; Lorenz beobachtete sie in 2 Fällen und Ludloff bei 19 Einrenkungen in 5 Fällen; ich selbst habe dank der Liebenswürdigkeit des Herrn Prof. Tilmann in Greifswald bald nach dem Bekanntwerden der Narathschen Veröffentlichung drei derartige Brüche untersuchen

können. Offenbar sind diese Hernien nicht so selten, und man findet sie wohl häufiger, sobald man mehr darauf achtet. Die Beschwerden, die sie verursachen, sind zwar nur gering, immerhin aber verdienen sie Beachtung, da man nicht wissen kann, ob sie nicht in einer späteren Lebensepoche zu erheblichen Störungen Anlaß geben.

Die folgende Tabelle gibt eine Übersicht über die bei 1032 Einrenkungen verzeichneten Komplikationen, über die ich in der mir zugänglichen Literatur Zahlenangaben vorgefunden habe.

Tabelle I.

Gefahren und Komplikationen.

	Autoren	Lorenz	Petersen	Jul. Wolff	Drehmann (1899)	Nové-Josserand	Narath	Lexer	Dreesmann	Gesamtzahl
	Zahl der Einrenkungen	450	124	124	110	69	65	59	31	1032
Komplikationen	Frakturen	13	14	5	—	2	—	1	—	35
	Versteifungen	—	—	5	11	—	—	2	3	21
	Falsche Einstellung	—	—	—	2	—	—	—	—	2
	Nervenverletzungen	8	9	2	1	—	—	—	—	20
	Weichteilverletzung	1	3	2	—	—	—	—	—	6
	Hernien	2	—	—	—	—	6	—	—	8
	Summe der Komplikationen	24	26	14	14	2	6	3	3	92
	Prozentuales Verhältnis	5,3 %	20,9 %	11,2 %	12,7 %	2,8 %	9,2 %	5 %	9,6 %	8,9 %

Es muß indessen hierbei bemerkt werden, daß diese Zusammenstellung, wie übrigens jede Statistik, nur einen recht bedingten Wert besitzt. Denn einerseits sind die Angaben über Komplikationen unvollständig und lückenhaft, und dazu kommt noch, daß eine Reihe von Autoren, — selbst solche, die über ein großes Luxationsmaterial verfügen, — keine Erwähnung gefunden haben, weil sich das Verhältnis zwischen Schädigungen und Einrenkungen nicht zahlenmäßig feststellen ließ. Andererseits unterliegt es aber auch keinem Zweifel, daß sicher ein recht erheblicher Prozentsatz der verzeichneten Zwischenfälle nicht der Methode zur Last gelegt werden kann, sondern daß man eine Reihe unglücklicher Ereignisse mit zu den Opfern zählen muß, welche, wie jede rasch in Aufnahme gekommene Technik, so auch die Repositionstechnik in ihren Anfängen erheischte. Die vorstehende Tabelle gibt daher keineswegs ein genaues Bild von dem Gefahrenwerte der unblutigen Behandlung. Immerhin aber geht aus ihr hervor, daß man in einem jedenfalls ins Gewicht fallenden Prozent-

satze bei der unblutigen Einrenkung mit Komplikationen rechnen muß, welche zum Teil recht ernster Natur sein können. Was speziell die Frakturen anbetrifft, so ist vor kurzem wieder von Schulze, (Duisburg) auf das häufige Vorkommen derselben hingewiesen worden. Dadurch aber ist die unblutige Methode als ein Eingriff charakterisiert, der keineswegs so harmlos ist, als man ihn bisweilen zu betrachten pflegt.

Von weit größerer Bedeutung für die Beurteilung der unblutigen Behandlung sind jedoch die Resultate und gerade in dieser Hinsicht gehen die Ansichten recht erheblich auseinander. Der Grund dieser Erscheinung liegt zum Teil mit in der Unsicherheit, welche bezüglich der Deutung der pathologisch-anatomischen Befunde und speziell der Pfannenverhältnisse besteht. Diese Unsicherheit wird dadurch gefördert, daß die Ätiologie des Leidens noch in tiefem Dunkel liegt, und daß wir nicht wissen, wie die Veränderungen am Pfannenorte entstanden sind. Wir sind hinsichtlich der Pathogenese noch nicht über den Bannkreis der Theorie hinausgedrungen, und von einer recht verbreiteten Theorie kann man geradezu behaupten, daß sie nicht klärend, sondern nur verwirrend auf die Auffassung der pathologisch-anatomischen Befunde in der Pfannengegend gewirkt hat. Es ist dies die älteste, bis auf Paletta und Dupuytren zurückreichende Theorie der Entwicklungshemmung, die besonders von von Ammon ausgebildet und neuerdings wieder von Kirmisson in den Vordergrund gestellt worden ist. Ihrem Einflusse war es wohl zuzuschreiben, daß die Existenz einer Pfanne bei den angeborenen Hüftverrenkungen eine Zeit lang überhaupt in Abrede gestellt worden war.

Diese Annahme ist wohl jetzt ziemlich allgemein als falsch und irrtümlich erkannt worden, und durch eine große Zahl von Tatsachen, durch die Autopsie in vivis bei den blutigen Repositionen, durch Röntgenphotographien und durch Sektionspräparate ist das Vorhandensein der Pfanne zur Genüge bewiesen. Allerdings haben einige Operateure bei Vornahme der blutigen Reposition gelegentlich die Angabe gemacht, daß keine Pfanne vorhanden gewesen sei. Aber hiergegen erscheint mir der Einwand nicht mit Unrecht erhoben worden zu sein, daß die Pfanne wohl existierte, daß sie bloß nicht gefunden wurde, und dieser Einwand erscheint mir um so berechtigter als bekanntlich das Auffinden der Pfanne bisweilen mit zu den größten Schwierigkeiten gehört, welche die blutige Reposition bietet. Mir persönlich ist es bei meiner ersten derartigen Operation, die ich selbständig ausführte, passiert, daß ich trotz der reichen Erfahrungen, die ich in dieser Beziehung an der Hoffaschen Klinik hatte sammeln

können, beinahe einen Pfannendefekt angenommen hätte, obwohl derselbe nach der Röntgenphotographie nicht bestehen konnte.

Es handelte sich in diesem Falle um ein 8jähriges Mädchen mit doppelseitiger Verrenkung, bei welchem ich auf der linken Seite die blutige Reposition vornahm, nachdem mir die unblutige Behandlung auf dieser Seite kein genügendes Resultat ergeben hatte. Ich legte die Pfannengegend frei, fand aber nichts als eine seichte Vertiefung, die ihrer Lage gemäß die Pfanne nicht sein konnte, da sie zu weit oben am Darmbein lag, und die zweifellos nur eine sekundäre Bildung war. Nach längerem Suchen entdeckte ich erst einen außerordentlich engen Kanal, der so eng war, daß er kaum einen ganz dünnen Bleistift hätte passieren lassen. Ich erweiterte diesen Gang, der zum Teil knorpelige Wandungen besaß, und gelangte hierauf erst an die richtige Pfanne, die sich nach Exstirpation des fibrösknorpeligen Inhaltes sogar weit größer erwies, als nach der Röntgenphotographie zu erwarten war, und die den Schenkelkopf sehr gut aufnahm, wie ich es vor einiger Zeit in einer Sitzung des ärztlichen Vereins in Hamburg auch an Röntgenbildern gelegentlich der Vorstellung einiger blutig geheilter Fälle demonstrieren konnte.

Würde ich diesen engen Gang nicht gefunden haben, so würde ich sicher in dem Glauben eines totalen Pfannendefekts geblieben sein, da sich für das Gefühl, auf das man bei diesen Operationen allein angewiesen ist, die knorpelig-fibröse, die Pfanne verschließende Decke durch nichts von der Fläche des Darmbeins unterschied. Auch König (Altona) berichtet über einen ganz ähnlichen Fall. Irrtümer nach dieser Richtung hin sind daher leicht erklärlich.

Wenn auch die Existenz der Pfanne als eine Tatsache zu betrachten ist, die keines weiteren Beweises mehr bedarf, und die durch zahlreiche Belege hinlänglich sichergestellt ist, so hat die Theorie der Entwicklungshemmung jedoch noch zu einem weiteren Irrtum Anlaß gegeben, über den die Ansichten noch keineswegs geklärt sind. Es lag ja bei dieser Theorie so außerordentlich nahe, die Veränderungen am Pfannenorte als rudimentäre, als Ausdruck der Hemmungsbildung anzusprechen, umsomehr, da gewisse Befunde, z. B. die Kleinheit und Asymmetrie der Pfanne, völlig für eine derartige Auffassung zu sprechen scheinen. In der Tat erfreut sich diese Anschauungsweise auch einer recht großen Verbreitung, und sie hat durch die von Holtzmann an Luxationsföten angestellten Untersuchungen scheinbar sogar eine pathologisch-anatomische Grundlage erhalten. Indessen erscheinen mir die im übrigen sehr bemerkenswerten Ausführungen Holtzmanns nach dieser Richtung hin nicht beweisend; denn bei dem Holtzmannschen Materiale handelte es sich um Föten, welche gleichzeitig sowohl Hemmungsbildungen wie Bauchblasenspalte, gespaltenes Becken, Spina bifida usw. als auch offenbare intrauterine

Belastungsdeformitäten wie angeborene Skoliose, Klumpfüße usw. aufwiesen, und es ist nicht ersichtlich, weswegen die konkomitierende angeborene Hüftverrenkung zu der ersten Kategorie gerechnet werden müßte, umsoweniger, als die von sämtlichen Föten angefertigten mikroskopischen Präparate keinerlei Störungen in den Proliferationsvorgängen erkennen ließen. Im Gegenteil veranlaßten die mikroskopischen Befunde gerade den Autor, sich in Gegensatz zu den Grawitzschen Untersuchungsergebnissen zu stellen und „eine Störung in der Knochenbildung am Ypsilonknorpel auf das bestimmteste zurückzuweisen". Meines Erachtens steht die Auffassung der angeborenen Hüftverrenkung als Entwicklungshemmung — und damit pflichte ich H. H. Hirsch bei, der zwei Jahre später (1897) diese Frage berührte — mit den pathologisch-anatomischen Befunden und vor allem aber mit den Behandlungsergebnissen der unblutigen Einrenkungsmethode selbst geradezu in direktem Widerspruch.

Denn es ist schwer zu verstehen, wie ein rudimentär angelegtes Gelenk, welches oft lange Jahre nach der Geburt im Zustande der Hypoblasie der Theorie gemäß verharren müßte, durch die einfache Wiederherstellung der richtigen Gelenkbeziehungen sich auf einmal zu einem normalen Gelenk umwandeln könnte, wie es doch tatsächlich in einer Reihe von Fällen durch die unblutige Einrenkung geschieht und wofür ich auch weiterhin einige Röntgenbeispiele anführen werde (Fig. 7—11), und in der menschlichen Pathologie findet sich für einen derartigen Vorgang kein Analogon. Ein verkümmert angelegtes Organ bleibt verkümmert, und wenn es sich auch im Laufe der Zeit weiter entwickelt, so bewahrt es doch stets seinen rudimentären Charakter. Man vergegenwärtige sich nur einen infolge eines angeborenen Tibiadefektes rudimentär angelegten Unterschenkel: mag man denselben auch noch so früh und noch so energisch den funktionellen Belastungsreizen aussetzen, so wächst er sich doch nie zu einem normalen oder auch nur annähernd normalen Unterschenkel aus. Für die Beurteilung der unblutigen Behandlung der angeborenen Hüftverrenkungen ist daher die Frage nach dem Charakter der Pfannenveränderungen keineswegs bedeutungslos.

In der Tat lassen sich eine Reihe von Tatsachen anführen, aus denen hervorgeht, daß sich die luxierten Hüftgelenke nicht nur nicht im Zustande einer Entwicklungshemmung, sondern sogar in dem einer Entwicklungshypertrophie befinden, und daß die Pfannen nicht verkümmert, sondern vielmehr zu stark entwickelt sind.

Schon aus entwicklungsgeschichtlichen Gründen ist die Annahme einer Hypoblasie ziemlich hinfällig. Wenn man sich die ersten An-

fänge der Gelenkbildung vergegenwärtigt, so vollzieht sich dieselbe in der Weise, daß in den knorplig präformierten Skelettteilen an der Stelle des Gelenks ein Spalt entsteht, jenseits dessen sich auf der proximalen Seite die Pfanne, auf der distalen Seite der Schenkelkopf entwickelt. Wo also auch nur eine Andeutung von Kopf und Pfanne vorhanden ist, dort müssen wir also annehmen, daß wenigstens die ersten Anfänge der Gelenkentwicklung in normaler Weise abgelaufen sind, und daß wenigstens in der ersten Zeit Kopf und Pfanne mit einander in Berührung gestanden haben müssen. Von einer ektopischen Anlage des Gelenkkopfes, wie es die Ammonsche Theorie will, — von Ammon wollte das Leiden ja geradezu als „angeborene Ektopie des Gelenkkopfes" bezeichnet wissen, — kann daher nicht die Rede sein, und das Zustandekommen der Luxation läßt sich nur, wie es auch bereits Hirsch ausführte, in der Weise erklären, daß sekundär der Kopf aus der Pfanne getreten ist. Unter welchem Einflusse das geschieht, wie weit der Bänderapparat, auf den besonders F. Lange und Ludloff hingewiesen haben, dabei eine Rolle spielt, und in welchem Zeitpunkt der Austritt des Kopfes aus der Pfanne vor sich geht, das sind alles Dinge, über die wir noch höchst mangelhaft unterrichtet sind. Hinsichtlich des Zeitpunktes kann man indessen wohl schon so viel behaupten, daß der Eintritt der Luxation nicht immer an ein und dasselbe Stadium des Fötallebens gebunden ist. Offenbar kann derselbe in den verschiedensten Monaten des intrauterinen Lebens erfolgen, worauf auch bereits von Helmke, Holtzmann, Bender u. a. hingewiesen worden ist. Ja durch eine Reihe einwandsfreier Beobachtungen ist sogar festgestellt, — ich führe nur die Beobachtungen von Lorenz, Hoffa, Schede, Kirmisson, Heusner, Wiesinger, Lange, Walther, Bade u. a. an, — daß selbst noch nach der Geburt in den ersten Lebensjahren unter dem Einflusse der Belastung die Luxation eintreten kann, daß also mit anderen Worten in einer Reihe von Fällen nicht die Luxation, sondern nur die Disposition zur Luxation angeboren ist, die sicher aber nicht in einer Hemmungsbildung der Pfanne zu suchen ist.

Ich persönlich habe vor einiger Zeit einen 17jährigen jungen Mann beobachtet, den ich auch im ärztlichen Verein von Hamburg vorgestellt habe und der offenbar ein zur Luxation disponiertes Hüftgelenk besaß. Wenn es bei demselben auch nie zur Luxation gekommen ist, so konnte er dennoch willkürlich, wenn auch keine Luxation, so doch eine habituelle Subluxation durch bestimmte Bewegungen hervorrufen, und zwar an einem Hüftgelenk, welches vorher nie eine infektiöse Erkrankung, Osteomyelitis u. dergl., durchgemacht hatte.

Auch Holtzmann unterscheidet in der vorhin schon erwähnten

Arbeit auf Grund seiner pathologisch-anatomischen Untersuchungen frühfötale, spätfötale und infantile Luxationen. Gerade diese zeitlich so verschiedene Genese läßt die Hypothese der Entwicklungshemmung in einem recht zweifelhaften Lichte erscheinen, und wenn man auch bezüglich der frühfötalen Luxationen noch mit Berechtigung darauf rekurrieren könnte, so ist eine solche Erklärung für die spätfötalen und infantilen Luxationen nicht mehr zulässig, da in einem so späten Stadium die Anlage der Hüftgelenkspfanne längst abgeschlossen ist.

Jedenfalls kann man auf Grund unserer heutigen Kenntnisse von der Gelenkentwicklung das Eintreten der Luxation nur als einen sekundären Vorgang betrachten, und sobald man hierzu gezwungen ist, so ist nicht einzusehen, weswegen von dem Moment an, wo der Kopf die Pfanne verläßt, in der Entwicklung derselben ein Stillstand eintreten sollte; denn nur so ließe sich die rudimentäre Gelenkentwicklung erklären. Eine derartige Annahme würde sowohl mit den pathologisch-anatomischen Befunden als auch mit allen unseren sonstigen Erfahrungen, die wir unter ähnlichen Verhältnissen machen, in Widerspruch stehen. Ich brauche nur auf die von Schede zitierte Beobachtung Volkmanns am luxierten und nicht reponierten Radiusköpfchen hinzuweisen, welches bei jugendlichen Individuen keineswegs in seinem Wachstum stehen bleibt, sondern im Gegenteil in die Länge wächst. Es findet also hierbei keineswegs eine Entwicklungshemmung, sondern eine Entwicklungshypertrophie statt, und ähnliche Vorgänge lassen sich auch an der Pfanne des luxierten Hüftgelenks nachweisen, deren Wachstum stetig fortschreitet und nur insofern eine Änderung erfährt, als nach Aufhören des regulierenden Druckes und Gegendruckes seitens des Schenkelkopfes die verschiedenen die Pfanne zusammensetzenden Gewebe ein stärkeres und mehr unregelmäßiges Wachstum zeigen, sodaß schließlich dadurch eine Verflachung und Verkleinerung des Pfannenkavums zustande kommt. Unter diesem Gesichtspunkte betrachtet, stellt die Flachheit und Asymmetrie der Pfanne nicht mehr das Primäre, den Ausdruck einer rudimentären Anlage, sondern etwas Sekundäres, das Produkt irregulärer exzessiver Wachtumsvorgänge dar.

Hiermit gewinnt auch der Entstehungsmechanismus der Luxationen eine neue Beleuchtung, worauf ich jedoch nur flüchtig hinweisen will. Wenn durch intrauterine Zwangsstellungen des Oberschenkels der Schenkelkopf längere Zeit daran gehindert wird, sich exakt der Pfanne anzuschmiegen und vermöge seines Druckes das Wachstum derselben zu regulieren, so entsteht zunächst infolge der intensiven Wachstumsvorgänge eine Abflachung der Pfanne. Die Pfanne füllt

sich gewissermaßen ebenso aus, wie eine oberflächliche durch Granulation heilende Höhlenwunde. Löst sich nun die Zwangsstellung, so findet alsdann der Schenkelkopf in der abgeflachten Pfanne nicht mehr den genügenden Halt, und er gleitet schon bei an sich geringfügigen Stößen, wie sie vielleicht durch Uteruskontraktionen bedingt sein können, aus der Pfanne, und zwar um so leichter, als ja auch der Bandapparat Veränderungen während der Zwangsstellung erfahren hat: die intrauterine Luxation ist also komplett. Ist die Zwangsstellung des Oberschenkels von kürzerer Dauer gewesen, so ist auch die Abflachung der Pfanne eine geringere und der Schenkelkopf bleibt zunächst in der Pfanne stehen; immerhin aber resultiert daraus eine geringere Stabilität des Gelenks und eine gewisse Disposition zur Verrenkung, die erst post partum in den ersten Lebensjahren in Erscheinung zu treten braucht, sobald Geh- und Stehversuche gemacht werden.

Bei der Wichtigkeit, welche die Wachstumsvorgänge der luxierten Pfanne besitzen, habe ich versucht, auf experimentellem Wege diese Frage näher zu erforschen, und da ein Experimentieren an Föten in utero naturgemäß ausgeschlossen ist, so habe ich zu meinen Versuchen außerordentlich junge Tiere benutzt, die sich noch im Stadium eines rapiden Wachstums befanden. Ich habe im ganzen 9 Versuche ausgeführt, und zwar an jungen Katzen, an denen ich künstlich auf operativem Wege Luxationen erzeugte. In der Beurteilung derartiger Versuche, die übrigens auch bereits von Volkmann angestellt hatte, muß man natürlich äußerst vorsichtig sein. Denn eine operativ erzeugte und eine angeborene Luxation sind, ganz vom Trauma und vom Individuum abgesehen, nicht ohne weiteres in Parallele zu stellen, da es sich bei ersterer ja stets um Pfannen handelte, die bereits eine längere normale Entwicklung hinter sich hatten. Immerhin aber gestatten diese Experimente gewisse Schlußfolgerungen, wenn man sich rein auf die Beantwortung der Frage beschränkt, wie sich im wachsenden Organismus die die Pfanne konstituierenden Elemente verhalten, sobald der Belastungsdruck des Schenkelkopfes eliminiert ist, und man darf ihnen wohl eine gewisse Berechtigung nicht absprechen, da sie sämtlich an sehr jungen Tieren ausgeführt wurden, die noch ein ganz intensives Wachstum zeigten.

Ein Teil dieser Versuche wurde in der Weise ausgeführt, daß nach Eröffnung der hinteren Partie der Gelenkkapsel und nach Durchschneidung des Ligamentum teres der Schenkelkopf, soweit er in der Pfanne stand, reseziert wurde. Die Pfanne selbst wurde in keiner Weise verletzt und der Schenkelstumpf über dem oberen Pfannen-

rande, aber noch innerhalb der Gelenkkapsel, eingestellt. Die Tiere wurden hierauf nach einer Lebensdauer von 1—8 Monaten getötet, und die Pfannen zunächst in unverletztem Zustande, sodann aber auf frontalen Sägedurchschnitten untersucht. Von den vier Versuchen, die hier in Betracht kommen, erfolgte in drei Fällen die Heilung per primam, im vierten durch Eiterung; eine Ankylosierung trat in keinem Falle ein. Wenn es sich hierbei auch nicht um Luxationen in strengem Sinne handelte, so wurden dennoch hierdurch Verhältnisse geschaffen, die, soweit das Pfannenwachstum in Betracht kommt, den Luxationsgelenken wenigstens insofern ähneln, als für die Lebensdauer der Tiere das Belastungsmoment seitens des Oberschenkelkopfes ausgeschaltet war. Ich lasse zunächst die Beschreibung der hierher gehörigen vier Tierversuche folgen.

1. Versuch.

Schwarze Katze, 14 Wochen alt. Linkes Hüftgelenk. Heilung per primam. Bestand der Luxation 1 Monat. Befund am Präparat: Die knöcherne Pfanne zeigt weder Wucherungsvorgänge noch Formabweichungen und verhält sich auch auf frontalen Durchschnitten völlig normal. Der Pfannenknorpel läßt sich leicht von ihr loslösen; er ist verdickt, aufgelockert, uneben und schickt Fortsätze aus, die mit Granulationswucherungen, welche von der Gelenkkapsel ausgehen, in Verbindung stehen. Der Limbus cartilagineus ist gleichfalls aufgelockert, höckrig und entsendet ebenfalls knorpelige Fortsätze. Das Pfannenlumen ist infolge dieser Wucherungsvorgänge mit einem Polster von Granulationsgewebe ausgekleidet, das von knorpeligen Bestandteilen durchsetzt ist. Die Gelenkkapsel ist in die Länge gedehnt, in allen Teilen beträchtlich verdickt und besitzt einen ziemlichen Gefäßreichtum. Ihre untere Partie liegt dicht über dem Pfannenlumen, mit dessen Inhalt sie lose verwachsen ist. Ihre Innenfläche ist durchweg von Granulationsgewebe bedeckt und zeigt nirgends mehr die glatte Synovialisschicht. Die obere Partie der Gelenkkapsel liegt über dem oberen Pfannenrande, ist gleichfalls hypertrophiert und enthält eine kleine, mit deutlicher Synovialisschicht ausgekleidete Höhle für den Schenkelstumpf; die Schnittfläche des Stumpfes ist überknorpelt; der Stumpf selbst steht beweglich über dem oberen Pfannenrande und stemmt sich gegen einen Wulst von knorpeligem Bindegewebe, der von der gewucherten oberen Gelenkkapsel und dem Periost des Beckens gebildet wird.

2. Versuch.

Katze von 10 Wochen. Heilung per primam. Rechtes Hüftgelenk. Bestand der Luxation 2 Monate. Sektionsbefund: Die knöcherne Pfanne zeigt weder Formstörungen noch sonstige Veränderungen und läßt sich leicht isolieren. Die knorpelige Pfanne ist höckrig, stellenweise rauh und an einzelnen Stellen verdickt, an anderen verdünnt. Sie entsendet in das Innere des Pfannenlumens Knorpelstränge, die sich netzartig kreuzen und sich mit derben bindegewebigen Strängen, die von der Kapsel ausgehen, ver-

flechten. Es resultiert daraus ein Pfanneninhalt teils bindegewebiger, teils knorpeliger Natur, der mit der stark verdickten Gelenkkapsel ziemlich fest verwachsen ist. Der Limbus cartilagineus sieht wie angenagt aus und ist fest mit der unteren Kapselpartie verwachsen. Die Hypertrophie der Gelenkkapsel erreicht mehrere Millimeter.

3. Versuch.

Graue Katze von 12 Wochen. Linkes Hüftgelenk. Heilung per primam. Bestand der Luxation $2^1/_2$ Monate. Der Sektionsbefund weicht von dem Befunde beim 2. Versuch nicht wesentlich ab, nur die bindegewebigen Stränge sind noch derber.

4. Versuch.

Katze von 11 Wochen. Linkes Hüftgelenk. Heilung durch Eiterung. Bestand der Luxation 8 Monate. Die knöcherne Pfanne zeigt eine regelmäßige, rundliche Form, ist aber etwas verkleinert. Auf dem frontalen Durchschnitt sieht man eine regelmäßige, etwa $1^1/_2$ mm breite Zone dicht sklerosierter Knochensubstanz, die zwischen der Substantia spongiosa des Beckenknochens und zwischen der Pfannencorticalis eingelagert ist und sich deutlich durch eine gewisse Engmaschigkeit von diesen beiden Partien abhebt. Der Pfannenknorpel ist ganz erheblich verdickt und lamellös gewuchert; er füllt fast das ganze Pfannenlumen bis an die obere Apertur aus. Die obersten Wucherungsschichten stehen durch knorplige Stränge mit derben fibrösen Fasern, die von der mächtig hypertrophierten Gelenkkapsel ausgehen, in Verbindung. Die Gelenkkapsel ist fest mit diesem Pfanneninhalt verwachsen. Der Schenkelstumpf steht beweglich über dem oberen Pfannenrande und wird oben durch einen derben fibrösen Wall, der stellenweise knöcherne Einlagerungen enthält, gestützt; wo der Stumpf mit dem Becken artikuliert, besteht eine ganz seichte Vertiefung. Auffallend ist hier die Verkleinerung der knöchernen Pfanne und die mächtige Wucherung des Knorpels, welche die des Bindegewebes bei weitem übertrifft.

Aus dieser Versuchsreihe geht deutlich hervor, daß an der Pfanne des wachsenden Tierindividuums keineswegs bei gestörtem Gelenkmechanismus ein Stillstand, eine Entwicklungshemmung, sondern vielmehr eine starke Entwicklungshypertrophie eintritt, die sich an sämtlichen die Pfanne konstituierenden Geweben, sowohl am Binde- als auch am Knorpel- und Knochengewebe zeigt; in auffälligster Weise tritt diese Hypertrophie am Knorpelgewebe in Erscheinung.

Um zu untersuchen, welche Modifikationen das Pfannenwachstum erleidet, wenn eins der die Pfanne zusammensetzenden Gewebe fehlt, habe ich eine weitere Reihe von Experimenten angestellt, in welchen ich mit der Luxierung des Oberschenkels die Exstirpation des Pfannenknorpels verband. Insgesamt kommen hier fünf Versuche in Betracht.

1. Versuch.

Getigerte Katze von 11 Wochen. Rechtes Hüftgelenk. Heilung durch Eiterung. Bestand der Luxation $^1/_2$ Monat. Befund: Die knöcherne Pfanne zeigt keinerlei Störungen. Aus dem Pfannenboden wuchert weiches Granulationsgewebe, welches sich mit Granulationswucherungen vermischt, die von der etwas verdickten Gelenkkapsel ausgehen. Das Pfannenlumen ist völlig mit Granulationsmassen ausgefüllt und wird von der unteren Gelenkkapsel überdeckt. Die Gelenkkapsel ist gedehnt, aufgelockert und gefäßreich; sie bildet in ihrer oberen Partie eine kleine, mit einer Synovialisschicht ausgestattete Höhle für den luxierten Schenkelstumpf, der beweglich über dem oberen Pfannenrande steht. An der Innenseite der unteren Gelenkkapsel ist keine Synovialisschicht mehr zu erkennen; an ihrer Stelle finden sich nur Granulationen.

2. Versuch.

Schwarze Katze von 13 Wochen. Linkes Hüftgelenk. Heilung durch Eiterung. Bestand der Luxation 1 Monat. An der knöchernen Pfannenhöhle keine makroskopischen Veränderungen. Die Pfannenhöhle ist völlig mit bindegewebigen Wucherungen ausgefüllt, die fast ausschließlich von der Kapsel ausgehen. Vereinzelt finden sich in diesem Pfanneninhalt einige knorpelige Partien, die anscheinend von Resten stehengebliebenen Knorpelgewebes herrühren.

3. Versuch.

Katze von 9 Wochen. Rechtes Hüftgelenk. Heilung durch Eiterung. Bestand der Luxation 2 Monate. Am Präparate bestehen keine wesentlich anderen Befunde als bei Versuch 2.

4. Versuch.

Graue Katze von 14 Wochen. Rechtsseitige Hüfte. Heilung per primam. Bestand der Luxation 5 Monate. Die knöcherne Pfanne läßt sich leicht von dem Pfanneninhalte freimachen. Sie erscheint etwas kleiner und flacher, hat aber ihre rundliche Form völlig bewahrt. Auf dem frontalen Durchschnitt sieht man, wie die spongiöse Knochensubstanz durch eine etwa 1 mm breite, gleichmäßige Zone sklerosierter, kompakter Knochensubstanz gegen die schmale Pfannencorticalis abgegrenzt ist. Das Pfannenlumen ist von einem derben, bindegewebigen Polster ausgefüllt, welches am Rande stellenweise knorpelige Partien enthält, die anscheinend von Resten des Limbus cartilagineus herrühren. Die Innenfläche der Gelenkkapsel ist mit diesem Polster straff verwachsen. Die Gelenkkapsel selbst ist mehrere Millimeter stark verdickt und in ihren oberflächlichen Schichten sehr gefäßreich.

5. Versuch.

Katze von 13 Wochen. Linke Hüfte. Heilung per primam. Bestand der Luxation 10 Monate. Befund am Präparat: Die knöcherne Pfanne, läßt sich gut isolieren. Sie erscheint etwas kleiner und flacher als normal besitzt aber eine vollkommen glatte rundliche Form. Auf dem frontalen

Durchschnitt erkennt man eine deutliche Verdickung der Beckenwand im Pfannengrunde. Zwischen der schmalen Corticalisschicht und der großmaschigen, mit Mark gefüllten Substantia spongiosa lagert eine etwa 2 mm breite gleichmäßig ringförmige Schicht dicht sklerosierter Knochensubstanz. Das Lumen der Pfanne ist mit derben Bindegewebsschwarten ausgefüllt; in der Höhe der Apertur finden sich einzelne knorpelige Fortsätze, die vom Pfannenrande und Resten des Limbus ausgehen. Die Gelenkkapsel ist mächtig verdickt und fest mit dem Pfanneninhalt verwachsen.

Auch in dieser Versuchsreihe ist in keinem Falle — trotz der Exstirpation der Knorpelpfanne, — ein Stillstand in der Pfannenentwicklung zu verzeichnen, und auch hier zeigte sich im Gegenteil wiederum eine Steigerung der Wachstumsvorgänge der Pfanne. Wenn man auch die bindegewebige Wucherung zum Teil noch mit auf die durch Eiterung erfolgte Heilung bei einzelnen Versuchen zurückführen könnte, so würde diese Erklärung für das gesteigerte Knochenwachstum nicht zutreffend sein, da gerade bei den Tieren, bei denen sich dieses in besonders charakteristischer Weise in dem Auftreten eines konzentrischen Ringes sklerosierter Knochensubstanz zwischen Beckenspongiosa und Kortikalis dokumentierte, die Heilung per primam erfolgte. Wenn man die Ergebnisse beider Versuchsreihen zusammenfaßt, so läßt sich über die Veränderungen, die bei wachsenden Tieren nach Erzeugung von Luxationen im Wachstum der Pfanne auftreten, etwa folgendes sagen:

Sobald der Schenkelkopf aus der Pfanne luxiert ist, tritt zunächst eine Zerrung und Dehnung der Gelenkkapsel ein. Die obere Partie derselben wird gegen das Darmbeinperiost gepreßt und verfilzt mit dem Perioste desselben, die untere Partie wird gleichfalls stark in die Länge gezogen und legt sich, um einen bekannten Vergleich aus der menschlichen Pathologie zu gebrauchen, wie ein Segel über die verlassene Gelenkhöhle. Allmählich beginnt die Kapsel sich aufzulockern und zu verdicken; an der Innenseite schwindet mit dem Verluste der Funktion der Synovialisüberzug, der nur dort erhalten bleibt, wo der Schenkelkopf die Kapsel berührt; an die Stelle desselben treten Granulationswucherungen und bindegewebige Stränge, die in das Innere der Gelenkhöhle ziehen und sich zum Teil in derbe, fibröse Stränge umwandeln. Diese Vorgänge sind übrigens bereits durch die Versuche von Volkmanns hinlänglich bekannt.

Gleichzeitig mit diesen Veränderungen im Bindegewebe machen sich auch an den knorpeligen Bestandteilen sehr intensive Wachstumsvorgänge geltend. Während bei normalen Gelenken (Fig. 1) der Pfannenknorpel eine gleichmäßige, nicht zu dicke Scheibe bildet, verdickt derselbe sich im Luxationszustande und wird um so stärker

und gleichzeitig um so unregelmäßiger, je länger der Luxationszustand besteht. Seine Oberfläche wird uneben und höckrig, der Limbus cartilagineus fasert sich auf, und es bilden sich knorpelige Stränge, welche mit den fibrösen, von der Kapsel ausgehenden Zügen in Verbindung treten. Auf diese Weise entsteht ein bald dichteres, bald loseres Maschenwerk fibrös-knorpeliger Stränge, welches den knorpeligen Pfannenboden mit der bindegewebigen Pfannendecke verlötet und so die funktionell überflüssig gewordene Gelenkhöhle zum Verschwinden bringt (Fig. 2).

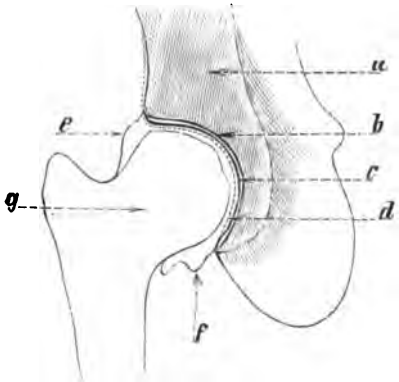

Fig. 1.

Schema einer normalen Pfanne im Durchschnitt. *a* Sägefläche der Substantia spongiosa in der Pfannengegend, *b* Ossifikationszone, *c* Corticalis der knöchernen Pfanne, *d* Pfannenknorpel (punktiert), *e* obere, *f* untere Gelenkkapselpartie, *g* coxales Femurende.

Am spätesten werden die gesteigerten Wachstumsvorgänge am knöchernen Pfannenfundamente makroskopisch sichtbar. Am normalen Gelenke sind an der knöchernen Pfanne drei verschiedene Partien zu unterscheiden (Fig. 1): 1. die Pfannencorticalis (c), 2. die daran anstoßende Ossifikationszone (b) und 3. die weitmaschige Substantia spongiosa des Beckens (a); unter normalen Verhältnissen präsentieren sich Corticalis und Ossifikationszone auf einem frontalen Sägedurchschnitte als schmale, halbkreisförmige Linien, während den größten Teil die Beckenspongiosa in Anspruch nimmt. Wenn nun der Luxationszustand längere Zeit bestanden hat, — im Tierversuche etwa 4 bis 5 Monate, so tritt

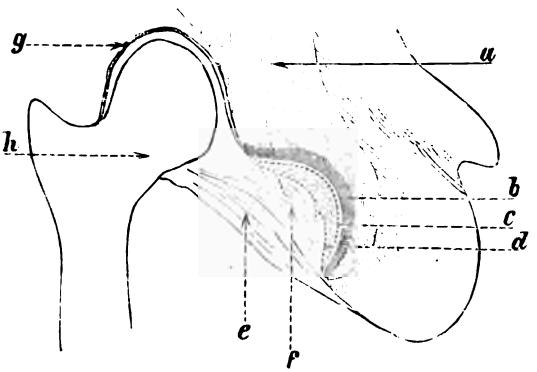

Fig. 2.

Schema der Pfannenverhältnisse bei Luxation. *a* Sägeschnitt in der Substantia spongiosa, *b* die konzentrische Zone sklerosierter Knochensubstanz, zwischen *a* und der Corticalis *c*, *d* hypertrophischer Pfannenknorpel, *e* gewucherte untere Gelenkkapsel, *f* Verwachsungen zwischen hypertrophierter Gelenkkapsel und Pfannenknorpel, *g* obere Gelenkkapselpartie, zum Teil mit der Darmbeinwand verwachsen, *h* Schenkelkopf.

eine Verschiebung dieser Verhältnisse ein. Die Ossifikationszone wird zu einem breiten konzentrischen Ringe (Fig. 2), der sich in ganz charakteristischer Weise infolge seiner Engmaschigkeit von der Substantia spongiosa des Beckens und der Kortikalis abhebt und der immer breiter wird (Fig. 3), je länger die Luxation besteht. Bemerkenswert ist hierbei, daß diese Hypertrophie in ziemlich regulärer Form vor sich geht. Die runde Pfannenform wird, soweit sie durch das knöcherne Pfannenfundament bedingt ist, in keiner Weise wesentlich verändert, und nur insofern tritt eine Modifikation ein, als die Größe der Knochenpfanne durch die konzentrische Einengung etwas verringert wird.

Die eben geschilderten Vorgänge berechtigen zweifellos zu dem Schluß, daß bei wachsenden Tieren in keinem Falle eine Entwicklungs-

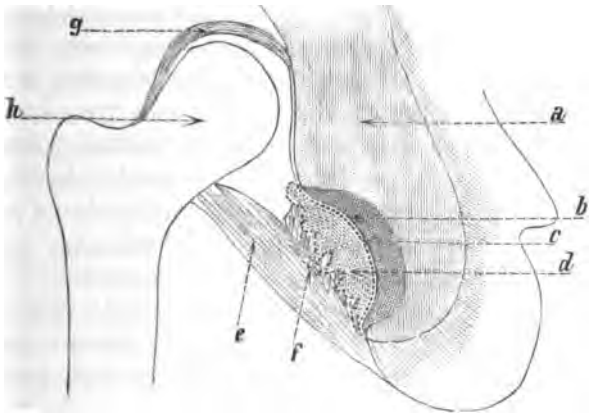

Fig. 3.

Schema der Pfannenverhältnisse bei Luxation in einem fortgeschrittenerem Stadium: der unregelmäßig hypertrophierte Pfannenknorpel (*d*) hat die knöcherne Pfannenhöhle fast bis zum Niveau der übrigen Beckenknochen ausgefüllt; der die Kortikalis begrenzende Ring sklerosierter Knochensubstanz (*b*) ist bedeutend stärker. Bezeichnungen dieselben wie in Fig. 2.

hemmung, sondern eine Entwicklungshypertrophie der Pfanne eintritt, auch wenn der Mechanismus des Hüftgelenks in einem recht frühen Stadium und durch noch so grobe Insulte gestört wird. Die Steigerung der Wachstumsvorgänge erstreckt sich auf sämtliche, die Pfanne konstituierenden Gewebe und prägt sich besonders stark am Knorpel aus, und sie tritt selbst dann ein, wenn eines dieser Gewebe völlig eliminiert ist. Offenbar ist sie darauf zurückzuführen, daß das Wachstum der Pfanne nicht mehr durch den Druck des Schenkelkopfes eingedämmt und in Schranken gehalten wird.

Wie weit lassen sich die Ergebnisse des Tierexperimentes auf

die Verhältnisse beim Menschen übertragen? An sich wären diese Tierversuche freilich nur wenig beweisend. Eine gewisse Bedeutung erlangen sie jedoch dadurch, daß analoge Verhältnisse auch in der menschlichen Pathologie nachweisbar sind. Was die Hypertrophie des Binde- und Knorpelgewebes anbetrifft, so ergibt sich die Übereinstimmung in dieser Beziehung wohl aus fast sämtlichen Befunden an pathologisch-anatomischen Präparaten jugendlicher Individuen. Besonders interessant sind in dieser Hinsicht die Präparate von Müller (Stuttgart), die derselbe in der Zeitschrift für orthopädische Chirurgie Bd. XI abgebildet und beschrieben und auch auf dem 2. Kongresse der Gesellschaft für orthopädische Chirurgie demonstriert hat. Dieselben stammen von zwei Luxationskindern, welche einige Zeit nach gelungener unblutiger Einrenkung an interkurrenten Krankheiten starben. Müller hat seine Untersuchungen gleichfalls mittels frontaler Sägedurchschnitte angestellt, und wenn man diese Durchschnitte mit den hier, — übrigens noch ohne Kenntnis der Müllerschen Präparate — angefertigten Skizzen 2 und 3 vergleicht, so läßt sich eine gewisse Ähnlichkeit nicht in Abrede stellen; jedenfalls kann man ohne jede Mühe die auffallende Hypertrophie des Knorpels erkennen. Gerade in dieser Beziehung besteht ein weiterer wesentlicher Unterschied gegenüber den traumatischen Luxationen, bei denen ja in der Regel eine Atrophie des Knorpels beschrieben wird (Nicoladoni, Kocher, Payr, Dollinger, Luksch, Höflinger, Weber, Gayet u. a.). Freilich stammen die meisten Präparate traumatischer Luxationen in der Regel von Individuen her, die sich nicht mehr im Wachstumsalter befanden.

Auch Ludloff betont die starke Hypertrophie des Knorpels, die sich besonders in den oberen Quadranten der Pfanne ausprägt. Die Existenz dieser Hypertrophie ist durch zahlreiche klinische Erfahrungen sowohl bei der blutigen als auch bei der unblutigen Reposition hinlänglich erwiesen, und bei jeder blutigen Reposition kann man sich mit Leichtigkeit hiervon überzeugen. Wenn man nämlich den Akt der Pfannenbildung vornimmt, so braucht man keineswegs im Knochengewebe eine neue Höhle zu bilden, — eine Ansicht, die allerdings noch vielfach verbreitet ist, — sondern man hat nur nötig, die hypertrophierte Knorpelpfanne zu entfernen, und man kann hierbei oft recht erhebliche Knorpelmassen entfernen. Auch bei der unblutigen Reposition kann man nicht selten eine Beobachtung machen, die deutlich für das Vorhandensein einer beträchtlichen Knorpelhypertrophie spricht und die ich erst vor kurzem wieder in einem Falle erheben konnte. Häufig sieht man nämlich, sobald man ein scharfes Röntgen-

bild besitzt, auf demselben eine sehr gut ausgebildete und hinreichend tiefe knöcherne Pfanne; wenn man jedoch die Einrenkung vollzogen hat, so findet man keine dieser Knochenpfanne entsprechende Vertiefung vor, sondern recht oft nur ein flaches Grübchen, aus dem der reponierte Schenkelkopf mit Leichtigkeit reluxiert. Es handelt sich in solchen Fällen eben um mächtig gewucherte Knorpelpfannen, welche, — auf dem Röntgenbilde nicht sichtbar, — die sichtbare Knochenpfanne zum größten Teil ausfüllen. Hieraus erklärt sich auch die Erscheinung, daß man nach gelungener Einrenkung den Schenkelkopf auf der Röntgenplatte nicht direkt in der Pfanne, sondern stets in einer gewissen Entfernung von derselben wahrnimmt.

Weit schwieriger gestaltet sich indessen der Nachweis der Analogie für das knöcherne Pfannenfundament. Es wäre oberflächlich, wenn man in dieser Hinsicht die artefiziell erzeugte Luxationspfanne des Tieres ohne weiteres mit der angeborenen des Menschen vergleichen wollte. Denn während es sich im Tierversuche stets um Pfannen handelte, welche schon genügend verknöchert waren und eine deutliche Kortikalis und infolgedessen auch einen scharf gesonderten Pfannenknorpel besaßen, ist beim Menschen die Pfanne in dem Zeitpunkt, in welchen wir in der Regel die Entstehung der Luxation zu verlegen haben, noch durchweg knorpelig präformiert, und es treten soeben erst die ersten Ossifikationspunkte auf. Es fehlen also die Kortikalis und der hierdurch gesonderte Pfannenknorpel, und letzterer geht noch ohne Grenze in den zur Ossifikation bestimmten Knorpel über. Trotz dieser Verschiedenheit deuten indessen gewisse Tatsachen darauf hin, daß auch für die menschliche, im Werden begriffene Knochenpfanne die Ergebnisse des Tierversuchs wenigstens bis zu einem gewissen Grade Gültigkeit haben, und daß auch an dieser ein hypertrophisches Wachstum stattfindet.

Diese Annahme findet zunächst wiederum in den Befunden der pathologisch-anatomischen Präparate eine Bestätigung. Zwar haben sich die meisten Autoren in der Regel nicht mit eingehenden Studien des Knochenfundamentes beschäftigt und in der Hauptsache darauf beschränkt, auf die Veränderungen der Pfanne hinzuweisen, wie sie am hypertrophischen Knorpel vorgefunden wurden. Immerhin aber findet sich übereinstimmend fast bei allen die Angabe, daß das Becken im Pfannengrunde verdickt ist; nur Kirmisson erwähnt einen gegenteiligen Befund. Schon aus der Feststellung dieser Thatsache läßt sich entnehmen, daß es sich auch an der knöchernen Pfanne nicht um ein rudimentäres, sondern um ein hypertrophisches Wachstum handeln muß.

Weitere Beweise hierfür erbringen wiederum die Beobachtungen bei den blutigen Repositionen. Es ist von diesen Operationen her bekannt, daß man nach Exstirpation des hypertrophierten Binde- und Knorpelgewebes stets eine knöcherne Pfanne antrifft, welche folgende beide charakteristische Merkmale aufweist: erstens ist sie stets etwas verkleinert, und zweitens besitzt sie trotz der Verkleinerung eine im allgemeinen regelmäßige, rundliche Form. Hoffa hat diese Befunde bei über 200 blutigen Operationen erheben können, und ich habe sie ebenfalls in acht Fällen, in denen ich blutig vorging, bestätigen können. In Verbindung mit der Tatsache der Verdickung des Beckenbodens im Pfannengrunde weisen diese beiden Merkmale darauf hin, daß auch an der Luxationspfanne beim Menschen eine konzentrische Einengung stattgefunden hat, die offenbar auf ein vermehrtes Knochenwachstum zu beziehen ist. In welcher Weise sich dasselbe vollzieht, darüber lassen sich noch keine bestimmten Angaben machen, und es wird noch einer Reihe von Untersuchungen bedürfen, um den genauen Ossifikationsmodus für die Luxationspfanne festzustellen.

Bemerkenswert ist es jedenfalls, daß das Knochenwachstum in keiner so regellosen Form vor sich geht wie das Knorpelwachstum, und daß die knöcherne Pfanne wenigstens im allgemeinen ihre rundliche Form bewahrt. Diese Konstanz der Form der knöchernen Pfanne läßt sich vielfach recht schön auf gut gelungenen Röntgenbildern nachweisen.

Ich demonstriere zu diesem Zweck eine Reihe von Photographien, die meinem Beobachtungsmateriale entstammen[1]). Fig. 6 dient nur als Vergleichsobjekt; sie stellt die Beckenaufnahme eines dreijährigen Mädchens dar, welches sich wegen einer doppelseitigen Coxa vara rhachitica in meiner Behandlung befand. Man sieht in diesem Bilde eine vollständig normale Hüftgelenkspfanne (Fig. 4). Die nächste Röntgenaufnahme (Fig. 5) stellt eine angeborene Hüftluxation dar und stammt von einem Mädchen her, das etwa das gleiche Alter und die gleiche Skelettkonstitution wie die Trägerin der Coxa vara besaß. Wenn man hier die rechte Hüftgelenkspfanne betrachtet, so sieht man zunächst nur eine recht undeutlich gezackte Pfanne; wenn man aber genauer die Gegend der Knorpelfuge ins Auge faßt, so erkennt man an dieser Stelle deutlich einen regelmäßigen, halbkreisförmigen Bogen. Dieser Bogen stellt die Grenzlinie zwischen der knöchernen Pfanne

1) Die hier und auch weiterhin gegebenen Schilderungen beziehen sich auf das Studium der Platten. Da in der photographischen Reproduktion die Einzelheiten mitunter nicht immer mit der nötigen Schärfe erkennbar werden, so habe ich mich beschränkt, hier nur die durch Durchpausen gewonnenen Skizzen wiederzugeben.

und dem hypertrophischen, im Röntgenbilde verwischt erscheinenden Pfannenknorpel dar. Es geht dies einmal aus dem Vergleich mit dem ersten Röntgenbilde (Fig. 4) hervor, das ja ein Becken von annähernd

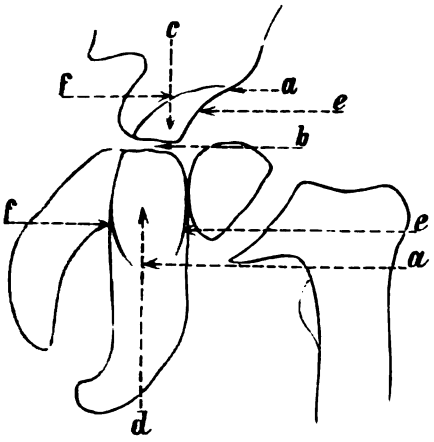

Fig. 4.

Skizze einer normalen Hüftgelenkspfanne bei Coxa vara rhachitica. Vergleichsbild (G. U.). *a a* Längsausdehnung der knöchernen Pfanne, *b* Knorpelfuge, *c* oberhalb, *d* unterhalb der Knorpelfuge gelegener Pfannenanteil, *e* Vorderrand, *f* Hinterrand der knöchernen Pfanne.

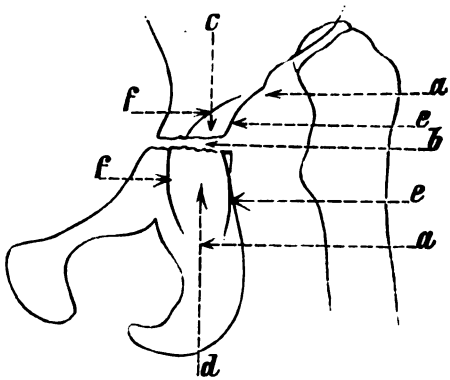

Fig. 5.

Skizze einer Hüftgelenkspfanne im Stadium der Luxation (Else W.). Bei sorgfältiger Betrachtung findet man trotz des scheinbar verschwommenen Pfannenbildes vollkommen regelmäßige Konturen der knöchernen Pfanne Bezeichnungen wie bei Fig. 4.

gleichen Verhältnissen darstellt, und wo sich die Begrenzung der knöchernen Pfanne an der entsprechenden Stelle findet, und sodann aus dem folgenden Röntgenbilde (Fig. 6), welches von derselben Patientin aufgenommen wurde, nachdem die blutige Operation des rechten Hüftgelenks ausgeführt worden war. Leider war gerade diese Aufnahme nicht besonders scharf, weil sich die kleine Patientin etwas unruhig verhielt; immerhin aber läßt sie noch deutlich die Identität und die Konstanz der vollkommen regelmäßigen

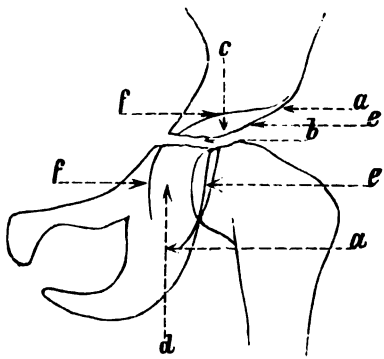

Fig. 6.

Skizze derselben knöchernen Pfanne nach der blutigen Reposition. Die Skizze gibt eine vollkommen reguläre knöcherne Pfanne wieder und zeigt, daß die Skizze Fig. 4 keine willkürliche Deutung ist. Bezeichnungen wie bei Fig. 4.

Form der knöchernen Pfanne erkennen. Es muß hierbei betont werden, daß an der knöchernen Pfanne operativ absolut nichts gemacht worden war, und daß nur die Exstirpation des gewucherten Pfannenknorpels stattgefunden hat; eine artefizielle Abrundung des Knochenfundamentes kann also nicht in Frage kommen.

Derartige Bilder sind übrigens keineswegs selten, und fast in jeder Abhandlung, die in den letzten Jahren über die angeborene Hüftluxation veröffentlicht worden ist, findet man Belege für die Konstanz der regulären Form der Knochenpfanne (Lorenz, Schede, Ludloff u. a.). Ein besonders schönes Beispiel hierfür bildet Lorenz in seiner Monographie „Über die Heilungsergebnisse der unblutigen Behandlung der angeborenen Hüftverrenkungen (Leipzig, Wien, Hölder 1900) in Figur 60 ab. Es handelte sich hierbei um eine einseitige Luxation, und man erkennt selbst in der Reproduktion noch sehr scharf die regelmäßigen Umrisse der Knochenpfanne der luxierten Seite; auch von der Verkleinerung derselben kann man sich sehr gut eine Vorstellung machen, da man die gesunde Seite zum Vergleiche daneben hat.

Allerdings darf an dieser Stelle nicht unerwähnt bleiben, daß auch sehr häufig der Pfannenschatten im Röntgenbilde unregelmäßig, zackig, verschwommen und nur angedeutet erscheint. In solchen Fällen sieht man indessen die Knochenpfanne nicht für sich allein, sondern knöcherne Pfanne plus gewucherter Knorpelpfanne plus fibrös-knorpeligem Pfanneninhalt, und die Umrisse der Knochenpfanne werden von den hypertrophierten Geweben völlig verdeckt. Man würde einen großen Fehler begehen, wenn man eine derartige „angedeutete“ Pfanne mit der knöchernen Pfanne identifizieren wollte. Solche Bilder gestatten nur einen Schluß auf die Hochgradigkeit der Wucherungsvorgänge am Pfannenorte. Für die Prognose der Heilungsmöglichkeit haben sie, worauf auch Lorenz hingewiesen hat, so gut wie keinen Wert, denn es ist leicht verständlich, daß auch bei solchen im Röntgenbilde „angedeuteten“ Pfannen sehr gut eine anatomische Heilung erfolgen kann, da die knöcherne Pfanne, auf die es hauptsächlich ankommt, keineswegs mit dem Pfannenschatten im Röntgenbilde identisch ist. Übrigens gelingt es jetzt mit Hilfe der vervollkommneten Röntgentechnik und besonders mit Hilfe der Blendenaufnahmen sehr viel leichter, die knöcherne Pfanne und sogar deren Struktur zur Darstellung zu bringen. Man muß nur mit dem bisher üblichen Brauche brechen, Übersichtsaufnahmen über beide Gelenke zugleich herzustellen, und man muß vielmehr jedes Gelenk einzeln für sich photographieren.

Gestützt auf die Ergebnisse des Tierversuchs und auf die Befunde

an Luxationspfannen, wie sie an Präparaten, bei blutigen Repositionen und auf Röntgenphotographien erhoben werden können, darf wohl die Annahme als bewiesen betrachtet werden, daß es sich bei den menschlichen Luxationspfannen keineswegs um rudimentäre Veränderungen, um eine Entwicklungshemmung, sondern vielmehr um gesteigerte Wachstumsvorgänge handelt. Am stärksten und zugleich am unregelmäßigsten zeigen sich dieselben an den bindegewebigen und vor allem an den knorpeligen Pfannenbestandteilen; aber auch

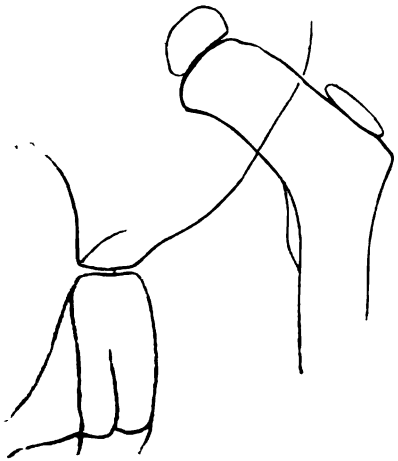

Fig. 7.

Skizze eines Hüftgelenks im Luxationsstadium vor der Reposition. Käthe S., 8 Jahre alt. Der Kopf steht hoch oben am Darmbein, die Konturen der knöchernen Pfanne sind namentlich in der oberen Partie sehr undeutlich.

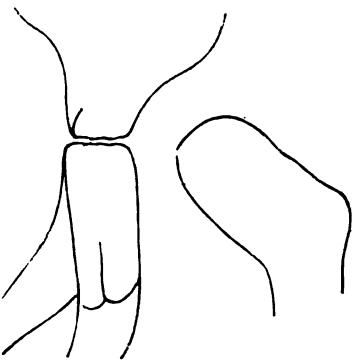

Fig. 8.

Skizze von derselben Patientin 3½ Monate nach der unblutigen Reposition. Der Kopf weist direkt auf die Knorpelfuge hin, steht aber noch ziemlich weit von ihr entfernt und wird erst zu einem Viertel etwa vom Pfannenkavum umschlossen; die obere Pfannenpartie ist noch sehr undeutlich konturiert.

das Knochenfundament weist, wenn auch in erheblich geringerem Grade, charakteristische Merkmale der Hypertrophie auf.

Für die unblutige Behandlung der angeborenen Hüftluxationen ist es jedenfalls von fundamentaler Wichtigkeit, daß man stets mit einer knöchernen Pfanne rechnen darf, die trotz ihrer Hypertrophie im wesentlichen ihre Form, wenn auch in etwas verkleinertem Maße bewahrt hat. Denn wäre dies nicht der Fall, so würden wohl schwerlich die nach Jahren aufgenommenen Röntgenbilder unblutig geheilter Hüftluxationen eine so regelmäßige Pfannenform zeigen, als sie es tun. Der unregelmäßig hypertrophierte Pfannenknorpel läßt sich wohl wieder zu einer regelmäßigen Schale umformen, ein unregelmäßig

gestalteter Knochen würde sich jedoch schwerlich in so vollkommener Weise zu normalen Formen transformieren lassen. Daß nach Herstellung der richtigen Gelenkbeziehungen die Heilung der angeborenen Hüftverrenkung in der Tat auf der Rückbildungsfähigkeit des hypertrophierten Knorpelgewebes und auf der Intaktheit der Form der Knochenpfanne beruht, läßt sich stets nachweisen, wenn man den Heilungsverlauf in regelmäßigen Intervallen mittels Röntgenbildern kontrolliert. Ich demonstriere zu diesem Zwecke fünf Röntgenphotographien (Fig. 7—11).

Die ersten vier Photographien stammen von einem achtjährigen Mädchen, welches sich wegen einer doppelseitigen Luxation in meiner Behand-

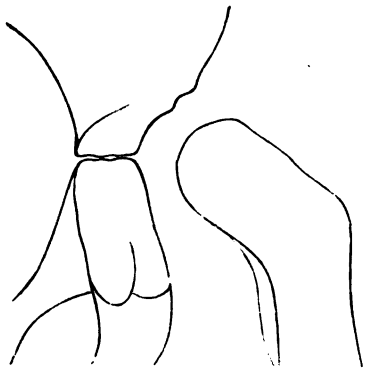

Fig. 9.

Skizze von derselben Patientin 5 Monate nach der Reposition. Die Distanz zwischen Kopf und Pfanne ist verringert, die Pfanne bereits etwas tiefer. Sie umfaßt etwa die Hälfte des Schenkelkopfes. Die obere Pfannenpartie wird in ihren Konturen bereits deutlicher.

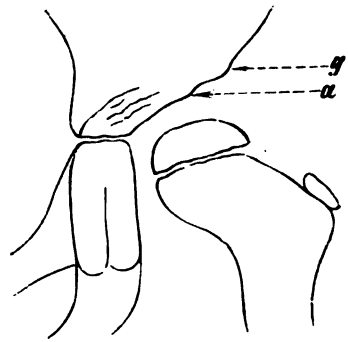

Fig. 10.

Skizze von derselben Patientin 10 Monate post rep. Die Pfanne ist beträchtlich tiefer, die obere Partie derselben schon recht deutlich konturiert; das obere Ende der Pfanne (*a*) sowie die Spina anterior inferior (*g*) sind klar zu unterscheiden. Der Kopf wird etwa zu $^3/_4$ von der Pfanne umfaßt; die Distanz zwischen Kopf und Knorpelfuge ist erheblich verringert.

lung befand, und bei der auf der linken Seite auf unblutigem Wege eine vollkommene Heilung erzielt wurde, während auf der rechten sich dieselbe nach vorausgegangener erfolgloser unblutiger Behandlung nur auf operativem Wege erreichen ließ; ich bilde hier nur das unblutig behandelte Gelenk ab. Die fünfte Photographie rührt von einer Patientin her, welche vor mehr als sieben Jahren in der ersten Zeit meiner Assistententätigkeit von Hoffa selbst eingerenkt worden war, und die sich zufällig vor einiger Zeit wegen einer Epiphysenosteomyelitis am Kniegelenk in meine Behandlung begeben hatte.

Figur 7 zeigt die Gelenkverhältnisse kurz vor der Einrenkung; man sieht in derselben den luxierten Schenkelkopf hoch oben am Darmbein stehen. In der unterhalb der Knorpelfuge gelegenen Pfannenabteilung sind

die Begrenzungen derselben in Gestalt regulärer, leicht gestreifter Bogenlinien erkennbar; in der Mitte der unteren Pfannenabteilung verläuft eine stark konturierte Linie, die anscheinend die Projektion des wellenförmig hypertrophierten Pfannenknorpels darstellt. In den oberen Pfannenpartien sind die Pfannenbegrenzungen undeutlich und verwischt und offenbar von dem hypertrophierten Knorpel verdeckt.

Figur 8 wurde etwa $3^1/_2$ Monate nach der Reposition aufgenommen. Der Schenkelkopf steht in der Pfanne; die Achse des Schenkelhalses weist direkt auf die Knorpelfuge hin, doch besteht zwischen Kopf und Pfanne noch ein erheblicher Abstand, der offenbar seine Ursache in der Interposition eines voluminösen, im Röntgenbilde nicht sichtbaren bindegewebig-knorpeligen Pfanneninhaltes und eines stark hypertrophischen Pfannenknorpels hat. Von der Pfanne tritt, durch eine bogenförmige Linie angedeutet, die dicht über dem Foramen obturatorium verläuft, der untere hintere knöcherne Rand bereits hervor. Von der oberen Pfannenhälfte sind noch keine genaueren Einzelheiten zu erkennen, und die Pfanne erscheint hier flach und verwischt.

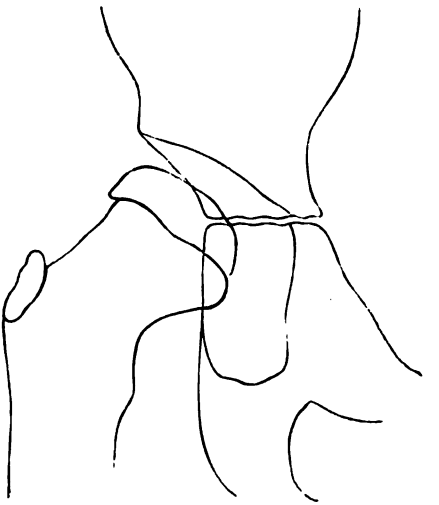

Fig. 11.
Skizze einer 7 Jahre bestehenden Reposition. Leni Sch., 10 Jahre alt. Der Kopf steht vollkommen normal in der Pfanne.

Figur 9 gibt die Gelenkverhältnisse fünf Monate nach der Einrenkung wieder. Der Schenkelkopf ist der Pfanne, wenn auch noch nicht viel, so doch bereits etwas näher gerückt, was auf den beginnenden Schwund des interponierten Gewebes hinweist. Zwischen Kopf und Pfanne erscheinen jetzt einige leicht getrübte Flecken, die offenbar knorpelige Stränge darstellen und dadurch sichtbar werden, daß das interponierte fibröse Gewebe der Druckatrophie anheimgefallen ist. Die untere Pfannenpartie tritt schon schärfer hervor, und besonders der hintere Rand derselben, der sich in einer regelmäßigen Bogenlinie markiert; die unterste, in der Gegend der Inzisur gelegene Pfannenumrandung ist zackig und unregelmäßig; die Höhlung der untern Pfannenpartie wird von welligen Linien durchzogen, welche anscheinend die Projektion des hypertrophierten Pfannenknorpels darstellen. Auch die über der Knorpelfuge gelegene obere Pfannenpartie läßt schon den unregelmäßig hypertrophierten Pfannenknorpel in Gestalt einiger leichter Wellenlinien erkennen; der hintere, obere knöcherne Pfannenrand ist noch nicht sichtbar und anscheinend noch völlig durch die Knorpelwucherungen verdeckt. Die gesamte Pfanne zeigt schon eine recht deutliche Vertiefung.

Fig. 10 stellt die Pfannenverhältnisse 10 Monate nach der Einrenkung

dar. Die Pfannenvertiefung ist fortgeschritten, was auf die Verschmälerung des Pfannenknorpels hinweist; der Schenkelkopf wird bereits in größerem Umfange von der Pfanne umfaßt. Die fleckigen Trübungen, welche Abbildung 3 zwischen Kopf und Pfanne zeigt, sind verschwunden. Die gesamte, unterhalb der Knorpelfuge gelegene Pfannenpartie tritt scharf hervor; man sieht den hinteren knöchernen Rand ganz deutlich dicht über dem Foramen obturatorium, man erkennt ferner die unregelmäßige und zackige unterste Begrenzung. Die ganze untere Pfannenpartie ist von einem Netz geaderter Linien durchzogen, die sich schon bedeutend schärfer als in Fig. 9 ausprägen und die auch weniger gewellt erscheinen; es sind dies allem Anschein nach Konturlinien des Pfannenknorpels, der allmählich seine wellige Oberfläche verliert. Auch in der oberen, über der Knorpelfuge gelegenen Pfannenpartie treten die Liniensysteme schon bedeutend schärfer hervor, ein Beweis dafür, daß auch hier schon ein recht erheblicher Schwund von Gewebe stattgefunden hat. Man sieht bereits einen Teil des hinteren, oberen regulär gestalteten knöchernen Pfannenrandes, und zwar, wie derselbe kontinuierlich über die Knorpelfuge hinweg in den hinteren unteren Pfannenrand übergeht; der oberste Teil des knöchernen Hinterrandes ist freilich noch beträchtlich von Knorpelwucherungen überdeckt; man sieht ihn nur ganz schwach angedeutet und durch einige schwache bogenförmige Linien skizziert. Dagegen markiert sich der Knorpel in der oberen Pfannenpartie schon recht scharf in Gestalt geschweifter Linien, die aber im Vergleich zu den korrespondierenden Linien in Figur 9 schon deutlich flachere Bogen beschreiben; anscheinend hat also die Abschleifung des Pfannenknorpels gute Fortschritte gemacht.

Figur 11 ist die Reproduktion einer sehr interessanten Blendenaufnahme, die ich, — ebenso wie alle übrigen Aufnahmen, — der Liebenswürdigkeit des Herrn Dr. Albers-Schönberg verdanke, und welche sogar recht deutlich die Strukturverhältnisse des Gelenks erkennen läßt. Das Bild rührt von der zweiten, oben erwähnten Patientin her und stellt eine Pfanne im siebenten Jahre nach der Einrenkung dar. Man sieht den Kopf in der Pfanne, er hat eine fast völlig normale Form wieder erlangt, nur am oberen Pol fehlt noch etwas an der Abrundung. Die Orthogonalität der Bälkchenkreuzung, das Wardsche Dreieck, der Adamsche Bogen ist klar erkennbar. Die Pfanne hat eine fast normale Tiefe und ist deutlich durch die Knorpelfuge in eine obere und untere Partie geschieden, welche sehr schön die Strukturen der knöchernen Spongiosa erkennen lassen. Von einem hypertrophischen Pfannenknorpel ist keine Spur mehr vorhanden; offenbar hat er seine normale Dünnwandigkeit und damit auch die Durchsichtigkeit im Röntgenbilde wiedererlangt. In der Umgebung der Pfanne sind einige leicht getrübte Flecken vorhanden; es sind dies anscheinend Verknorpelungen vor der Pfanne und Residuen, die noch aus dem Stadium der Luxation herrühren und die von der Reposition unbeeinflußt blieben.

Aus dieser Serie läßt sich sehr leicht erkennen, daß es sich nicht um erhöhte Proliferationsvorgänge an einer rudimentären Pfanne handelt, sondern daß im wesentlichen Rückbildungsvorgänge an einer hypertrophierten Pfanne stattgefunden haben.

Die Kenntnis der Wachstumsvorgänge der luxierten Pfanne allein

erklärt freilich keineswegs alle Eigentümlichkeiten derselben. Es ist ja bekannt, daß die Luxationspfanne die mannigfachsten Formveränderungen aufweisen kann: oft ist sie in die Länge gezogen, häufig hat sie eine Dreiecksgestalt und mitunter Sanduhrform; vielfach findet sich am oberen Pfannenrande ein tiefer Einschnitt, der wie eine Gleitfurche aussieht; in den Umgebungen finden sich nicht selten sekundäre, kleinere Pfannennischen. Für alle diese Veränderungen, die sich indessen nur an der knorpeligen Pfanne vorfinden, ist die Tatsache zu berücksichtigen, daß sich in den meisten Fällen die Luxation nicht mit einem Male, sondern ganz allmählich vollzieht, und daß längere Zeit ein Subluxationszustand besteht. Wenn nun der subluxierte Schenkelkopf längere Zeit an einer Stelle stehen bleibt, so hält das Wachstum an diesen Stellen mit der übrigen Pfanne nicht gleichen Schritt, und es bilden sich Nischen und Vertiefungen aus. Diese Verhältnisse sind so bekannt, daß ich nicht weiter darauf eingehe.

Für die Beurteilung der unblutigen Behandlungsweise ist es jedenfalls von fundamentaler Bedeutung, daß wir es nicht mit rudimentär angelegten, sondern mit hypertrophisch entwickelten Pfannen bei der angeborenen Hüftverrenkung zu tun haben, und daß die knöcherne Pfanne sich keineswegs der knorpeligen Pfanne kongruent verhält. Letztere kann die erheblichsten Formveränderungen aufweisen, während hingegen die knöcherne Pfanne im wesentlichen ihre Form bewahrt. Diese Momente, auf die bisher nicht mit dem genügenden Nachdruck hingewiesen ist, machen die Wirkungsweise der unblutigen Einrenkung erst recht verständlich. Eine anatomische Heilung des Leidens erfolgt nur dann, wenn der hypertrophierte Pfanneninhalt durch den Druck des mit ihm in Kontakt gebrachten Schenkelkopfes bis auf die Knochenpfanne zur Atrophie gebracht wird; die Ränder der Pfanne treten von selbst wieder hervor, ohne daß es einer gesteigerten proliferativen Tätigkeit der Knochenpfanne bedarf. Die geringe Verkleinerung, welche die knöcherne Pfanne infolge ihrer konzentrischen Hypertrophie zeigt, spielt im allgemeinen als Hindernis keine Rolle, da der Schenkelkopf, wie zahlreiche Präparate beweisen, häufig ebenfalls verkleinert ist. Um aber die Heilung zu ermöglichen, müssen zwei Bedingungen erfüllt werden, und zwar muß erstens der Schenkelkopf exakt an den primären Pfannenort reponiert werden, und zweitens muß derselbe konstant für längere Zeit an dieser Stelle retiniert werden. Beiden Bedingungen stellen sich indessen häufig Schwierigkeiten entgegen, die sich in einer Reihe von Fällen unblutig nicht überwinden lassen. Da es sich hier um recht bekannte Tatsachen handelt, so beschränke ich mich nur auf eine flüchtige Skizzierung derselben.

Was die Repositionshindernisse anbetrifft, so sind als solche zunächst die verkürzten und geschrumpften Muskeln zu erwähnen; eine erheblichere Bedeutung kommt ihnen jedoch nicht zu, da sie im Notfalle tenotomiert werden können. Ernstere Schwierigkeiten bereiten dagegen die Verwachsungen der Gelenkkapsel, die so starr sein können, daß eher der Knochen frakturiert wird, als daß diese zersprengt werden. Ein weiteres Repositionshindernis, auf das besonders von Mikulicz hingewiesen hat, bildet die Zwerchsackform der Kapsel. Bekanntlich findet sich in einzelnen Fällen zwischen der verödeten Gelenkkapsel und dem Teile der Kapsel, die den luxierten

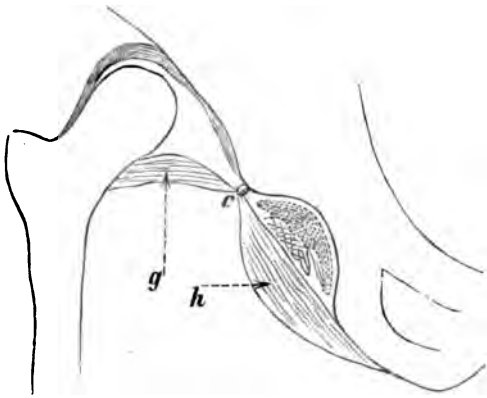

Fig. 12.

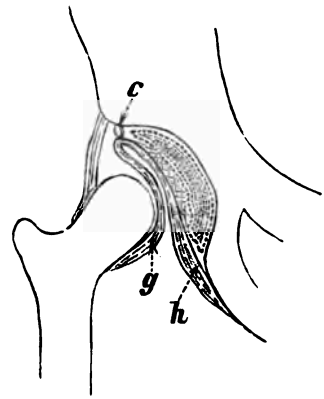

Fig. 13.

Fig. 12, 13. Schema der Mikuliczschen Kapselinterposition.
Fig. 12. Vor der Reposition. Die untere Gelenkkapselpartie *g h* zeigt bei *c* eine Einschnürung.
Fig. 13. Nach der Reposition. Der die Pfanne bedeckende Teil der unteren Gelenkkapsel (*h*) ist aus seinen Adhäsionen nicht gelöst, der obere Schenkelhalsanteil (*g*) ist gedehnt und hat sich über den Pfannenanteil (*h*) gefaltet.

Kopf umfaßt, eine außerordentlich starke Einschnürung, die den Kapselschlauch in zwei Abschnitte teilt und auf die Druck- und Zugwirkung der Ileopsoassehne zurückgeführt wird (Heusner). Durch forzierte Bewegungen kann man bisweilen den einen Kapselabschnitt so weit dehnen, daß sich der Schenkelkopf innerhalb der gedehnten Partie in die Pfannengegend bringen läßt; indessen ist es unmöglich, ihn mit dem Pfanneninhalte in direkte Berührung zu bringen, da sich zwischen Kopf und Pfanne eine doppelte Falte des Kapselschlauches interponiert. Ich habe diesen Mechanismus in Fig. 12 und 13 schematisch zu skizzieren versucht. Mir persönlich gab eine derartige Pseudoreposition den Anlaß zu meiner ersten blutigen Einrenkung (cf. Seite 7).

Die Repositionshindernisse spielen jedoch bei weitem keine so wichtige Rolle wie die Retentionshindernisse. Wenn die unblutige Einrenkung zu keiner Heilung führt, so ist dies in der überwiegenden Mehrzahl der Fälle auf das Mißlingen der Retention zurückzuführen. Hierbei können die verschiedensten Momente in Betracht kommen. Abgesehen von dem Mangel eines absolut sicher fixierenden Verbandes sind es in erster Linie die Veränderungen an der Pfanne, welche eine exakte Retention von Dauer vereiteln können. Die Wucherungen am Pfannenorte können so hochgradig und so starr sein, daß der Schenkelkopf nur einen äußerst labilen Halt findet, den er bei der geringsten Erschütterung wieder verliert, noch bevor er sich ein genügend tiefes Lager durch Druckatrophie gebildet hat. In einer weiteren Reihe von Fällen besteht ein offenbares Mißverhältnis zwischen Kopf und Pfanne. Wenn auch häufig der Kopf verkleinert ist, so gibt es doch auch eine Reihe von Fällen, wo er stark deformiert und recht erheblich vergrößert ist, und dies namentlich, wenn eine stärkere Coxa vara besteht oder der Schenkelhals beträchtlich verkürzt ist. Erst vor kurzem konnte ich bei einer blutigen Einrenkung einen solchen Befund erheben, wo ein deformierter, stark vergrößerter Kopf fast unmittelbar dem Schenkelschaft aufsaß, der Schenkelhals eine ganz enorme Verbiegung und Verkürzung aufwies, und wo sicher diese Verhältnisse schuld daran waren, daß die vorausgegangene unblutige Behandlung keinen Erfolg hatte. Sodann gibt es Fälle, in denen sich zwar der Schenkelkopf in eine ausreichend tiefe Pfanne einstellen läßt, und in denen man sicher einen Heilerfolg erwartet; aber mitunter besteht dann gerade am oberen Pfannenrande eine Gleitfurche, die der Kopf bei der ersten Belastung benutzt, um den primären Pfannenort sofort wieder zu verlassen. Alle diese Momente können eine dauernde Retention am primären Pfannenorte vereiteln und damit den Erfolg der unblutigen Behandlung illusorisch machen.

Wie gestalten sich nun die praktischen Erfahrungen, die man mit der unblutigen Einrenkung bisher gemacht hat, oder mit anderen Worten, wie hoch ist der Wert dieses Verfahrens bezüglich der Resultate einzuschätzen? Obwohl wir recht zahlreiche Angaben über diesen Punkt besitzen, so herrscht dennoch in dem Urteil, wie ich bereits eingangs erwähnt habe, keine Übereinstimmung. Ich habe nun in folgendem, soweit mir die hierauf bezügliche Literatur zur Verfügung stand, die Angaben einer größeren Reihe von Autoren tabellarisch zusammengestellt. Auf diese Weise erhält man für die wichtigsten Gesichtspunkte, die bei der Beurteilung der therapeutischen Ergebnisse eine Rolle spielen, ein genügend umfangreiches Material

von Hunderten von Fällen, und man kann sich wenigstens ein annäherndes Urteil über die verschiedenen Faktoren bilden.

Hinsichtlich der Frage der Heilung habe ich eine Kasuistik von über 900 Fällen zusammenstellen können, von denen 347 als geheilt angegeben worden sind. Im einzelnen verteilen sich diese Heilungen in folgender Weise:

Tabelle II.

Geheilte Luxationen.

A. Verzeichnis der bis zum Jahre 1899 veröffentlichten Angaben.

Autor	Lorenz	Petersen (Schede)	Hoffa	J. Wolff	Kümmell	Kölliker	Gesamtsumme und Durchschnittsprozentsatz
Gesamtzahl der Fälle	212	161	136	124	66	51	540
Zahl der geheilten Fälle	108	12	27	14	11	2	174
prozentuales Verhältnis	62,8%	7,4%	19,8%	11,3%	18,1%	3,9%	32,2%

B. Verzeichnis der in den Jahren 1899—1902 veröffentlichten Angaben.

Autor	Drehmann (von Mikulicz)	Lexer[1] (von Bergmann)	Nové-Josserand	Codivilla	Redard	Dreesmann	Gesamtsumme und Durchschnittsprozentsatz
Gesamtzahl der Fälle	103	59	69	66	57	18	372
Zahl der Heilungen	71	43	25	5	19	10	173
prozentuales Verhältnis	68,9%	72,7%	36,3%	7,5%	33⅓%	55,5	46,5%

C. Gesamtergebnis aus A. und B.

	Gesamtzahl der Fälle	Zahl der Heilungen	Durchschnittsprozentsatz
Verzeichnis A. (1 Triennium) . . .	540	174	32,2%
Verzeichnis B. (2 Triennium) . . .	372	173	46,5%
Gesamtergebnis	912	347	39,1%

Bevor ich auf diese Zusammenstellung eingehe, möchte ich darauf hinweisen, daß ich in dieser, sowie in den weiteren Tabellen das

1) Seit Oktober 1898.

Schedesche Material stets nach der Statistik von Petersen (Deutsche Zeitschrift für Chirurgie Bd. 50, 5 und 6) verwertet habe, obwohl Schede etwa 1½ Jahre später selbst seine Erfahrungen zahlenmäßig in dem 3. Ergänzungshefte der „Fortschritte auf dem Gebiete der Röntgenstrahlen" mitgeteilt hat. Der Grund hierfür ist der, daß Petersen seinen Ausführungen ein Luxationsmaterial zugrunde legte, welches absolut unblutig behandelt worden war, während Schede in seine eigene Statistik auch die Fälle mit einbezog, an denen er im Anschluß an die unblutige Einrenkung die Osteotomie des Femur ausgeführt hatte (50 Fälle). Die Petersensche Arbeit schließt gerade mit dem Zeitpunkte ab, in welchem Schede mit der Ausführung der Osteotomie begann, und aus diesem Grunde erscheint sie mir für die Beurteilung der unblutigen Methode geeigneter. Im Grunde genommen sind die Differenzen beider, ungefähr dasselbe Material behandelnder Statistiken nicht so erheblich, wie es anfänglich vielleicht den Anschein hat. Schede gibt zwar an, bei 41 Kranken unter 182 Fällen ein völlig befriedigendes Resultat erzielt zu haben, und es würde dies gegenüber den 12 geheilten Fällen von 161 Fällen in der Petersenschen Arbeit allerdings ein recht erheblicher Unterschied sein. Wenn man aber den Schedeschen Zusatz nicht übersieht, daß nämlich von den 41 Geheilten erst 14 ohne jeden Verband gehen, 13 osteotomiert sind, 3 erst 3—6 Monate in Behandlung sind und die übrigen 11 noch einen Langeschen Gürtel tragen, so ergibt sich daraus, daß die Gesamtzahl der Heilungen, die ein abgeschlossenes Urteil über die unblutige Behandlung zulassen, noch nicht erheblich von der von Petersen angegebenen Zahl abweicht. Ferner ist zu erwähnen, daß in der vorstehenden Zusammenstellung die Angaben von Ludloff und Müller (Stuttgart), die erst nach dem Orthopädenkongresse 1902 veröffentlicht wurden, nicht angeführt worden sind. Ludloff hat bei 11 abgeschlossenen Fällen zwei ideale Heilungen erlebt, und in vier Fällen bezeichnet er das Resultat als gutes. Müller gibt bei 40 einseitigen Luxationen 28 mal und bei 21 doppelseitigen Luxationen 5 mal vollständige Heilungen an. Hinsichtlich der Zahlen von Jul. Wolff muß bemerkt werden, daß hier nur die Fälle vermerkt worden sind, welche J. Wolff als „ideale Heilungen" registriert hat und bei denen eine Wiederherstellung der Pfanne eingetreten ist; die Gruppe der sogenannten funktionellen Heilungen ist unberücksichtigt geblieben, weil sie nicht die Merkmale der anatomischen Heilung besaßen.[1])

1) In der Diskussion zu diesem Vortrage wurde auch von Cordua (Hamburg) ein für die Beurteilung bemerkenswertes Zahlenmaterial mitgeteilt. Cordua

Was nun die vorstehenden Tabellen anbetrifft, so gibt das Verzeichnis A über diejenigen Heilungen Auskunft, welche im ersten Triennium der unblutigen Behandlungsära, also etwa in den Jahren 1896—1899, erreicht worden sind. Das Verzeichnis B betrifft Autoren, welche nach dem Chirurgenkongreß 1899 bis zum I. Kongresse für orthopädische Chirurgie Ostern 1902 ihre Resultate veröffentlicht haben. Ein Fortschritt in den Behandlungsergebnissen ist unverkennbar. Während im ersten Triennium bei 540 Einrenkungen 174 Heilungen, also in 32,2 Proz. der Fälle angegeben werden, steigt der Prozentsatz im zweiten Triennium auf 46,5 Proz., so daß sich im Durchschnitt für beide Triennien ein Heilungsprozentsatz von 39,1 Proz. ergibt.

Freilich müssen diese Zahlen mit einer gewissen Einschränkung hingenommen werden. Es fällt dabei auf den ersten Blick auf, wie große Differenzen in den prozentualen Heilungsergebnissen bei den einzelnen Operateuren bestehen, und wie niedrig die Zahlen oft selbst bei Autoren sind, deren Verdienste um die Ausbildung der unblutigen Luxationstherapie unbestreitbar sind. Während bei Lorenz, Drehmann, Lexer sich Heilungsprozentsätze von weit über die Hälfte, zwischen 60 Proz. und 75 Proz. finden, schwanken dieselben bei Hoffa, Wolff, Kümmell zwischen 10 Proz. und 20 Proz. und bei den späteren Statistikern Nové-Josserand und Redard zwischen 33 und 36 Prozent. Man kann diese Tatsache wohl nicht bloß auf das mehr oder weniger günstige Luxationsmaterial, oder auf die vollkommenere oder mangelhaftere Repositionstechnik beziehen, sondern sie ist offenbar in einer Verschiedenheit der Auffassung des Heilungsbegriffes begründet.

Von einer Heilung im anatomischen Sinne kann man, wie ich weiter oben ausgeführt habe, und wie es auch von anderer Seite (Petersen, Heusner, Paradies u. a.) betont worden ist, nur dann reden, wenn der hypertrophische Pfanneninhalt durch den Druck des Schenkelkopfes zum Schwunde gebracht wird, wenn der Schenkelkopf mitten in der primären Pfanne steht, und wenn derselbe im Röntgenbilde direkt auf die Knorpelfuge zwischen Scham-, Darm- und Sitzbein zeigt. Nun gibt es allerdings eine nicht unbeträchtliche Zahl von Fällen, die in klinischer Hinsicht gleichfalls als Heilungen bezeichnet werden können. Auch bei diesen steht das Bein fest am Becken, die Lordose ist verschwunden, es besteht nur eine geringe,

hat bei 41 einseitigen und bei 14 doppelseitigen Luxationen die unblutige Reposition ausgeführt; bei den 41 einseitigen Luxationen hat er in 8 Fällen, also in 20 Proz., ideale anatomische Heilungen erzielt.

durch Beckenstellung leicht ausgleichbare Verkürzung, das Gelenk ist gut beweglich und auch verhältnismäßig ausdauernd beim Gehakt, wofern derselbe nicht mit besonderen Anstrengungen und Schwierigkeiten verknüpft ist. Der Schenkelkopf steht aber in diesen Fällen nicht mitten in der primären Pfanne, sondern entweder am oberen Rande der Pfanne, wo er eine Art Subluxationsstellung einnimmt, oder in einer benachbart gelegenen sekundären Pfannennische, die vielleicht den Eindruck einer erweiterten Pfanne erwecken kann.

Diese Stellungen sind mittels der üblichen Röntgentechnik der Übersichtsaufnahme keineswegs leicht zu diagnostizieren, und Irrtümer sind nicht ausgeschlossen, zumal da sich der obere Pfannenrand vielfach nur wenig deutlich markiert. Jedenfalls aber bedürfen die Angaben, daß der Schenkelkopf in einer erweiterten Pfanne oder unter einem erweiterten Pfannendache stehe, einer sehr kritischen Nachprüfung; denn meines Wissens sind bisher keine pathologisch-anatomischen Befunde bekannt geworden, in denen sich die angeborene Luxationspfanne über die Spina anterior inferior hinaus bis an die Spina anterior superior hin ausdehnte und Erweiterungen zeigte, wie wir sie etwa bei der tuberkulösen oder osteomyelitischen Pfannenkaries vorfinden. Im Gegenteil ist die Pfanne, wie auch weiter oben ausgeführt wurde, beträchtlich verkleinert. Anscheinend liegen hierbei vielfach irrtümliche Deutungen des Röntgenbefundes vor, und es sind Konturlinien des Beckens, die in der Projektion scheinbar in die Pfanne übergehen, als Pfannenränder aufgefaßt worden, die in Wirklichkeit keine Pfannenränder mehr sind, da sich die Begrenzungen der primären Pfanne ja nur bis in die Gegend der Spina anterior inferior erstrecken. Dazu kommt, daß die Stellung des Schenkelkopfes nicht immer vollkommen klar aus dem Röntgenbilde ersichtlich ist. Denn wir müssen berücksichtigen, daß man bei jugendlichen Individuen nicht den ganzen Schenkelkopf, sondern nur den knöchernen Kern desselben sehen, und dieser ist im Verhältnis zu der knorpeligen Umhüllung häufig recht klein und vielfach auch exzentrisch verlagert. Wenn auch der Knochenkern des Kopfes noch bisweilen im oberen Bereich der Pfanne steht, so beweist dies noch nicht, daß sich auch der ganze Kopf dort befindet, und eine sichere Entscheidung läßt sich sehr oft erst auf Grund verschiedener, in längeren Zwischenräumen aufgenommener Röntgenbilder fällen. Erst wenn diese einwandsfrei erkennen lassen, daß sich das Zentrum der primären Pfanne — die Gegend der Knorpelfuge — vertieft, und daß der Schenkelkopf immer mehr von den wirklichen Pfannenrändern umgeben wird, ist die Annahme einer richtigen anatomischen Einstellung erwiesen. Ferner

darf man nicht vergessen, daß auch die Art der Röntgenaufnahme häufig recht grobe Täuschungen über das Lageverhältnis von Kopf und Pfanne veranlassen kann. Es bedarf nur einer geringen Verschiebung der Röntgenröhre oder einer etwas lordotischen Lagerung des Beckens, um einen Schenkelkopf, der sicher außerhalb der Pfanne steht, noch in das Bereich der Pfanne auf der Platte zu projizieren. So befinde ich mich im Besitz einer Aufnahme (Fig. 14), in welcher der Schenkel anscheinend noch im Bereich der Pfanne, wenigstens unter einem gutentwickelten Pfannendache steht, wo sich aber durch die klinische Untersuchung mit Sicherheit der Stand des Kopfes auf der Darmbeinschaufel nachweisen läßt, und wo eine Verkürzung von 5 cm gegenüber dem auf blutigem Wege richtig reponierten Beine besteht. Gerade für diese Fälle sind äußerst subtile Röntgenuntersuchungen, Einzelaufnahmen des Gelenks mittels Kompressionsblenden oder eventuell stereoskopische Aufnahmen dringend erforderlich, wenn man nicht Trugschlüsse ziehen will.

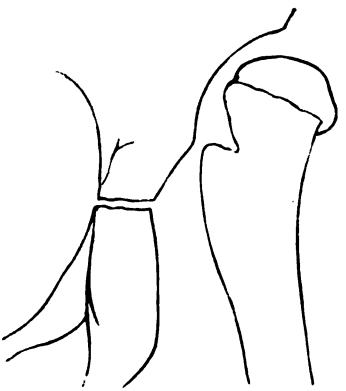

Fig. 14.
Der Schenkelkopf steht anscheinend unter einem gut entwickelten, wenn auch erweiterten Pfannendache.

Charakteristisch für diese Fälle von klinischer Heilung ist die Tatsache, daß in den Röntgenphotographien der Schenkelhals nicht direkt auf die Knorpelfuge hinweist, sondern nur im „Niveau der Pfanne“ sich befindet und häufig sogar recht weit von der Knorpelfuge entfernt, und von der anatomischen, durch Schwund des hypertrophierten Pfanneninhaltes gekennzeichneten Heilung unterscheiden sie sich dadurch, daß der Pfanneninhalt persistiert. Im Grunde genommen sind daher diese Fälle nicht zu den Heilungen, sondern in anatomischem Sinne nur zu den Besserungen zu rechnen.

Offenbar hat nun eine Reihe von Autoren den Heilungsbegriff weiter gefaßt und auch diese klinischen Heilungen mit zu den vollendeten Heilungen gerechnet, und darauf ist meines Erachtens die nicht unerhebliche Differenz in den prozentualen Heilungsergebnissen zurückzuführen. Was wenigstens Lorenz anbetrifft, so bemerkt er in seiner oben schon zitierten Monographie ausdrücklich, daß er auch die Fälle, bei denen der Schenkelkopf „annähernd im Pfannenniveau oder unter einem erweiterten Pfannendach“ steht, noch mit zu den vollkommenen Heilungen zählt, und er illustriert dies auch durch eine größere Serie

von Röntgenbildern (14), von denen jedoch nur etwa ein Drittel wirkliche anatomische Heilungen darstellt [1]). Alle übrigen Abbildungen [2]) sind in strengem Sinne keine anatomischen Heilungen, und sie unterscheiden sich von den als Demonstration der sogenannten Subluxationsstellung weiterhin angeführten Abbildungen [3]) röntgographisch im wesentlichen nicht besonders. Lorenz ist sich dieses Unterschiedes auch vollkommen bewußt, und er weist in den zugehörigen Krankengeschichten auch ausdrücklich auf die Differenz zwischen klinischem und röntgographischem Befunde hin.

Auch Lexer rechnet als völlige Heilungen sämtliche Fälle, bei denen der Schenkelkopf, wie er sich ausdrückt, „in der Pfanne, wenigstens unter einem gut entwickelten Pfannendache, wenn auch mit Erweiterung der Pfanne" steht.

Für die Beurteilung der unblutigen Behandlung erscheint es mir jedoch dringend notwendig, diese beiden Gruppen von Heilungen streng auseinander zu halten. Denn sobald sich der Schenkelkopf nur in der Pfannennähe, beziehungsweise in einer Pfannenerweiterung befindet, die ja stets eine sekundäre Bildung ist, kann er eben nicht in der primären Pfanne stehen, dort die regressiven Prozesse auslösen und die hypertrophierten Gewebe durch Druck zur Atrophie bringen. Es unterbleiben somit alle die Vorgänge, welche für die anatomische Heilung charakteristisch sind. Jedenfalls würde sich der oben angeführte Heilungsprozentsatz bei einer strengen Auffassung des Heilungsbegriffes in anatomischem Sinne bei den hohen Zahlenwerten ganz wesentlich herabmindern.

Um sich ein klares Bild von der Wirkungsweise der unblutigen Einrenkung zu verschaffen, darf man sich jedoch nicht mit der bloßen Feststellung der Heilungszahl begnügen, sondern man muß vielmehr berücksichtigen, wie sich die Heilungen bei einseitiger und bei doppelseitiger Luxation verhalten. Dadurch gestaltet sich das Bild wesentlich anders. Bei einseitiger Luxation sind von 479 Einrenkungen, über die ich in der mir zugänglichen Literatur Angaben fand, 199 Heilungen angegeben worden. Im einzelnen verteilen sich dieselben in der Weise, wie es hier in Tabelle III verzeichnet ist.

---

1) Lorenz, Über die Heilungsergebnisse der unblutigen Behandlung der angeborenen Hüftverrenkungen. Leipzig u. Wien 1900. In Betracht kommen hier die Figuren 54, 55, 56, 58 und die rechte Seite der Fig. 68. S. 296f.

2) Fig. 57 und 59—67; in Fig. 60 sieht man sogar sehr deutlich die verkleinerte Pfanne vollkommen leer.

3) Fig. 69—71. S. 320.

Tabelle III.

Zahl der Heilungen bei einseitiger Luxation.

Autor	Zahl der reponierten Gelenke	Zahl der Heilungen	Prozentsatz
Lorenz	102	61	59,8%
Drehmann (von Mikulicz)	66	48	72,7%
Petersen (Schede)	62	5	8%
Hoffa	59	13	22%
J. Wolff	52	12	23,1%
Redard	43	14	32,7%
Lexer (von Bergmann)	33	26	78,7%
Nové-Josserand	27	12	44,4%
Köllicker	25	2	8%
Dreesmann	10	6	60%
Gesamtergebnis	479	199	41,5%

Bemerkenswert sind auch hier die großen Schwankungen der Heilungsprozentsätze bei den einzelnen Operateuren. Während bei Lorenz drei Fünftel, bei Lexer sogar beinahe vier Fünftel aller einseitigen Luxationen als geheilt angegeben werden, erreichen Wolff, Hoffa und Redard noch nicht einmal den Durchnittsprozentsatz von 41,5 Proz. Auch hier gilt zweifellos dasselbe, was oben bemerkt worden war: sicher ist der Begriff der Heilung von einzelnen Autoren zu weit gefaßt, und sicher würde bei einer strengen Auffassung dieses Begriffes in anatomischem Sinne der Prozentsatz erheblich sinken.

Von den doppelseitigen Luxationen gilt dasselbe. Aber schon bei einer recht weiten Umgrenzung des Heilungsbegriffes stellt sich das Heilungsergebnis wesentlich ungünstiger dar, wie aus der Tabelle IV ersichtlich ist.

Tabelle IV.

Heilungen bei doppelseitiger Luxation.

A. Auf beiden Seiten.

Operateur	Zahl der doppelseitig reponierten Gelenke	Zahl der doppelseitig erfolgten Heilungen	Prozentsatz
Petersen (Schede)	71	2	2,8%
Lorenz	55	13	23,6%
J. Wolff	36	1	2,7%
Hoffa	32	5	15,6%
Drehmann (von Mikulicz)	21	6	25,8%
Nové-Josserand	21	0	0
Lexer (von Bergmann)	13	6	46,1%
Köllicker	13	0	0
Redard	7	2	28,5%
Dreesmann	4	1	25%
Gesamtergebnis	273	36	13,1%

B. Auf einer Seite.

Operateur	Zahl der doppelseitig reponierten Gelenke	Zahl der Heilungen auf einer Seite	Prozentsatz
Lorenz	55	21	38,1%
Hoffa	32	4	12,5%
Nové-Josserand	21	13	61,9%
Lexer (von Bergmann)	13	5	38,4%
Redard	7	1	14,2%
Dreesmann	4	3	75%
Gesamtergebnis	132	47	35,6%

Eine Heilung auf beiden Seiten wird höchstens in einem Achtel der Fälle angegeben (Tabelle IV A.). Jedenfalls ist das Gelingen einer wirklichen anatomischen Heilung auf beiden Seiten bei doppelseitiger Luxation nach den Erfahrungen einer ganzen Reihe von Autoren (Hoffa, Wolff, Petersen, Wullstein u. a.) ein nicht sehr häufiges Ereignis, und oft wird dieses Resultat selbst bei größeren Serien von Einrenkungen nicht erreicht, wie die Zahlen von Nové-Josserand und Köllicker beweisen. Relativ häufig gelingt es dagegen, wenigstens auf einer Seite eine anatomische Heilung zu erzielen, wie es Tabelle IV B. zeigt. Der Durchnittsprozentsatz entspricht ungefähr dem der Heilung bei einseitiger Luxation.

Aus diesen Zusammenstellungen ergibt sich, daß der Zahl der Heilungen, selbst wenn man die Maximalwerte gelten läßt, eine weit größere Zahl von Fällen gegenüber steht, die nur gebessert werden. Es findet bei diesen keine Einstellung des Schenkelkopfes in die Pfanne statt, der Pfanneninhalt persistiert und die primäre Pfanne erleidet überhaupt keine Umwandlungsprozesse. Der Schenkelkopf wird hierbei im günstigsten Falle in eine sekundäre Pfannennische, meistens aber nur gegen eine vorspringende Leiste des Beckens eingestellt und klemmt sich gewissermaßen zwischen Muskulatur und Darmbeinwand ein. Er findet auf diese Weise eine mehr oder weniger feste Stütze, und es entwickelt sich als obere Begrenzung ein teils bindegewebiges, teils knorpeliges Widerlager, das eine Verschiebung des Kopfes nach oben hindert.

Diese sogenannten Transpositionsgelenke können zwar, namentlich wenn sie sich in der Nähe der Spina anterior inferior oder in einer sekundären Pfanne entwickeln, kosmetisch und auch funktionell gute Resultate liefern und klinisch als Heilungen imponieren. Dadurch, daß der Kopf auf der ventralen Seite der Darmbeinfläche eingestellt ist, wird naturgemäß die Lordose beseitigt, und dadurch, daß er sich nicht mehr am Becken verschiebt, schwindet auch das für den Luxa-

tionsgang charakteristische sich Wiegen nach der Seite. Die Ausdauer im Gehakte ist zweifellos beträchtlich erhöht, und auch die Verkürzung kann durch Beckensenkung so weit ausgeglichen werden, daß das Hinken bisweilen vollständig oder doch wenigstens bis auf ein Minimum reduziert wird. Immerhin aber erleidet die Muskulatur infolge der Verschiebung der Insertionspunkte nicht unwesentliche Veränderungen, und wenn sich dieselben zwar bei ruhigem Gehen auf ebener Erde nicht besonders ausprägen, so kommen sie doch bei schwierigeren funktionellen Leistungen, langen Spaziergängen, Bergsteigen usw. zur Erscheinung, und lassen eine Reihe von Mängeln erkennen, welche den Besitzer eines Transpositionsgelenkes, selbst eines guten, stets noch als Krüppel, wenn auch als erheblich gebesserten Krüppel charakterisieren. Man darf sich in dieser Hinsicht nicht dadurch täuschen lassen, daß die Kinder, wenn sie auf Kongressen oder in der ärztlichen Sprechstunde vorgestellt werden, einen recht befriedigenden Gang zeigen. In solchen Momenten geben sich die Patienten selbstverständlich die größte Mühe, recht gut zu gehen, und für eine kurze Dauer gelingt ihnen dies auch. Aber dieser mit Aufbietung aller Kräfte erzwungene gute Gang ist nicht konstant, und man braucht solche Kinder nur zu beobachten, wenn sie sich selbst überlassen sind oder mit ihresgleichen spielen, um sich zu überzeugen, daß immer wieder das Stigma des Pathologischen trotz der guten Transposition bei allen Geh- und Laufbewegungen zum Ausdruck kommt.

Diese Transpositionsresultate haben vielfach eine außerordentlich hohe Wertschätzung erfahren. Wenn es auch keinem Zweifel unterliegt, daß hierdurch der Gang gegen früher ganz wesentlich verbessert wird, so ist es dennoch fraglich, ob man in Wirklichkeit berechtigt ist, derartige Ergebnisse als so befriedigend hinzustellen, als es vielfach geschieht. Denn bei einer nüchternen Beurteilung lassen sich einige nicht unwesentliche Gesichtspunkte geltend machen, welche den Wert der Transposition in einem etwas weniger günstigen Lichte erscheinen lassen.

Die Transpositionsresultate sind anatomisch im wesentlichen dadurch charakterisiert, daß der Schenkelkopf an einer beliebigen Stelle des Beckens in der Nähe der Pfanne, aber nur nicht in der primären Pfanne selbst in der Gegend der Knorpelfuge, eingestellt wird. Wie aus den Untersuchungen von Duncan, Litzmann, Fehling u. a. (zitiert nach Schröder, Lehrbuch der Geburtshilfe p. 12, 8. Aufl.) hervorgeht, spielt nun in der Entwicklung des kindlichen zum geschlechtsreifen Becken unter anderem auch eine Reihe mechanischer Faktoren eine nicht unbeträchtliche Rolle, durch deren harmonisches Zusammen-

wirken die normale Beckenform zustande kommt und zu denen auch der seitliche Gegendruck der Femora in den Pfannen gehört. Wenn nun dieser Seitendruck eine Störung erleidet und nicht an der Stelle zur Geltung kommt, wo die intensivsten Wachstumsvorgänge stattfinden, nämlich in der Pfanne in der Gegend der Knorpelfuge, so muß daraus mit der Zeit eine fehlerhafte Entwicklung des Beckens resultieren. Für männliche Individuen wird dieses Moment freilich im allgemeinen ohne Belang sein; desto schwerer aber fällt es bei weiblichen Patienten ins Gewicht, die ja auch weit häufiger erfahrungsgemäß von dem Leiden befallen sind. Jedenfalls kann es nicht als ein voll befriedigendes Ergebnis einer Therapie angesehen werden, wenn ein so wichtiger Faktor, wie die Beckenentwicklung, davon unbeeinflußt bleibt oder nur wenig beeinflußt wird.

Dazu kommt noch ein weiterer Gesichtspunkt, welcher die Stabilität dieser Gelenke betrifft. Wenn auch im jugendlichen Alter das transponierte Gelenk imstande ist, einen nicht zu schweren Oberkörper sicher zu tragen, so ist es immerhin fraglich, ob nicht in späteren Dezennien allmählich eine Insuffizienz eintritt, sobald das Belastungsmoment seitens des Oberkörpers ein erheblich größeres geworden ist. Die Akten hierüber sind noch keineswegs geschlossen, und die Frage, was aus den Transpositionen in späteren Jahren wird, läßt sich zur Zeit noch nicht beantworten, da ja die unblutige Behandlungsmethode selbst noch nicht einmal das erste Dezennium überschritten hat.

Die Möglichkeit einer späteren Insuffizienz ist aber nicht von der Hand zu weisen —, da einerseits der transponierte, gegen eine niedrige Darmbeinleiste gestemmte oder zwischen Muskulatur und Becken eingeklemmte Schenkelkopf bei weitem nicht die Stützung wie bei einem normalen Gelenk besitzt, und da andererseits schon jetzt häufig genug Beobachtungen gemacht worden sind, wo eine anfänglich gute Transposition bereits in einem recht frühen Zeitpunkt ihre Stabilität verlor und sich zusehends verschlechterte. Ich persönlich habe unter meinem kleinen Luxationsmaterial von 18 Einrenkungen, die ich während meiner Tätigkeit in Hamburg auszuführen bisher Gelegenheit hatte, drei Fälle, die vor 3 bezw. 4 Jahren von Seiten, denen eine autoritative Bedeutung in der Luxationsfrage unbedingt beizumessen ist, als gute Transpositionen entlassen worden waren, und die beim Eintritt in meine Behandlung das Bild typischer Luxationen darboten, und unter den von mir persönlich unblutig behandelten 18 Fällen finden sich acht vor, die schon nach wenigen Monaten, — selbst nach einer zum zweiten Male konsequent durchgeführten unblutigen Behandlung, — eine so unsichere Stabilität zeigten, daß ich mich in

diesen acht Fällen zur blutigen Reposition entschließen mußte. Auch Petersen betont die geringe Stabilität der Transpositionen, und Lorenz selbst erwähnt, daß er unter 130 primären und anfänglich guten Transpositionen bei einer späteren Nachuntersuchung in 24 Fällen, also in etwa 20 Prozent totale Reluxationen vorgefunden hätte. Ein sicheres Urteil über das Schicksal der Transpositionsgelenke, d. h. aller der Gelenke, bei welchen der Schenkelkopf nicht exakt an den primären Pfannenort reponiert ist, und bei denen keine Umwandlungen an der primären Pfanne vor sich gehen, läßt sich nur abgeben, wenn man in regelmäßigen Zwischenräumen die Kinder, die ein solches Resultat aufzuweisen haben, mittels Röntgenstrahlen genau kontrolliert, und nur eine ständige, sich über Jahre erstreckende Kontrolle wird darüber Aufschluß geben können, wie weit die Transpositionen gleichwertig den Dauerresultaten zu setzen sind. Daß das Auftreten von Reluxationen jedenfalls kein allzu seltenes Vorkommnis ist, dafür liefert die folgende Tabelle V den Beweis. Dieselbe umfaßt ein Material von über 1000 Fällen, bei denen in über 10 Proz. Reluxationen festgestellt wurden.

Tabelle V.

Verzeichnis der Reluxationen.

Autor	Zahl der Einrenkungen	Zahl der hierbei beobachteten Reluxationen	Prozentsatz
Lorenz	360	39	10,8%
J. Wolff	124	14	11,2%
Hoffa	123	7	5,6%
Lexer (Gesamterfahrungen einschl. der vor 1898 gemachten)	121	18	14,8%
Lexer (auf Grund der Erfahrungen von 1898 bis 1902)	59	2	3,3%
Drehmann	103	3	2,9%
Nové-Josserand	69	3	4,3%
Redard	57	3	5,2%
Köllicker	51	18	35,2%
Dreesmann	18	3	16,6%
Gesamtergebnis	1026	108	10,5%

Bemerkenswert ist hierbei, daß der Durchschnittsprozentsatz mit den Zahlen von Lorenz und Wolff annähernd übereinstimmt. Es muß hierbei auch noch darauf hingewiesen werden, daß der Satz von 10 Proz. auf die Gesamtzahl der unblutig behandelten Luxationen bezogen ist; er würde noch erheblich größer sein, wenn man der Berechnung nur die Zahl der Transpositionen zu Grunde legen würde. Ich habe das leider nicht tun können, weil eine zahlenmäßige Feststellung der Transpositionen mir nicht möglich war und dies auch

nicht möglich sein wird, solange man sich nicht darüber einig ist, was man hierzu rechnen will.

Im Anschluß hieran verdient noch die Frage des Mißlingens der Reposition, d. h. wo es von vornherein nicht gelingt, den Kopf in die primäre Pfanne einzustellen, eine kurze Erörterung. In der Literatur habe ich 725 Fälle zusammenstellen können, bei welchen Angaben über diesen Punkt gemacht worden sind.

TABELLE VI.

Verzeichnis der primär mißlungenen Repositionen.

Autor	Gesamtzahl der Fälle	Zahl der mißlungenen Repositionen	Prozentsatz
Lorenz	360	22	6,1%
Petersen (Schede)	181	18	9,9%
Nové-Josserand	69	2	2,8%
Lexer (von Bergmann)	59	2	3,3%
Drehmann (von Mikulicz) Chir. Kongr. 99.	56	17	30,3%
Gesamtergebnis	725	61	8,4%

Der Durchschnittsprozentsatz von 8,4 Proz. erscheint mir indessen etwas zu hoch gegriffen. Wenn auch die Reposition nicht in allen Fällen gelingt, so sind die Hindernisse meines Erachtens doch nicht so häufig, wie es nach der vorstehenden Tabelle den Anschein hätte. Zweckmäßig und notwendig ist es hierbei, einen Unterschied zwischen älteren und neueren Statistiken zu machen. Da die älteren Statistiken zweifellos noch einen großen Teil mißlungener Repositionen mit umfassen, die nicht der Methode, sondern der erst in der Entwicklung begriffenen Technik zur Last fallen, so erscheinen mir die jüngeren Statistiken von Lexer und Nové-Josserand für das Verhalten dieses Faktors zutreffender zu sein. Nach meinen persönlichen Erfahrungen, die sich auch auf das reiche Material der Hoffaschen Klinik in Würzburg und der chirurgischen Universitätsklinik in Greifswald gründen, beansprucht das Mißlingen der Reposition jedenfalls einen weit geringenen Prozentsatz, als er hier angeführt ist.

Hiermit wären einige der wichtigsten, für die Beurteilung der unblutigen Behandlung in Betracht kommenden Fragen an der Hand eines, wenn auch nicht absolut vollständigen, so doch immerhin recht umfangreichen Zahlenmaterials beantwortet. Zum Schluß füge ich noch eine Übersichtstabelle bei (Tabelle VII), die erkennen läßt, in welchem Verhältnis sich einige der wichtigsten Faktoren insgesamt bei einer Reihe von Operateuren geltend gemacht haben.

Tabelle VII.
Übersichtstabelle.

Autor	Dauerheilungen (Tabelle II.)	Gefahren und Komplikationen (Tabelle I)	Reluxationen (Tabelle V)	Mißlingen der Reposition Tabelle III	Insgesamt Mißerfolge
Lorenz	62,8%	5,3%	10,8%	6,1%	22,2%
J. Wolff . . .	11,3%	11,2%	11,2%	keine zahlenmäßige Angabe	22,4%
Hoffa	19,8%	keine zahlenmäßige Angabe	5,6%	keine zahlenmäßige Angabe	5,6%
Lexer	72,7%	5%	14,8% bzw. 1, 98 3,3%	3,3%	23,1%
Petersen . . .	7,4%	20,9%	keine zahlenmäßige Angabe	9,9%	30,8%
Nové-Josserand	36,3%	2,8%	4,3%	2,8%	9,9%

Betrachtet man die Ergebnisse dieser Zusammenstellungen nur unter dem Gesichtspunkte der Heilung, der Besserung und des Mißerfolges, wobei in der Rubrik des Mißerfolges die Gefahren und Komplikationen, die Reluxationen und das Nichtgelingen der Reposition einbegriffen sind, und setzt man die Durchschnittszahlen der Tabellen I, V und VI ein, so ergeben sich:

für Gefahren und Komplikationen	Tab. I	8,9%
für das Auftreten von Reluxationen	Tab. V	10,5%
und für das Mißlingen der Reposition	Tab. VI	8,4%
insgesamt also für Mißerfolge		27,8%

Rechnet man die Fälle, in denen die Reposition primär nicht gelungen ist, und in denen von vornherein nur Transpositionen erzielt worden sind, nicht direkt zu den Mißerfolgen, sondern noch mit zu den Besserungen, so würde sich der Prozentsatz für die gesamten Mißerfolge auf 19,4 Proz. herabmindern. Diesen Mißerfolgen stehen, wenn man wiederum die in den Tabellen II, III und IV A und IV B gewonnenen Durchschnittswerte berücksichtigt, gegenüber:

Heilungen bei einseitiger Luxation	Tab. III	41,5%
Heilungen bei doppelseitiger Luxation auf beiden Seiten	Tab. IV A	13,1%
und Heilungen bei doppelseitiger Luxation auf einer Seite	Tab IV B	35,6%
insgesamt Heilungen ohne Rücksicht auf die Ein- oder Doppelseitigkeit des Leidens	Tab. II C	39,1%

Hierbei darf man aber nie vergessen, daß im Grunde genommen die Heilungszahlen Maximalwerte darstellen, wie ich es verschiedentlich weiter oben ausgeführt habe.

Wie alle Statistiken, so besitzen auch diese Zusammenstellungen natürlich nur eine bedingte Gültigkeit. Denn abgesehen davon, daß sie keinen Anspruch auf absolute Vollständigkeit machen können, weil das Material einer Reihe von Operateuren nicht berücksichtigt worden ist, über das ich keine zahlenmäßigen Angaben finden konnte, haben viele ins Gewicht fallende Faktoren, z. B. die Resultate innerhalb der Altersgrenze, die verschiedenen Methoden der Reposition nach Lorenz, Paci, Hoffa, Schede, Mikulicz usw., die verschiedenartige Handhabung der Retention, die Dauer der Verbandbehandlung, die Frage der Nachbehandlung und anderes mehr wegen der Spärlichkeit der Angaben gänzlich vernachlässigt werden müssen. Wenn man sich ein einigermaßen genaues Bild der Leistungsfähigkeit der unblutigen Methode verschaffen wollte, so könnte man dies wohl nur auf Grund einer einheitlich veranstalteten Sammelstatistik erreichen, der ganz exakt präzisierte Fragen zu Grunde gelegt werden müßten.

Trotz dieser offenbaren Mängel vermögen aber immerhin diese Ausführungen wenigstens eine annähernde Vorstellung von dem zu geben, was wir zur Zeit von der unblutigen Luxationstherapie zu erwarten haben. Eine Heilung in anatomischem Sinne, bei der sich eine reguläre Pfanne an richtiger Stelle wieder bildet, erfolgt höchstens etwa bis zu einem Drittel der Fälle, und zwar gilt dies nur von einseitigen Luxationen. Bei doppelseitigen Luxationen findet eine völlige Heilung in diesem Sinne nur recht vereinzelt statt; häufiger ist hier nur eine partielle Heilung auf einer Seite, die ungefähr in demselben Verhältnis wie bei der einseitigen Luxation eintritt. Etwa in einem Viertel oder Fünftel sämtlicher Luxationen hat man mit Komplikationen und direkten Mißerfolgen zu rechnen. Alle übrigen Fälle, also etwa die Hälfte, gehören in die Kategorie der Besserungen, und von diesen stellt zwar ein Teil befriedigende Resultate dar, ein überwiegend größerer Teil ist jedoch recht zweifelhafter Natur, da es noch nicht feststeht, wie lange die Besserung von Bestand ist.

Das Ergebnis dieser Ausführungen steht mit den außerordentlich günstigen Urteilen über die unblutige Reposition wenig in Einklang. Vom Standpunkte einer die funktionellen Verhältnisse verbessernden Operation aus betrachtet, mag man wohl berechtigt sein, die Erfolge dieser Methode etwas höher einzuschätzen; vom Standpunkte einer die anatomischen Verhältnisse völlig wiederherstellenden Operation aus betrachtet, ist jedoch eine allzuhohe Bewertung derselben nicht am Platze. Nach dieser Richtung hin erweist sich das unblutige Verfahren immerhin noch verhältnismäßig insuffizient, und die Zukunft muß lehren, wie weit dasselbe noch steigerungsfähig ist. Jedenfalls

ist vom Gesichtspunkte der anatomischen Restitution aus die unblutige Behandlungsmethode noch recht weit von dem Ziele entfernt, eine so leistungsfähige Radikaloperation zu sein, daß durch sie jedes andere therapeutische Verfahren überflüssig gemacht wird. Es gibt bei der angeborenen Hüftverrenkung eine zu große Zahl von Faktoren, die zur Zeit unberechenbar und nicht genau diagnostizierbar sind und sich auf unblutigem Wege nicht beseitigen lassen: ich verweise nur auf die Hochgradigkeit und Lokalisation der Verwachsungen, die Gestalt des Kapselschlauches, die Beschaffenheit der Pfannengrenzen, den Grad der Pfannenhypertrophie, die Veränderungen am coxalen Femurende u. a. m.

Unter diesen Umständen hat es auch nicht an Versuchen gefehlt, die Erfolge der unblutigen Behandlungsweise durch Nachoperationen zu verbessern. So empfahl Senger (Krefeld) bereits 1897, die Verwachsungen der Gelenkkapsel mit dem Becken operativ zu lösen und den Pfannenort durch Schnitt freizulegen. Hierauf sollte der Schenkelkopf in die Pfanne, an der aber operativ nichts verändert werden sollte, eingestellt werden, und die Pfannenhöhle sollte sich unter dem Einflusse der funktionellen Belastung von selbst wieder ausbilden. Praktisch ist dieser Vorschlag von Lorenz, der denselben Gedankengang wie Senger hatte, in einer Reihe von Fällen erprobt worden, und auch der schottische Chirurg Burghard hat ein ähnliches Verfahren empfohlen und zur Ausführung gebracht. Eine allgemeinere Verbreitung hat indessen diese Hilfsoperation anscheinend nicht gefunden.

Ein anderer Weg, der von Karewski, Gussenbauer, Bayer und neuerdings von Witzel eingeschlagen ist, ist die Nagelung der oberen Pfannenbegrenzung. Durch eine Reihe von bogenförmig über dem Schenkelkopfe eingeschlagenen Nägeln soll einerseits ein provisorischer Halt geschaffen werden, andererseits soll durch den traumatischen Reiz das Periost zur Bildung eines starken Begrenzungswalles angeregt werden, der auch für die Dauer eine Verschiebung des Schenkelkopfes nach oben verhindern soll. Im Prinzip wird hierbei also dasselbe Ziel verfolgt, welches König durch Bildung eines Periostknochenlappens zu erreichen gesucht hatte. Nach den Mitteilungen Bayers soll sich indessen diese Nagelung nicht bewährt haben.

Weiterhin sind noch zwei Verfahren zu erwähnen, die ebenso wie das eben skizzierte zur Erhöhung und Sicherung der Retention beitragen sollen. Beide gehen von dem Gesichtspunkte aus, daß für die Erhaltung der Retention die Einwärtsstellung des reponierten Beines

von größter Bedeutung ist. Schede führte aus diesem Grunde die quere Osteotomie des Femur aus, um durch Drehung des distalen Fragmentes eine dauernde Innenrotationsstellung zu erzielen, und Heusner suchte das gleiche Ziel auf dem Wege der Sehnentransplantation zu erreichen; er tenotomierte die Ileopsoassehne und vernähte einen Teil des Glutäusansatzes an den Trochanter minor, in der Absicht, einen Teil der auswärtsrotierenden Komponente des Muskelzuges auf diese Weise auszuschalten und zu einem Einwärtsdreher umzuwandeln. Auch diese beiden Verfahren haben bisher eine allgemeinere Verbreitung nicht gefunden, und es bleibt noch abzuwarten, ob sie imstande sind, die Prognose der anatomischen Restitution wesentlich zu verbessern [1]).

Die Hauptschwierigkeiten, die die unblutige Behandlung darbietet, bestehen in der Sicherung der Retention, und weder durch die Art der Verbandtechnik noch durch die eben angeführten Hilfsoperationen ist in dieser Hinsicht eine erhebliche Besserung erzielt worden. Daß die anatomische Heilung vielfach nicht gelingt, liegt eben daran, daß sich in vielen Fällen der reponierte Schenkelkopf nicht dauernd in seiner Stellung am primären Pfannenorte erhalten läßt, wie das auch zur Genüge aus den oben angeführten Zahlenreihen hervorgeht.

Das beste Mittel zur Überwindung dieser Retentionshindernisse bildet bis jetzt immer noch meines Erachtens die blutige Reposition, wie sie von Hoffa ausgeführt und ausgebildet worden ist. Das Urteil über diese Operation lautet allerdings im allgemeinen recht ungünstig, und es kann auch nicht geleugnet werden, daß dieselbe eine Reihe von Mißerfolgen gezeitigt hat. Aber man geht meines Erachtens zu weit, wenn man diese Mißerfolge verallgemeinert und sie als unausbleibliche Folge der blutigen Reposition betrachtet. Auf Grund persönlicher, außerordentlich günstiger Erfahrungen, die ich an einer Serie von blutigen Repositionen in den letzten beiden Jahren habe machen können, habe ich die Überzeugung gewonnen, daß eine erneute Prüfung derselben wohl am Platze wäre, um das Urteil hierüber einer gründlichen Revision zu unterziehen. Übrigens scheint man sich auch bereits vereinzelt in Chirurgenkreisen etwas mehr dem rein operativen Vorgehen wieder zuzuwenden, wie dies die Mitteilungen von v. Bergmann (Riga), Jordan, König (Altona), Kirmisson u. a. dartun.

1) Einen bemerkenswerten Beitrag zu dieser Frage liefert die Arbeit von Vogel, diese Zeitschrift. 71. Bd. Heft 3 u. 4, die leider nicht mehr berücksichtigt werden konnte.

Daß die blutige Operation Vorzügliches leistet, haben erst neuerdings die Demonstrationen, die Jordan in Heidelberg und ich in Hamburg den ärztlichen Vereinen vorführen konnten, zur Genüge bewiesen. Sie ist zweifellos noch recht entwicklungsfähig, sobald man sich allgemeiner mit ihr beschäftigt, und es steht zu erwarten, daß sich ihre Mängel auf ein Minimum beschränken lassen werden, zumal da wir jetzt eine vorzüglich ausgebaute Asepsis, eine klarere Erkenntnis der pathologisch-anatomischen Verhältnisse und die Kontrolle einer gut entwickelten Röntgentechnik besitzen, alles Faktoren, mit denen die blutige Operation in ihrer ersten Entwicklungsepoche nicht rechnen konnte. Wenn sie auch als Konkurrenzverfahren der unblutigen Reposition gegenüber nicht in betracht kommt, so verdient sie doch in weitgehendstem Maße Berücksichtigung, sobald die unblutige Methode versagt, und sobald man als Ziel in der Therapie der angeborenen Hüftluxationen nicht bloß Stellungsverbesserungen und sogenannte funktionelle Heilungen, sondern vor allem wirkliche anatomische Resultate erstrebt.

Literaturverzeichnis.

1) von Ammon, Lehrbuch der angeborenen chirurgischen Krankheiten. Berlin 1842.
2) Bayer, Heteroplastik des Limbus. Zentralblatt f. Chir. 1901. Nr. 44.
3) Bender, Zur Ätiologie der kongenitalen Hüftgelenksluxation. Zentralbl. f. Chir. 1902. Nr. 34.
4) A. von Bergmann (Riga), Zur Freilegung des Hüftgelenks durch den Larghischen Bogenschnitt. Langenbecks Archiv. Bd. LXIX. Heft 1 u. 2.
5) F. Burghard, The treatment non operative and operation of congenital dislocation of the hip. Refer. im Zentralblatt f. Chir. 1902. Nr. 8. S. 237.
6) Codivilla, Über die operative Behandlung der angeb. Hüftgelenksluxation. Zeitschr. f. orthop. Chirurgie. Bd. IX. H. 2. 1902.
7) Cordua, Sitzungsbericht des Ärztl. Vereins in Hamburg vom 20. Okt. 1903.
8) Deutschländer, Demonstration blutig reponierter Hüften. Deutsche mediz. Wochenschr. 1902. Nr. 23. Vereinsber.
9) Derselbe, Subluxatio coxae. Sitzungsbericht des Ärztl. Vereins in Hamburg vom 13. Mai 1902.
10) Drehmann, Zentralblatt f. Chir. 1899. Nr. 13.
11) Derselbe, Verhandl. des Chirurgenkongresses 1899. Zentralblatt f. Chir. 1899. Nr. 27.
12) Derselbe, Dauerresultate bei der Behandlung der angeborenen Hüftverrenkungen. Verhandl. des I. Kongr. f. orthopäd. Chirurgie 1901. Zentralblatt f. Chir. 1902. Nr. 23.
13) Dreesmann, Zur unblutigen Behandlung der ang. Hüftverr. Münch. mediz. Wochenschr. 1901. Nr. 52.
14) Dollinger, Meine Methode zur blutigen Reposition veralteter Schulterluxationen. Zentralbl. f. Chir. 1902. S. 1277.

15) Gayet, De la reposition sanglante de la tête femorale. Ref. von Christel. Zentralbl. f. Chir. 1902. Nr. 49.
16) Graff, Über Spontanluxation des Hüftgelenkes im Verlaufe akuter Infektionskrankheiten. Deutsche Zeitschr. f. Chirurgie. 1902. Februarheft.
17) Gussenbauer, Verhandl. des Chirurgenkongresses 1893.
18) Heusner, Verhandlungen des Chirurgenkongresses 1899. Zentralblatt f. Chir. 1899. Nr. 27.
19) Derselbe, Verhandl. des I. Kongr. f. orthop. Chirurgie 1902. Zentralblatt f. Chir. 1902. Nr. 23.
20) Derselbe, Über die angeborene Hüftluxation. Zeitschr. für orthopädische Chirurgie. Bd. X. S. 571.
21) H. H. Hirsch, Die Entstehung der angeborenen Hüftverrenkung. Virchows Archiv. Bd. 148. S. 500. Heft 3.
22) Hoffa, Lehrbuch der orthopäd. Chirurgie. Kapitel Hüftverrenkung.
23) Derselbe, Die moderne Behandlung der angeborenen Hüftverrenkung. München 1898, Seitz und Schauer.
24) Derselbe, Verhandlungen des Chirurgenkongresses 1899. Zentralblatt f. Chir. 1899. Nr. 27.
25) Holtzmann, Virchows Archiv. Bd. 140. S. 272.
26) Joachimsthal, Beiträge zur Lehre von dem Wesen und der Behandlung der angeborenen Verrenkungen des Hüftgelenks. Berl. klinische Wochenschr. 1902. Nr. 36.
27) Jordan, Blutig operierte kongenitale Hüftluxation. Münch. mediz. Wochenschrift. 1902. S. 210.
28) Karewski, Die operative Behandlung angeborener und anderer Hüftverrenkungen. Zentralblatt f. Chir. 1892. S. 713.
29) Kirmisson, Lehrbuch der chir. Krankheiten angeb. Ursprungs. Übersetzung von Deutschländer. Stuttgart 1899.
30) Köllicker, Über die Behandlung der kongenitalen Hüftgelenksluxation mittelst der unblutigen Reposition. Zentralbl. f. Chir. 1898. Nr. 42.
31) König (Altona), Sitzungsbericht des Ärztlichen Vereins in Hamburg vom 20. Oktober 1903.
32) Kümmell, Sitzungsbericht des Ärztl. Vereins in Hamburg vom 13. Dezember 1898.
33) Derselbe, Verhandlungen des Chirurgenkongresses 1899. Zentralblatt f. Chir. 1899. Nr. 27.
34) Derselbe, Sitzungsbericht des Ärztl. Vereins in Hamburg vom 20. Okt. 1903.
35) F. Lange, Die Behandlung der angeborenen Hüftverrenkung. Sammlung klinischer Vorträge. Neue Folge. Nr. 240.
36) Lexer, Verhandl. des I. Kongresses f. orthopäd. Chirurgie 1902. Zentralblatt f. Chirurgie. 1902. Nr. 23.
37) Lorenz, Die Pathologie und Therapie der angeborenen Hüftverrenkung. Wien 1895.
38) Derselbe, Verhandlungen des Chirurgenkongresses 1899. Zentralblatt f. Chirurgie. 1899. Nr. 13.
39) Derselbe, Über die Heilungsergebnisse der angeborenen Hüftverrenkung. Wien 1900.
40) Derselbe, Verhandlungen des I. Kongresses f. orthopäd. Chirurgie 1902. Zentralbl. f. Chir. 1902. Nr. 23.

41) Ludloff, Zur Pathogenese und Therapie der angeborenen Hüftluxationen. Klinisches Jahrbuch. Gustav Fischer, Jena 1902.
42) von Mikulicz, Die unblutige Reduktion der angeborenen Hüftverrenkung. Archiv für klinische Chirurgie. Bd. 49. 2.
43) Derselbe, Verhandlungen des Chirurgenkongresses 1899.
44) E. Müller (Stuttgart), Verhandlungen des II. Kongresses für orthopädische Chirurgie 1903.
45) Narath, Über eine typische Form von Hernia cruralis im Anschluß an die unblutige Behandlung der Luxatio coxae congenita. Archiv für klinische Chirurgie. 59. 2.
46) Nové-Josserand, Cinquante cas de luxation congénitale de la hanche. Province médicale 1901. 33. Referat von Frank. Zentralblatt f. Chirurgie. 1902. 5.
47) Paradies, Unblutig eingerenkte angeborene Hüftluxationen. Freie Vereinig. der Chirurgen Berlins. 106. Sitzung vom 8. Januar 1900. Zentralblatt für Chirurgie. 1900. 10.
48) Payr, Über die operative Behandlung veralteter traumatischer Hüftgelenksluxationen. Verhandlungen des 30. Chirurgenkongresses.
49) Petersen, Über die unblutige Reposition der angeborenen Hüftverrenkung. Deutsche Zeitschr. f. Chir. 50. Bd. 5 u. 6.
50) Derselbe, Verhandlungen des Chirurgenkongresses 1899. Zentralblatt für Chirurgie. 1899. Nr. 27.
51) Redard, Die Endergebnisse der unblutigen Behandlung der angeborenen Hüftverrenkung. Übersetzt von Simon. Zeitschr. f. orthopäd. Chirurgie. Bd. X. 1.
52) Schede, Das Gesetz der Transformation. Berliner klin. Wochenschr. 1893. S. 611.
53) Derselbe, Die angeborene Luxation des Hüftgelenks. Archiv und Atl. der normalen und pathologischen Anatomie in typ. Röntgenbildern. Heft 3.
54) Schultze (Duisburg), Deutsche medizinische Wochenschrift. 1902. Nr. 41. Vereinsbeilage.
55) Senger, Vorschlag zu einer Modifikation des Lorenzschen Verfahrens. Berl. klin. Wochenschrift. 1897. Heft 3.
56) Walther, Über Subluxationen bei angeborener Hüftverrenkung. Münch. med. Wochenschrift. 1902. S. 566.
57) Wiesinger, Sitzungsbericht des Ärztl. Vereins in Hamburg v. 7. Febr. 1899.
58) Witzel, Ein operatives Verfahren zur Behandlung der Luxatio coxae cong. Zentralblatt für Chirurgie. 1901. Nr. 40.
59) Jul. Wolff, Über die unblutige Einrenkung der angeborenen Hüftverrenkung. Berliner klinische Wochenschrift. 1899. Nr. 18.
60) Derselbe, Verhandlungen des Chirurgenkongresses 1899.

II.

Aus dem Johanniterkrankenhause zu Neidenburg (Ostpr.).

Beitrag zur operativen Behandlung des Nabelschnurbruches.

Von

Dr. **Gutzeit**,
dirig. Arzt.

(Mit 2 Abbildungen.)

Die operative Behandlung der Hernia funiculi umbilicalis durch Bauchschnitt, Wegnahme des Bruchsackes und Bauchdeckennaht ist nach Lindfors[1]) zuerst von Oken im Jahre 1810 empfohlen und 1836 von Bérard zum ersten Male mit gutem Resultat ausgeführt, aber erst seit 1881 häufiger geübt worden. Seitdem sind noch eine Anzahl anderer operativer Methoden bekannt gegeben, die größtenteils die Eröffnung des Peritoneums zu vermeiden suchen und bei der Verschiedenartigkeit des Leidens gewiß ihr berechtigtes Anwendungsgebiet behalten werden.

Die Hüllen des Nabelschnurbruches werden bekanntlich von Amnion und Peritoneum gebildet, zwischen welche schleimiges Bindegewebe (Whartonsche Sulze) mit den Nabelgefäßen eingelagert ist. Seine Basis bilden die Bauchdecken, besonders die Haut in Form eines mehr oder weniger hohen, das Amnion einfassenden Ringes.

Dieser anatomische Aufbau ist deshalb wichtig, weil er allein die indes aus verschiedenen Gründen häufig ausbleibende Spontanheilung der Hernia fun. umbil. ermöglicht, indem die äußere Schicht — das Amnion — mit der Eintrocknung der Nabelschnur abstirbt und von der inneren Schicht — Peritoneum — Granulationen aufschießen, die allmählich durch Epithelisierung von der umgebenden Bauchhaut und Schrumpfung zur Bildung einer Narbe führen.

Zugleich ist die in den ersten Stunden und Tagen nach der Ge-

1) Zur Lehre vom Nabelschnurbruch und seiner Behandlung. Volkmanns Vortr. n. F. Nr. 63. 1893.

burt eintretende physiologische Gangrän des Amnionteils des Nabelschnurbruchsacks von eminent praktischer Bedeutung für die chirurgische Therapie des Leidens, die möglichst sofort post partum einzusetzen hat, da sie später immer auf einem mehr oder weniger infizierten Operationsterrain sich abspielen muß.

Die Entscheidung, ob bei fortgeschrittener Gangrän des Bruchsacks überhaupt noch ein operativer Eingriff vorzunehmen ist, ist daher sicherlich nicht immer leicht zu treffen, zumal wenn es sich dabei noch um ein recht elendes Wesen handelt.

Es dürfte deshalb die folgende Krankengeschichte eines Kindes, bei dem die laparotomische Radikaloperation noch am 7. Lebenstage einen recht zufriedenstellenden Erfolg hätte, nicht ohne Interesse sein.

AUG 2 9 1904

Der anscheinend am normalen Schwangerschaftsende, mit den Zeichen der Reife am 6. 5. 1903 ohne sonstige Mißbildungen geborene, sehr schwächliche Knabe von knapp 2500 gr Körpergewicht wies in der Oberbauchgegend näher dem Proc. ensiformis als der Symphyse einen etwas ovalen Hautdefekt von 5 cm Breite und 6 cm Höhe auf. Die Bauchhöhle war hier durch eine glasige, etwas durchscheinende, flachkuppelförmige Membran abgeschlossen, in deren unterem Teil die Nabelschnur inserierte. Die Haut endigte an der Peripherie der so gebildeten Blase mit einem regelmäßigen, allmählich sich verdünnenden, einige Millimeter hohen, scharfen Rand. Die Bauchdecken im ganzen waren ziemlich gespannt. Beim Schreien wurde die Wölbung der Membran stärker. An der Wirbelsäule nichts Auffälliges.

Der Vater des Kindes hatte 1893 sich luetisch infiziert, war verschiedentlich behandelt und zur Zeit meiner Beobachtung symptomfrei. Die Mutter stammte aus stark tuberkulös belasteter Familie (beide Eltern starben an Phthise), hatte 1901 zwei Aborte durchgemacht, war danach gynäkologisch behandelt und seit Anfang August 1902 zum dritten Male gravid. Im 4. und 5. Monat der Schwangerschaft hatte ich sie an mäßigen Blutungen zu behandeln, die das erste Mal 1 Tag, das zweite Mal 5 Tage anhielten und auf Opium und Bettruhe standen. Die Blutungen lagen zirka 4 Wochen auseinander. Das Kind wurde in II. Hinterhauptslage geboren. Die durch Credé entbundene Placenta zeigte makroskopisch nichts Auffälliges.

Da eine Operation bei dem sehr schwächlichen Kinde wenig Chancen bot, und die Eltern sich zunächst nicht entschließen konnten, in eine solche zu willigen, wurde ein Schutzverband über den Nabelschnurbruch angelegt und das Kind recht warm gebettet. Mit der Eintrocknung der Nabelschnur am 2. Lebenstage fingen die äußeren Bruchhüllen an, sich grünlichschwarz zu verfärben. Alsbald stellte sich ein höchst übler Geruch ein. Die Gangrän schritt rasch weiter am Bruchsack. Die bei der Weite der Bruchpforte besonders große Gefahr eines längeren Abwartens, das wohl unbedingt zur spontanen Eröffnung der Bauchhöhle geführt hätte, gab mir ein Recht, die Operation jetzt als eine eventuell lebensrettende hinzustellen und die Einwilligung der Eltern dazu zu fordern.

Am 12. 6. wurde das mittlerweile eher noch elender gewordene Kind

in das hiesige Johanniterkrankenhaus gebracht und im gut geheizten Operationszimmer auf vorgewärmte Tücher gelegt.

Der Bruchsack wird möglichst von Sekret befreit und mit steriler Gaze bedeckt, die umgebende Haut desinfiziert, Hände, Instrumente und Operationsgebiet nach der Desinfektion mit steriler Kochsalzlösung abgespült. Der Hautring wird nun ohne Narkose in $^1/_2$ cm Abstand von der Hautamniongrenze rundherum inzidiert, sodaß er ganz wegfällt, spritzende Gefäße sofort gefaßt und das Peritoneum eröffnet. Im unteren Teil des Schnittes treten sofort blasse, spiegelnde Dünndarmschlingen hervor, im oberen ist der Bruchsack flächenhaft mit der Leber verwachsen. Unter leichter Blutung

Fig. 1.

Operationsnarbe am 25. November 1903, ca. $6^1/_2$ Monat nach der Operation.

läßt er sich bis auf Lig. suspensorium und Nabelvene ablösen; letztere werden abgebunden. Die Leber sah frisch aus; die Blutung stand auf Kompression; nur an einer Stelle wurde eine Catgutumstechung nötig. Die entstandene Laparotomiewunde klaffte nach der Entfernung des Bruchsacks außerordentlich stark; die Därme mußten mit Kochsalzkompressen zurückgehalten werden. Die Bauchdeckenränder wurden mit durch alle Schichten durchgreifenden Seidennähten breit gefaßt; das Knüpfen der Fäden gelang bei der starken Spannung nur nach mehrmaligem, kräftigstem Anziehen. Deshalb und wegen der Schwäche des Kindes wurde eine Etagennaht unterlassen. Immer wieder drängten sich bei dem mit Annäherung der Bauchdeckenränder vermehrten intraabdominalen Druck Darmschlingen in die Nahtlinie. Die Naht war so äußerst mühsam; es gelang schließlich jedoch überall die Bauchhöhle fest zu schließen. Die Wunde wird mit

Gaze und Watte bedeckt und durch darüber gelegte Heftplasterstreifen noch möglichst entspannt.

Das Kind sah nach Beendigung der zirka $^3/_4$stündigen Operation sehr hinfällig aus, trotzdem es nicht viel Blut verloren hatte. Zu Hause nahm es jedoch sofort die Brust, ohne danach zu erbrechen. Am 13. 5. wurde die mütterliche Nahrung wohl infolge der vielfachen Aufregungen so gering, daß Milch gegeben werden mußte. Trotzdem befand sich das Kind verhältnismäßig wohl; der Leib blieb flach, die Darmentleerungen und Nahrungsaufnahme gut.

Am 16. 5. war übler Geruch am Verband festzustellen. Seine unteren Lagen zeigten etwas grünlichschwarzes Sekret; 2 Nähte im unteren Teil hatten die Haut durchschnitten und ihre Ränder waren hier etwas auseinandergewichen. In der Tiefe hielten die Bauchdecken jedoch überall fest zusammen. Bei täglichem Verbandwechsel verschwanden der Geruch und die Absonderung schnell; es bildeten sich in den Hautdefekten bald reine Granulationen, und am 1. 6. war die Operationswunde vernarbt. Am 6. 6. entstand noch ein kleiner Bauchdeckenabszeß im oberen Teil der Narbe, der nach Inzision und Tamponade am 22. 6. verheilte. Ich vermutete, daß er mit den an der Leber gelassenen Catgutligaturen zusammenhänge, konnte aber Reste derselben nicht finden. Der Knabe erholte sich allmählich immer mehr, wog am 30. 7. 4200 gr, Mitte Oktober 6750 gr, am 17. 11. 7500 gr. und ist jetzt recht wohl genährt. Die 9,2 cm lange Narbe ist überall fest, im unteren Abschnitt strahlig und wölbt sich nirgends selbst bei kräftigstem Schreien vor (s. Fig. 1).

Die Berechtigung der Operation an sich und der angewandten Methode dürfte, obwohl durch den Erfolg erwiesen, durch eine Erörterung der bisher bekannten Verfahren zur Heilung des Nabelschnurbruches einleuchtender werden. Zugleich wird sich dabei Gelegenheit bieten, auf einige technische Einzelheiten näher einzugehen.

Fast alle Autoren, die sich mit der Hernia funiculi umbilicalis seit der antiseptischen Ära beschäftigt haben, halten die exspektative Behandlung durch Schutz- und Kompressionsverband nur bei Verweigerung der Operation, sehr breiten, nicht mehr zu vernähenden Bauchspalten oder Komplikation mit anderen tödlichen Mißbildungen für berechtigt.

Bei einem sehr großen Defekt hat Ahlfeld[1]) 1894 die Hautränder nach Einstülpung des ganzen Bruchsackes durch Bauchhaut und Amnion fassende Ligaturen soweit wie möglich zusammengezogen und damit Überhäutung erzielt. Dieses Verfahren macht jedenfalls auch einen Teil der größeren Spalten noch einer erfolgreichen Behandlung zugänglich.

---

1) Pöppelmann, Die Behandlung des Nabelschnurbruches. Inaug.-Diss. Marburg 1894.

Bei zu ausgedehnten Entzündungserscheinungen ist natürlich auch die konservative Behandlung indiziert, vor allem bei allgemeiner Peritonitis. Jedoch wird man gut tun, solche Fälle, wenn sie nicht schon ganz verzweifelt liegen, lieber chirurgisch anzugreifen, als so sterben zu lassen, da z. B. Breus[1]) noch bei reichlichem peritonitischen Exsudat durch seine perkutane Ligatur, Lotheißen[2]) bei einem bereits fiebernden Kinde mit peritonitischen Verklebungen durch Laparotomie und Drainage, Mikulicz[3]) bei Lebergangrän durch Resektion Heilung erzielte.

Im übrigen ist das ruhige Zuwarten bei den sonst häufig gesunden Kindern nicht zu verantworten. Die unausbleibliche Mortifikation der Amniondecke gefährdet das junge Leben durch Perforation des Sackes, Infektion des Peritoneums und der im Bruchsacke liegenden Organe, und es ist immer mehr als ein Glück zu betrachten, wenn die eingangs erwähnte und beobachtete Naturheilung tatsächlich zustande kommt. Olshausen[4]) sah sie unter 15 Fällen nur einmal sich anbahnen. Kaltenbach[5]) spricht sich dahin aus, daß die meisten Kinder nach Abstoßung des Nabelschnurrestes und Nekrose der dünnen Bruchsackwand an Peritonitis zugrunde gehen.

Tritt wirklich Spontanheilung ein, so erfordert sie, wie übereinstimmend berichtet wird, bei etwas größeren Brüchen eine recht lange Zeit. Die Kinder werden durch die langdauernde Wundeiterung natürlich sehr geschwächt; so starb der exspektativ behandelte Fall Olshausens (l. c.) in der 5. Woche. Ich glaube, meinem kleinen elenden Patienten wäre es ohne Operation ähnlich ergangen.

Breus (l. c) weist ferner darauf hin, daß die registrierten Spontanheilungen in der größten Mehrzahl nur als Heilungen quoad vitam, nicht aber quoad herniam anzusehen seien. Es erfolgt eben nur, wie Kroenig[6]) es treffend ausdrückt, eine Benarbung des Bruchsackes.

Somit besteht für die meisten Fälle von Nabelschnurbruch die

---

1) Die Behandlung des Nabelschnurbruches. Volkmanns Vortr. n. F. Nr. 77. 1893.

2) Über Nabelschnurbruch. Wiener klin. Rundschau. 1903. Nr. 42. S. 757.

3) Rothe, Ein nach Leberresektion geheilter Fall von gangränösem Nabelschnurbruch. Bruns Beiträge z. klin. Chirurgie. 33. Bd. 1902. S. 136.

4) Zur Therapie der Nabelschnurhernien. Archiv f. Gynäkologie. 20. Bd. 1887. S. 443 ff.

5) Lehrbuch der Geburtshülfe. 1893.

6) Zur Behandlung des Nabelschnurbruches. Sitzungsbericht der Gesellschaft f. Geburtshülfe zu Leipzig vom 17. Oktober 1898. Zentralbl. f. Gynäkologie. Nr. 51. 1898.

Notwendigkeit eines operativen Vorgehens. Als chirurgische Eingriffe kommen folgende in Betracht:

Die einfache zirkuläre Ligatur und die perkutane Ligatur von Breus (l. c.) können nur bei kleinen und gestielten Brüchen, d. h. kleinen Bruchpforten angewandt werden, wenn die Reposition völlig sicher gelingt.

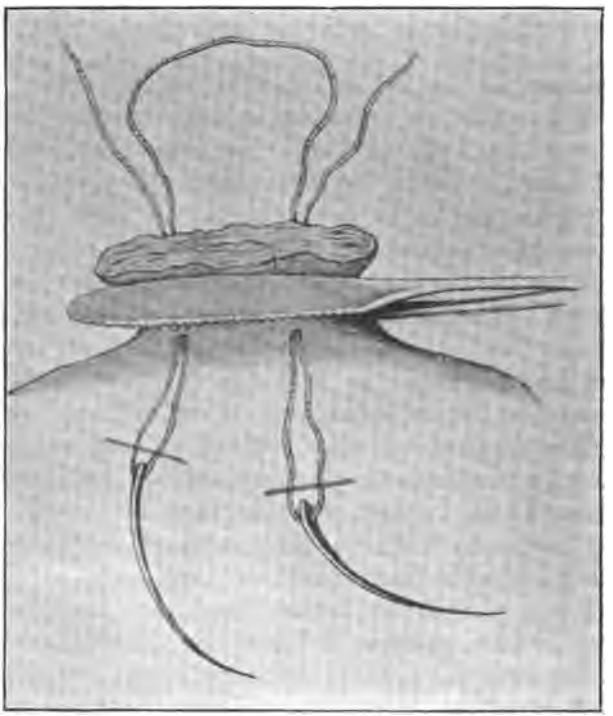

Fig. 2.

Aus Breus, Volkmanns Vortr. n. F. Nr. 77, 1893. (An den durch Striche bezeichneten Stellen werden die Fäden durchschnitten, so daß 3 Ligaturen entstehen.)

Die zirkuläre Ligatur, die jetzt wohl allseitig verlassen ist, bedarf keiner weiteren Erläuterung. Als Radikaloperation, wozu sie Pöppelmann (l. c.) und Breus (l. c.) rechnen, wird sie wohl sonst von keiner Seite angesehen, da selbst im günstigsten Falle bei hohem Hautring nur Haut und Peritoneum in die Ligatur fallen. Höchstens kommt ihr ein prophylaktischer Wert zu, indem sie bei völlig reponiblen Hernien mit dünnem Hals die Reposition sichert und den größten Teil des ohnehin absterbenden Bruchsacks beseitigt. Sie schafft da-

durch für eine nicht gleich ausführbare Radikaloperation günstigere Verhältnisse und läßt es nicht zu Verwachsungen des Bruchinhalts mit der Sackwandung kommen.

Breus (l. c.) verfährt folgendermaßen: Reposition bei uneröffnetem Bruchsack durch Ausstreichen desselben von dem erhobenen Nabelstrang aus nach der Bauchhöhle. Anlegung einer Köberleschen Pince hémostatique um den Hals des Bruchsacks im Bereich des Hautrings (Fig. 2). Abtragung des Bruchsacks mit der Schere. Anlegung mehrerer starker perkutaner Seidenligaturen unterhalb der Klemme. Verschorfung der Schnittfläche des Stumpfes mit dem Thermokauter; antiseptischer Verband.

Bei Anwendung des Breusschen Verfahrens ist das Abbinden von Darmteilen häufiger vorgekommen. Breus will diesen Nachteil dadurch vermeiden, daß er die Klemme nicht fester als nötig anlegt, um ihren Halt zu sichern, und den Bruchsack dann erst aufschneidet; etwa dem Bruchsack adhärierende Darmschlingen können dann noch, nach Umschneidung des anhaftenden Teils, mit dem Bruchperitoneum nach Abtrennung des Amnion versenkt werden. Er selbst hat übrigens in einem eigenen Falle ein Meckelsches Divertikel, dessen Natur er an den Vasa omphalomeseraica erkannte, mit abgebunden und Heilung ohne Darmfistel erzielt. Bezüglich des von Fleischmann[1]) publizierten Falles, in welchem der Proc. vermiform. bei Anwendung der Breusschen Methode in der Ligatur eingeklemmt wurde und der Tod an Peritonitis erfolgte, meint Breus, daß sich dieses unglückliche Ereignis bei vorheriger Visitation des Bruchsacks hätte vermeiden lassen.

Doch selbst bei größter Vorsicht hat Breus' Verfahren mehrere Nachteile. Es verbraucht mehr Gewebe als die einfache Anfrischung. Beim Fehlen eines Hautringes läßt sich die Klemme nicht anlegen, ebenso nicht bei größeren Defekten, da der Bruchsackhals wegen zu starker Spannung der Bauchdecken dann nicht mehr in eine Klemme zu fassen ist (vgl. Fall 2 bei Breus l. c.). Mit Recht weist ferner Pöppelmann (l. c.) darauf hin, daß die Art, wie Breus die Gefahr einer Abbindung von Teilen des Bruchinhalts vermeidet, den Vorteil seiner Methode, auch bei nicht so vollkommener Asepsis anwendbar zu sein, aufhebe; auch werde das Abbinden eines Meckelschen Divertikels nicht immer so glücklich ablaufen. Mir scheint es außerdem nicht ausgeschlossen, daß beim Anlegen der Naht durch die zusammengefaßten Bauchdeckenränder einmal ein sich in die Nahtlinie vordrängender Darmteil durchstochen wird, oder man muß die

1) Prager med. Wochenschr. 1882. Zit. n. Breus l. c.

Nähte oberflächlich legen, dann wird aber eine feste Vernarbung nicht gewährleistet.

Am wenigsten rationell erscheint Olshausen (l. c.) die von Breus gewählte Operationsweise: „Die Anwendung einer Klammer, unterhalb welcher die Nähte durchgeführt werden, kann die Exaktheit der Naht nur beeinträchtigen, und die Anwendung des Thermokauter, um den Bruchsack abzutragen, kann die Naht vollends illusorisch machen oder ihre Wirkung allein auf das Peritoneum beschränken." Auch Kroenig (l. c.) empfiehlt das Verfahren von Breus nicht wegen der Möglichkeit von Nebenverletzungen.

Die Verschorfung mit dem Paquelin unterließ Breus übrigens in den späteren Fällen.

Tatsächlich ist die Breussche Methode kaum weiter angewandt worden, so daß Lindfors (l. c.) und Knoop[1]) bis 1903 nur 5 derart behandelte Fälle in ihrer Statistik zusammenstellen konnten.

Vor der einfachen zirkulären Ligatur hat sie jedenfalls den Vorzug, daß die Bedingungen zu einer festen Narbe günstiger liegen, da die Ränder der Bruchpforte gegeneinander vernäht werden. Wegen ihrer Einfachheit mag sie daher bei sicher reponiblen Brüchen mit nicht zu großer Pforte überall da, wo eine Asepsis nicht garantiert und genügende Assistenz nicht vorhanden ist, vorgenommen werden.

1887 operierte Olshausen (l. c.) in der Absicht, die Eröffnung des Peritoneums zu vermeiden, in folgender Weise: Bei einem $3\frac{1}{2}$ Stunden alten Kinde mit runder Bruchpforte von 4,5 cm Durchmesser umschnitt er diese in geringer Entfernung vom Hautrand, indem er nur die Haut durchtrennte. Der umschnittene Hautring wurde dann samt Amnion vom Peritoneum parietale abgezogen, was leicht gelang, die Whartonsche Sulze nach Möglichkeit entfernt, das Bruchsackperitoneum eingestülpt und die Bauchdecken mittels tiefgreifender und oberflächlicher Nähte zum Schluß gebracht. Die Spannung war eine recht erhebliche, so daß $\frac{1}{3}$ der Naht wieder klaffte und per granulationem heilte. Olshausen empfahl sein Verfahren nur bei reponiblen Brüchen; da das Peritoneum erhalten bleibt, soll auch für den leicht möglichen Fall einer Dehiszenz der Wunde die Heilung gesichert sein, da die vom Bauchfell aus sich bildenden Granulationen den Grund der Wunde bald erfüllen.

Wer einmal mit dem fortwährenden Vorfallen der Därme bei einer laparotomischen Radikaloperation zu kämpfen gehabt hat, wird sich der Olshausenschen Methode freuen. Leider sind in praxi ihre Erfolge keine glänzenden, ihre Ausführung häufig nicht möglich. Einmal scheitert die Trennung von Amnion und Peritoneum oft an der Nabelschnurinsertionsstelle; sobald das Amnion etwas ein-

1) Beitrag zur Therapie der Nabelschnurbrüche. Volkmanns klin. Vortr. n. F. Nr. 348. 1903.

getrocknet ist, ist sie überhaupt unausführbar. Kroenig (l. c.) konnte schon 12 Stunden, Runge[1]) 16 Stunden nach der Geburt Amnion und Peritoneum nicht mehr trennen. Das Olshausensche Verfahren beschränkt sich daher auf die unmittelbare Zeit nach der Geburt. Ist die Gangrän des Amnion einigermaßen vorgeschritten, so ist die Methode ferner nicht mehr geeignet, „alles zu entfernen, wovon Infektion ausgehen kann" (Lindfors l. c.). Eckerlein[2]) weist bei einem von Dohrn operierten Falle darauf hin, daß in dem durch die Einfaltung des Peritoneums entstandenen Hohlraum leicht Stagnation von Wundsekreten stattfinden könne. Dohrn erhob daher das Peritoneum zu einer Falte, die nach fortlaufender Catgutnaht abgetragen wurde. Auch bei diesem Modus entstand jedoch ein Nabelbruch von Haselnußgröße.

Wenn allerdings in den Fällen von Rettig[3]), Knauer[4]) und Kroenig (l. c.) trotz Irreponibilität die Olshausensche Methode versucht wurde, sich aber nicht als ausführbar erwies, so ist das nicht der Methode zur Last zu legen, da ihr Begründer selbst die nicht reponiblen Brüche ausdrücklich von ihr ausschließt.

1898 empfahl noch einmal Kroenig (l. c.) in der Gesellschaft für Geburtshilfe zu Leipzig warm das Verfahren Olshausens mit der Modifikation, daß Haut und Fascie angefrischt und Haut mit Haut, Fascie mit Fascie vereinigt werden. In dieser Weise ausgeführt, gab er ihr sogar den Vorzug vor der Radikaloperation durch Laparotomie. Sein Vorschlag, den ganzen Bruchsack, wenn Amnion und Peritoneum bereits verbacken wären, mit dem kurz abgeschnittenen Nabelschnurrest zu versenken und darüber Haut und Fascie zu vernähen, fand schon in der Diskussion keine Zustimmung. Sänger[5]) wies auf die erhebliche technische Schwierigkeit (bei den gestielten Hernien! Verf.) hin; auch sei dies nicht unbedenklich, da man des aseptischen Zustandes dieser rasch welkenden Gewebe nicht so versichert sein könne.

1903 teilte Knoop (l. c.) noch eine Abänderung der Olshausenschen Operation aus der Kieler Frauenklinik mit: Der Bruchsack wurde nach Umschneidung an der Hautgrenze stumpf herauspräpariert, durch

1) Erfolgreiche Operation eines Nabelschnurbruches durch Laparotomie. Archiv f. Gynäkologie. 41. Bd. 1891. S. 121.

2) Ein Fall erfolgreich operierter Nabelschnurhernie. Zeitschr. f. Geburtshülfe u. Gynäk. 15. Bd. 1888.

3) Über angeborne Nabelschnurbrüche und ihre operative Behandlung. Inaug.-Diss. Berlin 1894.

4) Ein durch Radikaloperation geheilter Fall von Nabelschnurbruch. Geburtsh.-gyn. Gesellschaft in Wien. 1. Dez. 1896. Ref. Zentralbl. f. Gynäk. 1897. S. 54.

5) Sitzungsbericht der Gesellschaft für Geburtshülfe zu Leipzig vom 17. Okt. 1898. Zentralbl. f. Gynäkologie. 51. Bd. 1898.

eine Reihe versenkter Catgutnähte eingestülpt und so die Bruchpforte geschlossen, darüber die Haut mit Catgutknopfnähten vereinigt.

Trotzalledem hat sich die Olshausensche Methode, so sinnreich sie erdacht, sonst nicht viele Anhänger erworben.

Fast allseitig anerkannt werden dagegen die großen Vorzüge der Radikaloperation durch Laparotomie, Exstirpation des Bruchsacks und Bauchdeckennaht, wie sie Lindfors[1]) zuerst nachdrücklichst empfahl. „Sie ist in den meisten Fällen ausführbar, sie ändert mit einem Schlage die Situation zu der einer reinen Bauchwunde, sie gibt absolut und relativ die beste Prognose." Seine 1883 ausgesprochene Hoffnung, daß die „Radikaloperation (durch Laparotomie. Verf.) die Behandlungsmethode der Zukunft werden soll", konnte Lindfors (l. c.) schon in einer von ihm für 1882—91 aufgestellten Statistik erfüllt sehen. Knoop (l. c.) hat diese Statistik bis 1903 fortgeführt. Danach sind insgesamt seit 1882 77 Fälle von behandeltem Nabelschnurbruch veröffentlicht. Es wurden behandelt:

konservativ	10	mit	3 Heilungen
mit einfacher Ligatur . . .	1	„	1 „
nach Breus	3	„	2 „
„ Olshausen	3	„	3 „
durch Laparotomie	58	„	44 „

Ein ähnliches Ergebnis hat die Statistik Lotheißens (l. c.) über 91 Fälle seit der antiseptischen Zeit bis 1903. So hat also auch das letzte Jahrzehnt die Erwartungen Lindfors' glänzend bestätigt. Zwar bemerkt Kroenig zu Gunsten der Olshausenschen Methode, daß die Mortalität der Operation Lindfors' sehr groß und andere weniger eingreifende Verfahren erwünscht seien. Demgegenüber muß mit Lotheißen (l. c.) betont werden, daß auf diese Art gerade die schwersten Fälle mit großer Bauchspalte operiert worden sind.

Die Technik Lindfors' war folgende: Chloroformnarkose, Reinigung des Operationsfeldes. Darauf wird der Sack eröffnet, etwaige Adhärenzen werden unterbunden und gelöst, der ganze Sack entfernt, die Hauträndер angefrischt, die Nabelgefäße ligiert und schließlich die Wundränder nebst der Serosa genau und breit zusammengenäht durch tiefe und oberflächliche Suturen. 1883 führte Felsenreich[2]) eine ähnliche Radikaloperation mit bestem Erfolge aus. Interessant ist es, daß er bereits empfahl, die Hände und Instrumente nach der gründ-

1) l. c., daselbst sind auch die früheren Arbeiten Lindfors' über dieses Thema zu ersehen.

2) Zur operativen Behandlung der Hernia funiculi umbilicalis. Wiener med. Presse. 1883. Nr. 17. S. 532 ff.

lichen Desinfektion in abgekochtem Wasser abzuspülen, um den kindlichen Organismus nicht durch Karbolsäure zu schädigen.

Runge (l. c.) umschnitt den Bruch im Hautrande ½ cm vom Amnionansatz, exzidierte auf diese Weise den Bruchsack, reponierte den Inhalt und vernähte die Bauchwunde. Es ist dieses Verfahren bei nicht mehr ganz unverdächtigen Bruchhüllen in Rücksicht auf die Asepsis der Bruchsackspaltung unbedingt vorzuziehen. Man macht sich so auch die Bruchpforte zugänglich, ohne den Bruchsack außen anrühren zu dürfen, und kann durch ihre Erweiterung an einer günstig gelegenen Stelle eine etwaige Einklemmung lösen. Diese Schnittführung wurde z. B. bei 3 inkarzerierten Nabelschnurhernien in der chirurgischen Abteilung des städtischen Krankenhauses am Urban zu Berlin mit Erfolg angewandt, wie Weyprecht[1]) berichtet.

Solange der Bruchsack noch nicht völlig umschnitten und entfernt ist, sind die Baucheingeweide leicht zurückzuhalten. Nach Wegfall des Bruchsacks und bei großen Spalten macht dies, wie auch in meinem Falle, Schwierigkeit. Ich möchte daher bei irgendwie zu befürchtender starker Spannung, bei Operationen ohne Narkose raten, die Umschneidung erst an kleinen gegenüberliegenden Stellen auszuführen und die bei Laparotomien üblichen Haltenähte durch die Bauchdeckenränder samt Peritoneum zu legen. Man hat an ihnen nach Wegfall des Bruchsacks eine gute Handhabe, um den Eingeweidevorfall zu verhüten bezw. zu beschränken.

Eine schichtweise Bauchdeckennaht wird sich bei starker Spannung nicht ermöglichen lassen. Gewiß wird man, wie Kroenig[2]), Zweifel[2]) und Sänger[2]) dies verlangen, wenn möglich, Peritoneum und Fascie isoliert nähen. Unbedingt erforderlich ist es nicht und verlängert immerhin den an und für sich schweren Eingriff nicht unbedeutend. Durch den Erfolg in praxi ist jedenfalls nachgewiesen, daß Haut, Fascie und Bauchfell zusammenfassende Nähte eine völlig feste Narbe geben; auch bei meinem kleinen Patienten war dies der Fall. Selbstverständlich muß dabei immer der ganze Hautring exzidiert sein, damit auch die Fascie angefrischt wird. Krukenberg[3]) beobachtete bei einem außergewöhnlich hohen Hautring von 2 cm, weil er nur Haut und Peritoneum in die Naht faßte, naturgemäß eine kuppelförmige Hervorwölbung der Narbe.

---

1) Erfahrungen über die Operation des eingeklemmten Bruches. Langenbecks Archiv. 71. Bd. Heft 1. 1903.

2) Gesellschaft für Geburtshülfe. Sitzung vom 17. Oktober 1898. Zentralbl. f. Gynäk. Nr. 51. 1898.

3) Zur Therapie der Hernia funic. umbil. Archiv f. Gynäk. 20. Bd. 1882. S. 269.

Auch aus Gründen der Asepsis wird man den Schnitt nicht zu nahe an die Hautamniongrenze legen.

Eine eigenartige Bauchdeckennaht wandte Lotheißen (l. c.) in seinem Falle an, indem er Peritoneum und Fascie mit einer, die Haut durch eine zweite Tabaksbeutelnaht zusammenzog; allerdings handelte es sich um eine kleine Bruchpforte. Die Tabaksbeutelnaht zum Verschluß des Peritoneums nach Laparotonie hatte schon de Quervain[1]) empfohlen in der Absicht, dadurch die Peritonealwunde auf ein Minimum zu verkleinern und die Gefahr der Verwachsungen von Netz und Darm an der Innenseite der Bauchwand zu vermindern. Bei größeren Bauchspalten ist indes das Verfahren selbst auf das Peritoneum allein deshalb nicht anzuwanden, weil dasselbe in der Nabelgegend und an der Linea alba kaum verschieblich ist[2]).

Bei Verwachsung von Bruchinhalt und Sack wird man je nach den gegebenen Verhältnissen chirurgisch verfahren. So resezierte Mikulicz[3]) ein irreponibles gangränverdächtigtes Leberstück. Küstner[4]) umschnitt ein dem Dünndarm adhärentes Brucksacksegment, trennte von letzterem die Amnionbekleidung, löste eine Leberadhäsion scharf mit der Schere, mußte aber den prolabierten Leberteil nachträglich resezieren, da er wegen seiner Gestalt trotz erweiterter Bruchpforte in der Bauchhöhle nur unter starker Biegung unterzubringen gewesen wäre.

Kroenig (l. c.) versenkte 12 Stunden post partum unbeschadet einen der Leber adhärierenden Bruchsackteil, ohne das Amnion zu entfernen; doch dürfte sich dies Verfahren, wie schon Sänger in der Diskussion bemerkte, wenn überhaupt, nur für ganz frische, sicher aseptische Fälle eignen.

Ein mit Lumen ausgestattetes Meckelsches Divertikel ist zentralwärts einzustülpen und zu übernähen.

Jedenfalls wird bei allen solchen Verwachsungen nur die intraperitoneale Radikaloperation die nötige Übersicht geben und richtiges chirurgisches Vorgehen ermöglichen.

Bei Inkarzerationen oder da, wo die Enge des Nabelrings die Reposition verhindert, ist selbstverständlich keine andere Methode anwendbar; sie kommt allein bei größeren, noch zu vereinigenden Bauchspalten in Betracht.

Schon aus diesen Ausführungen geht hervor, daß die intraperitoneale Radikaloperation die Methode der Wahl ist, da sie bei allen Arten

1) Zur Verwendung der Tabaksbeutelnaht. Zentralbl. f. Chir. Nr. 27. 1899. S. 753.
2) Jössel-Waldeyer, Topograph. Anatomie. II. 1899. S. 211.
3) Rothe, Ein nach Leberresektion geheilter Fall von Nabelschnurbruch. v. Bruns Beiträge z. klin. Chirurgie. 33. Bd. 1902. S. 136.
4) Operation einer Nabelschnurhernie mit Resektion des vorgefallenen Leberlappens. Zentralbl. f. Gynäk. Nr. 1. 1901.

von Nabelschnurbrüchen außer den überhaupt nicht mehr oder nur nach Ahlfelds Verfahren operablen Fällen anwendbar ist.

Sie schafft die einfachsten Wundverhältnisse und gibt — technisch richtige Ausführung vorausgesetzt — feste Narben.

Die Heilungsdauer wird 3—4 Wochen nicht überschreiten, wenn keine Komplikationen eintreten.

Ich war ferner recht freudig erstaunt, wie bald nach der Operation sich mein kleiner, elender Patient erholte, trotzdem der Eingriff ihn sichtlich erschöpft hatte. Auch Runge fand den Verlauf bei seinem gut entwickelten und lebensfrischen Kinde „wider Erwarten" günstig. Der Grund dafür scheint mir hauptsächlich darin zu liegen, daß die Entfernung eines zumal in der Nähe der Nabelgefäße gangränezierenden Gewebsstückes und die Lagerung der mit dem Bruchsack z. T. verklebten, aber schlecht geschützten, mehr durch ihn gezerrten und beengten Eingeweide hinter gesunder Bauchwand für die Kinder einen ganz wesentlichen Vorteil bedeutet.

Im Prinzip ohne Narkose zu operieren, wie es Zweifel (l. c.) verlangt, ist gewiß berechtigt. Doch wird bei kräftigen Kindern und großer Bruchpforte — demgemäß Spannung — die Ausführung der Operation durch die Narkose wesentlich erleichtert werden. Die Kinder vertragen sie zumeist gut. In meinem Falle wäre ich schwerlich ohne sie zum Ziel gelangt, wenn das Kind nicht zuletzt so schwach geworden wäre, daß von Muskelspannungen nicht mehr viel zu merken war.

Zum Schluß möchte ich noch kurz die Frage der Ätiologie des Nabelschnurbruches in Rücksicht auf meinen Fall erörtern.

Von den Theorien, die auf entwicklungsgeschichtliche Vorgänge zurückgreifen, hatte die von Ahlfeld die allgemeinste Anerkennung gefunden. Sie stützte sich der Hauptsache nach auf das physiologische Austreten und Verweilen des Darmes in der Nabelschnurscheide in den ersten Wochen des embryonalen Lebens. Im „Nabelschnurbruch" sollte dieser fötale Zustand, der sich sonst etwa in der 10. Woche zurückbildet, über die Geburt hinaus erhalten sein und zwar infolge einer abnorm langen Persistenz des Ductus omphalomesentericus, die das Zurücktreten des Darmes in die Bauchhöhle und die Verkleinerung des Nabelringes verhindere.

Schon Buschan[1]) führte gegen diese Theorie an, daß Darmdivertikel oder Überreste eines solchen bei Nabelschnurbrüchen selten gefunden werden, der Nabelstrang auch meist seitlich dem Bruchsacke ansitze, sodaß eine Zugwirkung des in ihm verlaufenden Dotterstranges schwer anzunehmen sei.

1) Über Hernia funiculi umbilicalis. Dissert. Breslau 1887.

Als wichtigste Tatsache gegen Ahlfelds Theorie fügte Aschoff[1]) 1896 hinzu, daß die Leber fast ebenso oft wie der Darm als Bruchinhalt zu finden ist. Auf Grund seiner anatomischen Untersuchungen und entwicklungsgeschichtlichen Studien kam er zu dem Resultat, daß die Leber infolge von Störungen der Bauchwandanlage im Bruchsacke angelegt und nicht in ihn vorgefallen sei. Die Verbindung der Leber mit dem Bruchsacke ist nach ihm nicht auf sogenannte fötale Peritonitis, sondern auf zu geringe Abspaltung zurückzuführen[2]). Aschoff sagt weiter: „Es kann sich in allen Fällen von sogenanntem Nabelschnurbruch nicht um eine abnorme Weite der Nabelschnurscheide im engeren Sinne handeln, sondern der Bruchsack wird von der ganzen vorderen Bauchwand gebildet. Nur die Kleinheit derselben, die Bekleidung mit einer Decke, wie sie die Hülle der Nabelschnur bildet, täuscht die Annahme vor, daß die Nabelschnurscheide trichterförmig erweitert wäre. Wenn wir aber bedenken, daß bei den gewöhnlichen Formen von Nabelschnurbruch — ich sehe von den ganz kleinen Ausstülpungen der Nabelgegend ab — das Gebiet zwischen dem Processus ensiformis und dem Nabelgefäßansatz, der sich überwiegend an der unteren Ringhälfte der Bruchpforte befindet, das erweiterte ist, so müssen wir jeden Anteil der eigentlichen Nabelschnur zurückweisen und erklären, die obere Hälfte der Bauchwand, zwischen Brustgrenze und Nabel gelegen, ist der Sitz des Bruches. Es handelt sich aber, wie bekannt, nicht um die herniöse Vorstülpung einer Peritonealtasche mit Eingeweideinhalt, denn die Bauchwände gehen allmählich in den Bruchsack über, auch nicht um mangelhafte Anlage der Abdominalmuskulatur, da sie oft nachgewiesen ist, sondern um eine zu weite Anlage der Bauchwand."

Auch in meinem Falle machte der flachkuppelförmige größtenteils oberhalb des Nabels gelegene „Bruchsack", dem die Nabelschnur unten gewissermaßen als Appendix ansaß, nicht den Eindruck einer erweiterten Nabelschnurscheide. Dotterstrangreste fehlten; nur die Leber war mit dem Bruchsacke verbunden, die Därme völlig frei; peritonitische Erscheinungen, die die Leberverwachsung erklärt hätten, waren nicht vorhanden.

Berücksichtigen wir dieses, so findet der von mir operierte „Nabelschnurbruch" in den Forschungsergebnissen von Aschoff jedenfalls eine bessere entwicklungsgeschichtliche Erklärung, als durch die Ansicht Ahlfelds, für welche er sichere Stützpunkte nicht bietet.

1) Über das Verhältnis der Leber und des Zwerchfells zu den Nabelschnur- und Bauchbrüchen. Virchows Archiv. 144. Bd. 1896. S. 511 ff.

2) Die ausführliche Begründung muß im Original nachgelesen werden.

III.

Heilungsresultate bei Unterschenkelbrüchen in der Unfallversicherung.

Von

Dr. **Ferd. Bähr** in Hannover.

Im 38. Band der Deutschen Zeitschrift für Chirurgie hat Hänel auf Grund der Einsichtnahme von Unfallakten eine Arbeit über Frakturen mit Bezug auf das Unfallversicherungsgesetz geliefert, die zeigte, daß die Resultate im allgemeinen hinter den Erwartungen zurückbleiben, wie wir sie nach den Ausführungen unserer Lehrbücher über die Prognose haben dürfen. Wer berufsgenossenschaftliche Akten kennt, insbesondere aus der früheren Zeit, der weiß, daß es bezüglich der exakten Diagnosen unüberwindliche Schwierigkeiten gibt, Schwierigkeiten, die auch Hänel begegnet sind. Oft erfährt die Anfangsdiagnose später Korrekturen, oft aber läßt sich auch aus einem dicken Aktenbündel die Diagnose nicht mit genügender Präzision stellen. Wie mißlich es damit ist, mag folgendes Beispiel zeigen. Kaufmann zitiert in seinem Handbuch aus der Ritterschen Zusammenstellung unter Schienbeinbrüchen folgenden Fall:

„Nr. 187: 61jähriger Arbeiter, rechtsseitiger Bruch in der Mitte mit starker bajonettförmiger Verschiebung und Verkürzung geheilt, es besteht Ödem und große Schmerzhaftigkeit. 3½ Monate Vollrente, dauernd 50 Prozent Rente wegen starker Verkrümmung des Unterschenkels mit Drehung der Fußsohle nach innen, bedeutender Verkürzung und Empfindlichkeit der Bruchstelle."

Man wird bei diesem Befunde wohl kaum fehl gehen mit der Annahme, daß ein Bruch beider Knochen vorgelegen hat. Andererseits habe ich oft die ärztliche Diagnose Unterschenkelbruch verzeichnet gefunden, besonders bei Frakturen in der oberen Hälfte, wo die spätere Untersuchung, auch mit Röntgenstrahlen, nur einen Bruch des Schienbeines ergab. Ob Hänel diese Schwierigkeiten aus den Akten hat überwinden können, erscheint mir fraglich.

Seine Arbeit hat zwei weitere gezeitigt und zwar nur über Unterschenkelbrüche, im 42. Band derselben Zeitschrift von Jottkowitz und im 44. Bande von Loew. Während Hänel unter 148 Frakturen 21 Proz. dauernd Invalide fand, Jottkowitz bedingungsweise 17 Proz., fand Loew aus dem Material des Kölner Bürgerspitals einen Prozentsatz von 0,6 dauernd Invaliden. Das ist gewiß ein überraschendes Resultat für jeden, der in der Beobachtung von Unfallsfolgen überhaupt eine geringe Erfahrung gesammelt hat. Von den 167 Fällen des Kölner Bürgerspitales ist nur einer dauernd invalide geblieben. Thiem hat sich in seinem Handbuch der Unfallheilkunde dazu wie folgt geäußert: „Alle Achtung vor solchen, in unserer unter dem Zeichen des Unfallgesetzes stehenden Zeit wie märchenhaft klingenden Erfolgen! Unwillkürlich kommt einem der Gedanke: Am Rhein müssen die Verletzten und — die Schiedsgerichte ganz anders geartet sein wie sonst irgendwo im deutschen Vaterlande."

„Ramsperger (Becker, Lehrbuch der ärztlichen Sachverständigentätigkeit) wendet sein Hauptaugenmerk nicht der ersten Periode im Heilungsverlaufe, welche die Zeit bis zur festen Vereinigung der Bruchstücke (Konsolidation) umfaßt, sondern der zweiten Periode zu, der Zeit, welche bis zur freien Gebrauchsfähigkeit des Gliedes, bez. bis zur Wiederherstellung der endgültigen Arbeitsfähigkeit vergeht. Von seinen 58 geschlossenen Diaphysenbrüchen ließ sich nur bei 25 = 43 Proz. eine glatte Bruchheilung erreichen, und eine Wiederaufnahme der Arbeit im ersten Halbjahre (!), während bei den anderen die Heilung verzögert wurde bis über ein Jahr hinaus. Es trat die völlige Erwerbsfähigkeit bei den normal geheilten Brüchen in der Mehrzahl der Fälle (15) noch innerhalb des 1. Jahres ein, während von den Fällen mit abnormer Bruchheilung nur ein Drittel (29 Proz.) wieder völlig erwerbsfähig wurde, aber keiner vor einem Jahre (!). Geschlossene Querbrüche führten meist zu völliger Heilung, während von den Schrägbrüchen je die Hälfte mit völliger bezw. teilweiser Erwerbsfähigkeit ausheilte. — Komplizierte Diaphysenbrüche geben nur in 40 Proz. eine gute Stellung, in den anderen Fällen hochgradige Verkrümmung, die Heilung zog sich meist bis über das erste Jahr, in einzelnen bis über zwei Jahre hin."

Zu ungefähr ähnlichen Schlüssen dürften wir kommen, wenn wir die Angaben Golebiewskis in seinem Atlas und Grundriß der Unfallheilkunde nachsehen.

Im Vergleich zur Hänelschen Statistik arbeitet diejenige von Jottkowitz mit außerordentlich günstigen Verhältnissen, und die Differenz beträgt nur 4 Proz., nicht gleich 21 oder 17 wie bei Loew.

Bei Jottkowitz wurden die Fälle im Krankenhause chirurgisch behandelt, sie blieben dort auch für die sich eventuell anschließende Behandlung im Zanderinstitute. Und was ich für eine Hauptsache halte, die Verletzten gehörten einem Betrieb an, wo für die Gelegenheit geeigneter Arbeit bei nicht gleich völlig erlangter Erwerbsfähigkeit gesorgt wird. Da kann die verbliebene, vielleicht teilweise Erwerbsfähigkeit resp. Arbeitsfähigkeit ausgenutzt werden, ohne daß dem Verletzten hieraus Schwierigkeiten erwachsen. Der Verletzte erhält einen seiner Rente adäquaten Lohn, der sein Einkommen dem früheren gleichstellt.

Anders liegen die Verhältnisse der fluktuierenden Arbeiterschaft, die heute bald da bald dort beschäftigt ist. Wenn hier Unfälle passieren, dann ist die Rücksichtnahme auf den Verletzten keine so weitgehende, und wenn sie wieder einigermaßen arbeitsfähig sind, so finden sie nur schwer eine passende Arbeitsstelle, müssen sich mit geringem Lohn begnügen; hier werden die Folgen des Unfalles in den Außenverhältnissen nicht so leicht überwunden, abgesehen von der so begünstigten Aggravation. Leicht bleibt einmal der Unfall da als die einzig fließende Erwerbsquelle.

Ich habe meiner Statistik die Summe der Hänelschen (148) und der Jottkowitzschen (71) 219 Fälle zugrunde gelegt. Wohl hätte ich die Statistik ausdehnen können, aber für eine genaue Arbeit ist die Mühe und Zeit zu reichlich. Um das Material einwandfrei zu machen, habe ich einfach dem Alphabet nach die reinen Unterschenkelbrüche bis zu 219 Fällen ausgesucht. Es handelt sich in der Mehrzahl um Fälle, die zu irgendeiner Zeit bei uns behandelt wurden, in wenigen um solche, die untersucht und begutachtet wurden. Infolge der Begutachtung erstreckt sich die Beobachtung oft über viele Jahre. Als Grundlagen wurden die Akten, wie sie über jeden einzelnen Fall hier angelegt werden, die das Wesentliche aus den Unfallakten, besonders ärztliche Atteste enthalten, und die Krankengeschichte oder der erhobene Befund verwandt. Die hier festgestellte Erwerbseinbuße nach einem gewissen Zeitraum ist der Vorschlag für die zu dieser Zeit zu gewährende Rente. War dieser Vorschlag einmal beispielsweise 30—40 Proz., so wurde die Zahl 40 ausgewählt, denn meistens nehmen die Berufsgenossenschaften den höheren Satz, die Fälle vom Gegenteil sind verschwindend gering. Ich halte es ferner nicht für zweckmäßig, daß in den berufsgenossenschaftlichen Akten auf Grund eventueller schiedsgerichtlicher oder reichsversicherungsamtlicher Urteile die Rentenhöhe festgestellt wird. Ein in der Unfallheilkunde bewanderter Praktiker wird die zutreffende Erwerbseinbuße richtiger

taxieren, als dies aus einem etwaigen Berufungsurteil hervorgeht. Die Berufungsinstanzen entscheiden immer nur darüber, ob die gewährte Rente hoch genug oder zu niedrig ist. Die Tendenz des Urteils geht, weil es nie nach unten geht, immer nach oben. Die Berufungsinstanz wirft also nicht die Frage nach der eigentlichen Erwerbseinbuße auf. Es gibt ja zweifellos Fälle, wo auch die angefochtene Rente zu hoch ist. Aber was die Berufsgenossenschaft einmal bewilligt hat, das ist für die Berufungsinstanz gleichsam nie zu viel. Der Gegenstand des Streitverfahrens ist immer die Erhöhung der Rente, nie aber die Richtigstellung der Erwerbseinbuße; denn auch in der zweiten Instanz handelt es sich höchstens um ein Zurückgehen auf die in der ersten angefochtene Rentenhöhe. Von diesem Standpunkte aus können insbesondere die Urteile der ersten Instanz für die Frage der Höhe der durch den Unfall bedingten Erwerbseinbuße für die ärztliche Beurteilung nur von ganz untergeordneter Bedeutung sein.

Zur Illustration ein Beispiel: Ich hatte bei einem Verletzten die Diagnose auf einen Bruch der Lendenwirbelsäule gestellt und 60 Proz. vorgeschlagen. Der Verletzte verlangte Vollrente. Das Schiedsgericht zog das Obergutachten des Direktors einer innern (!) Klinik ein, vor dessen Augen meine Diagnose keine Gnade fand und Unfallsfolgen negiert wurden, Erwerbseinbuße = 0 Proz. Das Schiedsgericht bewilligte 60 Proz.

Wenn ich hier diesen Vorbehalt bezüglich der aus den Unfallakten sich ergebenden Renten gemacht habe, so geschieht dies auf Grund der Erfahrungen, die ich selbst bei ähnlichem Vorgehen gesammelt habe. Ich brauche hier nur auf meine Arbeit über Patellafrakturen im Archiv für Unfallheilkunde und Gewerbehygiene hinzuweisen. Die Werte, welche auf solche Weise ermittelt werden, stellen eben dann die obere Grenze dar.

Bei der vorliegenden Arbeit wurde darauf Bedacht genommen, möglichst genaue Diagnosen zu gewinnen. Deshalb mußte der Unterschied zwischen Frakturen des Schaftes und der Epiphyse, wie dies meine Vorgänger taten, fallen gelassen werden. Eine flüchtige Übersicht des Materiales ergab eine größere zugrunde zu legende Mannigfaltigkeit, die für die Beurteilung der Folgen nicht ohne Bedeutung ist. Wo es irgend anging, ist die Diagnose mit einer Röntgenaufnahme sichergestellt, ein weiterer Vorzug den bisherigen Arbeiten gegenüber. Aus praktischen Gründen mußte jedoch Verzicht auf die Wiedergabe von Röntgenbildern geleistet werden. Wie vielgestaltig die Unterschenkelbrüche sich im Röntgenbilde repräsentieren, dafür

geben speziellere Abhandlungen in den entsprechenden Fachzeitschriften Aufschluß. Ich will hier nur auf eine Arbeit aus der Königschen Klinik hinweisen.[1])

Zwischen komplizierten und nicht komplizierten Frakturen zu unterscheiden im allgemeinen, schien mir nicht angebracht. Denn die Bedeutung liegt meist nicht in der, wie wir es nennen, Komplikation, d. h. in der Verbindung mit einer äußeren Wunde an und für sich, sondern darin, daß es zu einer Infektion, zu Sequesterbildung kommt. Schlechte Prognosen unter den komplizierten geben eigentlich nur die Komminutivfrakturen oder diejenigen, wo ergiebige Verletzungen der Weichteile stattgehabt haben. Einfache Komplikationen im alten Sinne sind bei verständiger Wundbehandlung als Noli me tangere zumeist harmlos. Hier fängt die Bedeutung erst an durch unzweckmäßiges Herummanipulieren an der Wunde unter ungenügenden aseptischen oder auch nur antiseptischen Maßregeln, wie das gelegentlich noch beliebte Herumtasten mit den Fingern, schlechtgereinigten Sonden in der Wunde. Die schweren Folgen liegen sonst weniger in der Komplikation, als in der deformen Heilung begründet, und diese trifft für komplizierte und nicht komplizierte Brüche fast in gleicher Weise zu. Die komplizierten haben außerdem den Vorteil, daß sie weit mehr in die Behandlung von spezialistisch geschulten Ärzten kommen. Denn bei jeder einigermaßen schweren Fraktur hat der Praktiker das Bestreben, das Risiko für dieselbe unter den in der Regel mangelhaften häuslichen Verhältnissen abzulehnen und den Patienten dem Krankenhaus zu überweisen. Die Nachteile der Komplikation gleichen sich dadurch zum Teil jedenfalls aus.

Soweit ich dies habe feststellen können, ist mir nicht in einem einzigen Falle erinnerlich, daß ein Extensionsverband angewendet worden wäre. In der Regel kamen Gips- und Schienenverbände zur Anwendung. Die Fälle sind teils auf dem Lande, teils in erst-, teils in zweitklassigen Krankenhäusern behandelt. Sie dürften mit der später zu machenden Einschränkung gewiß ein Bild über den derzeitigen Stand der Therapie der Unterschenkelbrüche geben. Vielleicht auch können sie dazu führen, Mittel und Wege zu finden, die Therapie weiter auszugestalten. Die jüngste Zeit hat das Interesse für die Behandlung der praktisch so wichtigen Knochenbrüche, welche unter der Hochflut operativer Chirurgie in den Hintergund gedrängt wurden, wieder etwas zu beleben vermocht. Ich kann mir nicht

1) Reinhardt, Über Unterschenkelbrüche auf Grund von Röntgenaufnahmen. Deutsche Zeitschrift f. Chirurgie. 50. Bd.

denken, daß die Bardenheuersche Extensionsbehandlung ein so großes Übergewicht in der Therapie dieser Verletzungen hat. Sonst wäre es nachgerade unsere Pflicht, von den bisherigen Behandlungsmethoden zu den Extensionsverbänden überzugehen. Vielleicht, daß dieselben zu vereinfachen wären. Denn so viel ist sicher, daß sie eine größere Überwachung erfordern. Gerade da, wo auch der Praktiker sie heute anwendet, bei den Oberschenkelbrüchen haben mir die nicht allzu selten mit Rotation erfolgten Heilungen nicht sehr imponiert.

Für die nachstehenden Tabellen ist vorauszuschicken, daß kleinere Renten innerhalb des ersten Jahres meist nicht motiviert sind. Sie sind als „Übergangsrenten" wegen geringerer Beschwerden, angeblicher Schmerzen, kleineren Funktionsstörungen bewilligt. Dabei gilt die Voraussetzung, daß sie innerhalb eines Jahres oder wenig später in Wegfall kommen. Freilich wird diese Voraussetzung auch einmal bei einem hartnäckigen Rentenbewerber, der seine verminderte Erwerbsfähigkeit aus den Außenverhältnissen zu beweisen in der Lage ist, zu nichte. Auch die ärztlich völlig richtige Beurteilung der Unfallsfolgen kann sich unter solchen Umständen nicht immer zur Geltung durchringen. Ich erinnere mich hierbei an einen Verletzten mit einem Unterschenkelbruch, der jahrelang eine Rente von 25 Proz. bezog. Bei jeder Untersuchung lag eine Bescheinigung des Arbeitgebers bei, daß der p. p. H. immer noch in gleichem Maße erwerbsbeeinträchtigt sei, daß er seinen jetzigen Lohn eigentlich nur guttatsweise erhalte. Schließlich wurde es dem Verletzten selbst zu langweilig, daß er seinem Arbeitgeber ohne Aufbesserung des Lohnes die Arbeit eines normalen Arbeiters leistete, er kehrte zu seiner früheren schweren Beschäftigung zurück und leistete dasselbe wie vor dem Unfall. Hier wäre eine Rentenherabsetzung vorher jedesmal an den Außenverhältnissen gescheitert. Es gibt eben Leute, welche dem Unfallversicherungsgesetz auch noch andere Vorteile, den Bezug billiger Arbeitskräfte abgewinnen.

Die Frakturen verteilen sich dem Alter nach:

Zweites	Dezennium	6,85 Proz.
Drittes	"	21,00 "
Viertes	"	30,59 "
Fünftes	"	24,66 "
Sechstes	"	11,41 "
Siebentes	"	5,48 "
		99,99 = 100 Proz.

Über die relative Häufigkeit der Beteiligung des einzelnen Knochen gibt nachfolgende Zusammenstellung Aufschluß. Freilich ist dieselbe für diese Frage im allgemeinen mit Vorsicht zu verwenden. Es handelt sich bei meinen Fällen vorwiegend um direkte Knochenbrüche und fällt auch für die Frakturen am unteren Ende die übliche Entstehung als Supinations-, Pronations- usw.-Frakturen meist weg. Der Mechanismus war im Gegensatz hierzu in der Regel so, daß dem Verletzten ein Stein, ein Balken oder dergleichen gegen das Bein schlug. Auffallend ist aus diesem Grunde auch die große Zahl isolierter Brüche des Schienbeins. Auch die Wadenbeinbrüche möchte ich nicht für so selten halten, sie kommen höchstens wegen ihrer geringeren Symptome seltener zu einer exakten Diagnose.

Schienbein (34)	15,52 Proz.
Wadenbein (9)	4,11 "
Innerer Knöchel (11)	5,02 "
Äußerer " (12)	5,48 "
Beide " (39)	17,84 "
" " und Fibula 2/3 [1]) (2)	0,91 "
Innerer " " " 2/3 (4)	1,33 "
Äußerer " " Process. fibularis anticus tibiae (1)	0,45 "
Processus fibularis ant. tibiae und Fibula 2/3 (1)	0,45 "
Beide Knochen im oberen Drittel (1)	0,45 "
" " 1/2 (6)	2,74 "
" " in der Mitte (14)	6,39 "
" " unter der Mitte (8)	3,65 "
" " 2/3 (44)	20,09 "
" " im unteren Drittel (13)	5,94 "
" " supramalleolär (8)	3,65 "
" " unregelmäßig (12)	5,48 "
	100,00 Proz.

Die Diaphysenfrakturen beider Knochen insgesamt betragen etwa die Hälfte, 48,39 Proz.

Eine weitere Zusammenstellung soll über die notierten Verkürzungen Aufschluß geben. Hierbei sind natürlich die Brüche des Schienbeines eingeschlossen, die sich bald mit deutlicher, bald mit wenig ausgeprägter Subluxationsstellung der Fibula am oberen Ende verbunden. Es sind Verkürzungen gefunden in 49 Fällen und zwar 3 zu 0,5, 10 zu 1,0, 3 zu 1,0—1,5, 10 zu 1,5, 9 zu

1) Nachstehend bezeichnet 1/1, 1/2, 2/3 den Bruch in der Mitte, bezw. an der Grenze von 1. zu 2., oder 2. zu 3. Drittel.

2,0, 5 zu 2,5, 2 zu 3,0, 3 zu 3,5, 4 zu 4,0 cm. Dabei ist nicht zu übersehen, daß kleinere Verkürzungen vermöge der den Meßmethoden anhaftenden Ungenauigkeiten gelegentlich auch einmal unbeachtet geblieben sind.

1. Brüche des Schienbeins.

Bezüglich des Sitzes verteilen sich dieselben wie folgt:

1 am oberen Ende: 89;
$6^2/_3$: 48, 98, 105, 118, 138, 140;
$5^1/_1$: 13, 178, 211, 212, 219;
3 unter der Mitte: 95, 111, 194;
$4^2/_3$: 42, 92, 143, 147;
3 im unteren Drittel: 6, 100, 218;
3 supramalleolär: 24, 47, 165;
4 Kompressionsfrakturen am unteren Ende: 4, 151, 191, 193;
4 des Processus fibularis anticus: 121, 146, 202, 209;
1 doppelt: 37.

Wenn nach Hirschberg, wie Hoffa in seinem Lehrbuch der Frakturen und Luxationen bemerkt, im ganzen nur 10 Aufzeichnungen über Luxationen des Fibulaköpfchens bei Schienbeinbrüchen existieren, so ist andererseits hervorzuheben, daß Luxationsstellungen des Capitulum fibulae doch wohl ziemlich häufig vorkommen dürften. Es sind dies allerdings bei der Art des Tibiofibulargelenkes, die eine leichte Verschiebung der Fibula gestatten, mehr Subluxationen, die sich durch Höherstehen und stärkeres Hervortreten des Fibulaköpfchens charakterisieren. Es befinden sich solche unter diesen Fällen, ich bin jedoch sonst nicht so sehr selten denselben begegnet. Nach dem ganzen Mechanismus jedoch, der für die Luxationsstellung der Fibula in Frage kommt, scheint mir ein Vergleich zwangloser Art mit den von Luxationen der Radiusköpfchens begleiteten Frakturen der Ulna kaum am Platze.

Nr.	Alter	Zeit: Jahre	Monate	Rente
89	16	—	6	25
48	27	—	8	30
98	19	1	5	25
105	56	1	10	15
118	35	2	11	0
138	28	2	—	0
140	59	—	6	60
13	47	1	1	15
178	47	3	9	30
211	41	—	3	100
212	28	1	5	0

Nr.	Alter	Zeit: Jahre	Monate	Rente
219	24	—	5	15
95	23	2	1	0
141	27	2	—	20
194	36	—	5	30
42	26	—	8	20
92	38	—	8	0
143	39	—	10	0
147	47	—	5	20
6	20	—	6	30
100	54	—	3	25
218	36	—	4	20
24	33	3	1	0
47	35	1	8	15
165	32	—	6	15
4	47	1	—	30
151	21	—	8	0
191	38	4	10	15
193	33	—	4	20
121	30	1	7	0
146	43	—	8	15
202	17	2	6	20
209	35	—	10	15
37	48	3	1	25

89. P. d.[1]) Schmerzen. Schon bestandenes Genu valgum verschlimmert.
48. P. d. Schiefe Heilung. Atrophie 5 cm.
98. P. b. Langsame Konsolidation. Subluxation des Fibulaköpfchens, Verkürzung 1 cm, partielle Muskelhernie, Hinken.
105. P. b. Verkürzung 1,0—1,5. Subluxation des Fibulaköpfchens, Verkürzung nach außen und vorn, Kniegelenk etwas behindert.
140. P. m. Ödem an der Bruchstelle. Knickfuß. Am Femur 4,5 cm Atrophie. Kniegelenk etwas behindert. Gang mit zwei Stöcken.
13. P. b.
178. P. d. Anschwellen, Schmerzen. Bei der Reposition Resektion der Tibia. Körpergewicht 102,5 kg.
211. P. b. Nicht konsolidiert. Ödem, Steifigkeit des Fußgelenks, Atrophie 1,2 cm.
141. P. b. Schmerzen. Atrophie.
194. P. b. Periostitis tibiae. Schmerzen. Atrophie 2,2 cm.
42. P. b. Knickfuß. Stiefel mit Plattfußeinlage.
147. P. b. Schmerzen im Fußgelenk.
6. P. b. Beweglichkeitsstörung des Fußgelenks. Schmerzen beim Gehen.
100. P. b. Anschwellen.
218. P. b. Leichte Verbiegung.
24. Mäßig deform geheilt.
47. P. b. Knickfuß.

1) P. b., d., m. — Prognosis bona, dubia, mala mit Rücksicht auf Erreichung der vollen Erwerbsfähigkeit.

4. P. d. Fußgelenk sehr behindert. Hinkt.
191. P. d. Steifigkeit des Fußgelenkes. Anschwellen. Schmerzen. Atrophie 1,0 cm.
146. P. b. Knickfuß. Schmerzen. Atrophie 2 cm.
202. P. d. Steifigkeit des Fußgelenkes. Schmerzen. Atrophie 1,1 cm.
37. P. d. Langsame Konsolidation. Schmerzen. Atrophie. Hinken.

Von den 34 Schienbeinbrüchen sind demnach erledigt 9 nach durchschnittlich 1 Jahr 8 Monaten. In 7 Fällen ist die Prognose zweifelhaft, in 1 schlecht, der Rest stellt sich günstig, sodaß die volle Erwerbsfähigkeit nach 1—2 Jahren zu erwarten ist. Abgesehen von geringeren Störungen bleiben Periostitis der Tibia, Knickfuß, deforme Heilung die unangenehmen Folgen. Über Beschwerden seitens der Subluxation des Fibulaköpfchens wird bei mäßiger Verschiebung meist nicht geklagt, die Subluxation wird dann beobachtet, ohne daß der Patient Beschwerden davon angibt. Bisweilen habe ich jedoch auch Angaben über Schmerzen gefunden. Ist allerdings der Verletzte darauf aufmerksam geworden, daß da auch etwas nicht in Ordnung ist, so pflegen sich die Schmerzen gewöhnlich alsbald einzustellen.

Fall 211. Derselbe wurde von mir nach der 13. Woche untersucht. Die Frakturstelle war noch beweglich, die Untersuchung mit Röntgenstrahlen ergab keine Callusbildung. Der Verletzte hat eine Anstaltsbehandlung abgelehnt und ist von seinem behandelnden Arzt, dem übrigens die Tatsache unbekannt war, daß die Fraktur nicht geheilt sei, für völlig erwerbsunfähig erklärt, eine Auffassung, an der mit Rücksicht auf die noch nicht erfolgte Heilung nicht zu rütteln ist. Auf die Fälle von verzögerter Konsolidation werde ich noch zurückkommen.

Die Periostitis wird uns noch öfter begegnen. Besondere Ursachen für dieselbe, insbesondere Lues, konnten zumeist nicht gefunden werden.

2. Brüche des Wadenbeines.

Die Bruchstelle ist gelegen: 1 am oberen Ende, 1 in der Mitte, 4 an $^2/_3$, 1 im unteren Drittel, 2 über dem Sprunggelenk.

		Zeit:		
Nr.	Alter	Jahre	Monate	Rente
26	48	—	4	15
62	26	1	3	0
63	43	1	2	0
74	41	1	—	0
133	47	—	3	15
153	35	1	2	15
159	33	1	9	0
163	47	—	4	20
186	60	—	4	15

153. Kompliziert. Verzögerung der Heilung wegen kleiner Nekrose.

Die Prognose ist hier durchweg gut, nur 186 wird wohl des Alters wegen Dauerrentner bleiben. 4 Renten sind eingestellt nach durchschnittlich 1 Jahr 3 Monaten.

Diese Fälle von Brüchen der Fibula sind zufälligerweise fast durchweg günstig. Deshalb will ich die Bemerkung nicht unterlassen, daß ich auch andere gesehen habe. So erinnere ich mich an einen, der seit vielen Jahren eine Rente von 50 Proz. bezieht. Es handelt sich dabei um neuralgische Schmerzen infolge Verletzung des Nervus peroneus.

3. Bruch des inneren Knöchels.

Für die Verletzungen des Fußgelenkes sei eine Bemerkung vorausgeschickt. Ich habe den Eindruck gewonnen, daß bei Knöchelverletzungen gelegentlich geringfügigere Verletzungen des Talus, der Corticalis desselben mitunterlaufen, die sich dem Nachweis vollständig entziehen. Man findet oft bestimmt lokalisierte sehr druckempfindliche Stellen am Talus, so vor allem an der vorderen äußeren Ecke der Gelenkrolle. Manchmal ist dieselbe auch in geringem Grade später verdickt. An solche Verletzungen des Talus muß man wohl einmal denken, wenn die Knöchelfraktur an und für sich für die geklagten Beschwerden nicht ausreicht. Der strikte Beweis für diese Annahme liegt für mich in einer Beobachtung, wo ein abgesprengtes kleines Stückchen der Corticalis sich zum freien Gelenkkörper entwickelt hatte und operativ entfernt wurde.

		Zeit:		
Nr.	Alter	Jahre	Monate	Rente
17	30	—	7	50
56	25	—	7	15
66	26	—	6	15
72	47	2	1	30
78	40	—	5	30
86	36	4	3	0
88	22	—	6	35
117	38	—	3	15
205	63	1	4	0
208	48	—	6	25
214	31	—	10	10

17. P. d. Etwas Knickfuß. Angeblich starke Schmerzhaftigkeit des Fußgelenkes. Aggravation?
72. P. d. Schmerzen. Anschwellen des Fußgelenkes. P. leidet an vorgeschrittener Myocarditis.
78. P. b. Periostitis tibiae. Fußgelenk behindert. Atrophie.
88. P. d. Pseudarthrose. Operation verweigert.
208. P. b. Schmerzen, Knickfuß. Anschwellen.

Davon sind 2 Fälle erledigt nach 2 Jahren und 8 resp. 9 Monaten. In 4 Fällen ist die völlige Wiederherstellung fraglich, sonst die Prognose gut. 208 repräsentiert das Vorkommen einer Pseudarthrose, eine Beobachtung, wie sie meines Wissens in der Literatur nicht vorliegt. Die Pseudarthrose kennzeichnet sich besonders dadurch, daß im Röntgenbilde bei ex-

tremer Plantarflexion die Bruchspalte zum Klaffen kam. Als dieser Befund erst erhoben war, dann konnte auch Verschieblichkeit des abgebrochenen Malleolus nachgewiesen werden.

4. Bruch des äußeren Knöchels.

Nr.	Alter	Zeit Jahre	Monate	Rente
38	20	1	3	0
75	46	—	5	0
80	31	1	7	20
97	52	—	5	20
103	64	5	3	15
113	34	2	3	10
132	59	1	7	0
148	31	1	2	0
170	60	1	2	10
175	21	2	3	0
179	57	—	6	15
181	63	—	5	15

80. P. d. Atrophie 2 cm.
97. P. b. Steifigkeit. Atrophie.
103. P. m. Steifigkeit. Schmerzen. Atrophie 1,5 cm.
113. P. d. Schmerzen. Anschwellung.
170. P. d. Schmerzen. Anschwellung.
179. 181. P. b. Indes bei dem Alter doch unsicher.

Hier sind 5 Renten eingestellt nach durchschnittlich 1 Jahr 4 Monaten. Mit Hinzurechnung der beiden letzten unsicheren Fälle ist die Prognose 5 mal zweifelhaft, 1 mal schlecht, 1 mal gut. Es ergibt sich anscheinend, daß die Brüche des äußeren Knöchels weniger schwere Folgen hinterlassen, als diejenigen des inneren. Das mag bei dieser Zusammenstellung Zufall sein, denn ich habe auch nach Frakturen des äußeren Knöchels schwere Funktionsstörung des Fußgelenkes, Klumpfuß, bedingt durch starke Verdickung des Knöchels gesehen. Etwas davon mußte auch den überkorrigierten Stellungen zur Last gelegt werden; denn ich halte, es nebenbei bemerkt, für richtiger bei den Knöchelfrakturen, den Fuß richtig zu stellen als überzukorrigieren.

5. Bruch beider Knöchel.

Nr.	Alter	Zeit Jahre	Monate	Rente
8	28	1	1	30
9	58	1	1	50
10	31	1	2	40
18	25	—	3	15
31	45	—	5	20
34	42	—	4	10
36	54	—	5	40

Nr.	Alter	Zeit Jahre	Monate	Rente
51	28	1	4	0
60	61	2	4	50
67	64	—	11	40
69	41	5	6	0
71	63	1	11	15
79	43	—	6	15
82	36	—	9	30
83	19	—	8	0
84	22	6	9	20
85	37	—	3	50
96	37	1	5	25
90	16	—	8	20
101	25	1	1	25
102	53	—	9	50
104	27	1	5	0
126	31	—	5	35
128	34	2	3	15
129	30	1	4	20
130	19	1	3	0
137	51	—	4	20
149	53	1	3	20
155	55	—	6	20
157	29	—	5	30
166	37	—	10	15
171	35	—	6	30
182	23	1	8	25
185	29	2	5	0
187	58	—	3	50
188	25	—	5	20
201	24	—	4	25
206	30	—	6	20
216	46	—	5	25

8. P. d. Starke Schmerzhaftigkeit. Beweglichkeit des Fußgelenks erheblich beschränkt.
9. P. m. Deforme Heilung. Fußgelenk kaum beweglich. Atrophie. Schienenstiefel.
10. P. m. Starker Knickfuß. Beweglichkeit sehr behindert. Atrophie.
18. P. b. Schmerzen. Etwas Knickfuß.
31. P. b. Schmerzen. Anlaufen.
34. P. b. Knickfuß. Schmerzen. Atrophie.
36. P. d. Deforme Heilung. Verschiebung des Fußes nach innen. Fußgelenk sehr behindert.
60. P. m. Deforme Heilung. Fußgelenk steif. Anschwellung. Schienenstiefel.
67. P. m. Deforme Heilung. Knickfuß. Starke Behinderung des Fußgelenkes. Atrophie. Schienenstiefel.
82. P. d. Fußgelenk ziemlich stark behindert. Große Schmerzhaftigkeit.

84. P. m. Fußgelenk behindert. Knickfuß und Spitzfuß. Atrophie 3 cm.
85. P. b.
96. P. b. Schmerzen. Knickfuß; mäßige Steifigkeit.
99. P. b. Leichter Knickfuß. Atrophie 2 cm. Gang ohne Beschwerden, mit Schienenstiefel.

P. wurde 3 Monate nach dem Unfall aus der Behandlung völlig wiederhergestellt entlassen. Darnach stellten sich Schmerzen, Anschwellung ein, und es kam zu einem Pes plano-valgus contractus. Nochmalige Behandlung. Redression, Gipsverband mit dem erwähnten Resultat.

101. P. b. Schmerzen. Gang mit Stock. Atrophie. Mittlere Steifigkeit des Fußgelenkes.
102. P. m. 2,5 cm Verkürzung an der Innenseite durch die deforme Heilung. Abknickung des Fußes nach innen. Fußgelenk mäßig behindert. Atrophie 4 cm. Genu varum; Schienenstiefel. Gang mit zwei Stöcken.
126. P. m. Leichter Spitzfuß mit Valgus. Fußgelenk fast unbeweglich. Gang mit zwei Stöcken. Schienenstiefel. Atrophie 2,5 cm.
149. P. d. Knickfuß. Schienenstiefel.
155. P. d. Achillodynie.
157. P. b. Atrophie 1,0 cm. Anschwellung. Beweglichkeit des Fußgelenkes ziemlich behindert. Schmerzen.
166. P. b. Lymphzysten (Ledderhose). Schmerzen. Anlaufen.
171. P. b. Schmerzen. Fußgelenk zur Hälfte behindert.
182. P. b. Atrophie 1,0 cm. Knickfuß. Späterhin noch Kontraktwerden des Fußgelenkes.
187. P. d. 1,5 cm Atrophie. Knickfuß. Anschwellung. Beweglichkeit zur Hälfte behindert. Gang mit Stock.
188. P. d. Beweglichkeit halb ausgiebig. Schmerzen. — Später Anschwellen des Fußgelenkes periodisch und Notwendigkeit weiterer Behandlung.
201. P. b. Atrophie 1,7 cm. Etwas Knickfuß. Schmerzen.
206. P. b.
216. P. b. Starke Schmerzen im Fußgelenk.

Von den 39 Fällen sind 6 erledigt nach durchschnittlich 2 Jahr 1 Monat. 7 Fälle sind bezüglich der Prognose schlecht, 7 dubios, der Rest gut. Recht unangenehme Fälle von Heilung in schlechter Stellung befinden sich bei diesen Frakturen. Im Falle 60 lag der Malleolus int. neben der Tibia, der Malleolus ext. unter der Articulatio tibio-fibularis. Auch das Gegenstück derart, daß der Malleolus internus unter der Tibia stand, der Talus nach außen geschoben war und dementsprechend der äußere Knöchel, kam vor. Was die Fälle von Knickfuß betrifft, so wäre es unbillig, dieselben immer der Therapie zur Last zu legen. Manchmal haben sie auch ihre Ursache in der ungünstigen Form der Callusbildung, welche, wie die Röntgenstrahlen und das Experiment gezeigt haben, ja so außerordentlich verschieden sein kann. Einzelne Beobachtungen zeigen auch, daß bei einem anscheinend ideal geheilten Bruche nach der dreizehnten Woche noch unangenehme Folgen wie das Auftreten eines Pes valgus con-

tractus sich einstellen können, Dinge, die man offenbar bei Bardenheuer nie erlebt hat und die, nebenbei bemerkt, von der Vorzüglichkeit der Behandlung völlig unabhängig sind.

6. Bruch beider Knöchel und der Fibula 2/3.

Nr.	Alter	Zeit Jahre	Monate	Rente
5	39	2	6	0
15	19	—	6	20

15. P. b. Schmerzen.

7. Bruch des inneren Knöchels und der Fibula 2/3.

Nr.	Alter	Zeit Jahre	Monate	Rente
14	44	2	—	20
20	25	—	6	15
29	34	—	8	40
111	40	—	4	30

14. P. d. Anschwellung des Unterschenkels.
29. P. d. Starke Schmerzhaftigkeit. Schlechter Gang.
111. P. m. Knickfuß. Fußgelenk halb beweglich. Schienenstiefel.

Von diesen Fällen verspricht nur einer die völlige Wiederherstellung.

8. Bruch des äußeren Knöchels und des Processus fibularis anticus tibiae.

Nr.	Alter	Zeit Jahre	Monate	Rente
58	37	—	6	20

58. P. b. Schmerzen. Geringe Steifigkeit des Fußgelenkes. Atrophie 1,2 cm.

9. Bruch des Processus fibularis anticus tibiae und der Fibula 2/3.

Nr.	Alter	Zeit Jahre	Monate	Rente
11	37	—	7	30

11. P. d. Knickfuß mit Neigung zum Kontraktwerden. Schienenstiefel.

10. Bruch des Unterschenkels im oberen Drittel.

Nr.	Alter	Zeit Jahre	Monate	Rente
120	42	1	7	40

120. P. m. 4 cm Verkürzung. Fußgelenk stark behindert. Erhöhte Sohle. Subluxation der Fibula (Komplikation mit kleinen Nekrosen).

11. Bruch des Unterschenkels 1/2.

Nr.	Alter	Zeit Jahre	Monate	Rente
19	22	—	10	50
23	15	—	7	50
90	25	7	3	0
119	31	1	6	20
124	29	1	10	40
156	38	—	7	25

19. P. m. 4 cm Verkürzung. Verbiegung nach innen.
23. P. d. Periostitis tibiae in ganzer Ausdehnung desselben.
119. P. b. 1,5 cm Verkürzung. Leichte Verbiegung. Atrophie am Oberschenkel 1,5 cm.
124. P. d. Unterschenkelgeschwür. Neigung zum Aufbrechen.
156. P. b. Langsame Konsolidation. Leichte Ausbiegung nach hinten. Verkürzung 2,5 cm. Hat keinen Halt im Kniegelenk.

Hier ist eine Rente nach 7 Jahren 3 Monaten eingestellt, in zwei Fällen ist die Wiederherstellung wahrscheinlich, in drei unwahrscheinlich. Neben der Periostitis begegnet uns hier das Unterschenkelgeschwür, eine Erscheinung, die sich namentlich bei älteren Patienten nicht vermeiden läßt. Ist die Zirkulation schon eine mäßige, so wird sie durch die begleitende Anschwellung von längerer Dauer erst recht verschlechtert.

12. Bruch des Unterschenkels in der Mitte.

Nr.	Alter	Zeit Jahre	Monate	Rente
16	51	1	6	100
21	19	—	10	0
41	41	—	5	25
49	49	—	5	20
50	40	—	3	30
57	46	1	—	25
59	60	1	1	40
73	30	1	3	30
87	63	—	7	100
93	50	1	—	60
144	41	—	7	30
167	46	—	10	40
190	61	2	7	10
215	51	1	5	15

16. P. d. Verkürzung 3 cm. Andauernde Eiterung wegen Sequesterbildung. Operation verweigert.
41. P. b. Atrophie. Schmerzen.
49. P. b. Anschwellung.
50. P. b. Atrophie. Schmerzen.
57. P. b. Langsame Konsolidation. Verkürzung 1,5 cm. Ausbiegung nach hinten. Fußgelenk behindert. Atrophie.

59. P. d. Langsame Konsolidation (nach einem Jahre). Etwas deforme Heilung. Ödem.
73. P. d. Silberdrahtnaht. Atrophie. Schmerzen. Neigung zu Ekzem auf dem Boden einer alten Psoriasis.
87. Genagelt mit folgender monatelanger Eiterung. Nach Heilung Exitus an Bronchitis. Starker Alkoholiker.
93. P. m. Deforme Heilung. Verbiegung nach außen. Fußgelenk fast versteift. Gang an zwei Stöcken.
144. P. b. Langsame Konsolidation. Schwäche des Beines.
167. P. m. Verkürzung 3,3 cm. Gang mit Stock.
190. P. d. Anschwellung.
215. P. b. Geringe Deformität.

Bei diesen Frakturen macht sich der Einfluß des Alters bemerklich, da die Verletzten zumeist über 40 Jahre alt sind. Ein Fall ist nach 10 Monaten erledigt, 6 Fälle liegen günstig, zwei schlecht; zu den letzteren ist auch der Fall 87 zu rechnen, da er zweifellos ein Dauerrentner geblieben wäre. In 4 Fällen ist die Wiederherstellung zweifelhaft, und von diesen dürfte der Fall 16 voraussichtlich eine dauernde Störung hinterlassen.

13. Brüche des Unterschenkels unter der Mitte.

Nr.	Alter	Zeit Jahre	Monate	Rente
28	21	—	8	30
39	28	1	10	25
106	22	1	1	20
110	26	—	6	15
122	23	—	6	20
145	46	4	7	15
154	44	—	3	60
183	39	—	4	40

28. P. b. Langsame Konsolidation. Treppenförmige Heilung.
39. P. b. Verkürzung 1 cm. Ödem. Atrophie.
106. P. b. Leichte Verbiegung. Verkürzung 1—1,5 cm. Atrophie 1,0 cm.
145. P. d. Verbiegung. Verkürzung 1—2 cm. Atrophie 2,5 cm.
154. P. b. Anschwellung. Schlechte Funktion.
183. P. b. Verkürzung 1,5 cm. Ödem.

Unter diesen Fällen befindet sich nur einer mit zweifelhafter Prognose, der zudem nur eine Rente von 15 Proz. bezieht. Vergleichen wir diese Tabelle mit der vorhergehenden, so ist dies um so auffallender, findet aber zum Teil seine Erklärung darin, das hier die Altersverhältnisse günstiger sind. In dieser Richtung ist auch ein Vergleich mit den nachfolgenden Tabellen von Interesse.

14. Bruch des Unterschenkels $^2/_3$.

Nr.	Alter	Zeit Jahre	Monate	Rente
2	42	3	3	20
25	40	—	5	40

Nr.	Alter	Zeit Jahre	Monate	Rente
30	36	1	7	50
33	32	1	1	30
35	19	—	7	20
40	28	—	7	40
43	28	3	—	20
46	41	—	5	20
54	40	—	4	20
55	36	—	6	40
61	30	—	5	35
65	33	5	—	25
68	45	—	7	20
81	32	1	11	20
91	24	—	5	50
108	33	—	4	35
114	53	4	6	20
123	49	1	3	25
125	31	—	8	25
127	19	—	5	30
135	27	2	5	15
136	52	—	5	25
152	35	—	5	25
158	32	—	8	10
160	43	7	11	50
168	29	—	6	25
169	34	—	11	30
172	57	7	9	50
173	19	—	11	0
174	35	—	11	40
176	33	2	9	15
177	22	3	2	30
184	46	4	9	40
189	40	3	—	30
192	43	—	6	20
196	37	1	8	15
197	28	—	9	35
198	44	5	1	0
200	26	1	4	10
203	40	—	5	30
204	39	—	8	50
207	49	1	2	30
210	45	—	5	25
213	43	4	5	15

2. P. d. Langsame Konsolidation. Schmerzen.
25. P. d. Anschwellen. Knickfuß. Atrophie. Schmerzen.
30. P. d. Silberdrahtnaht der Tibia. Verkürzung 2 cm. Narbe mit der Sehne der Tibialis anticus verwachsen. Schmale Knochenbrücke. Atrophie 5 cm. Starke Funktionsbehinderung. Stützhülse.

33. P. b. Atrophie 2 cm. Unsicherheit.
40. P. m. Deforme Heilung. Unteres Fragment weicht um 15 Proz. nach außen ab. Zehen-, Fuß- und Kniegelenk behindert. Schienenstiefel.
43. P. d. Verkürzung 1,5 cm. Anschwellung. Fußgelenk behindert. Abstoßung von Splittern aus der Tibia noch lange nach der Heilung.
46. P. b. Schmerzen. Ödem.
55. P. d. Pes varus. Verkürzung 1 cm. Atrophie. Deforme Heilung.
61. P. d. Verkürzung 1,5 cm. Atrophie 3 cm. Gang mit Stock.
65. P. d. Mäßig schiefe Heilung. Schienenstiefel.
81. P. b. Verkürzung 1 cm. Atrophie 2 cm. Mäßig deforme Heilung.
91. P. d. Verkürzung 3—4 cm. Schlechte Funktion. Mittlere Steifigkeit des Fußgelenkes. Gang mit zwei Stöcken.
108. P. d. Schlottergelenk. Atrophie 2,5 cm.
114. P. d. Verkürzung 2 cm. Verbiegung nach außen. Pes varus.
123. P. b. Verkürzung 2 cm. Knickfuß.
125. P. b. Leichte Ausbiegung nach vorn. Atrophie 2,3 cm.
127. P. b. Knickung nach innen. Atrophie 1,2 cm. Fußgelenk etwas behindert.
135. P. d. Anschwellen. Atrophie 1 cm.
136. P. b. Verkürzung 1,3 cm. Atrophie 0,7 cm. Schmerzen.
152. P. b. Verkürzung 2 cm. Atrophie 2 cm.
158. P. b. Etwas Verbiegung nach hinten.
160. P. m. Verkürzung 4 cm. Ausgedehnte Narben am Unterschenkel mit Neigung zum Aufbrechen.
168. P. b. Verbiegung nach außen. Atrophie 1,8 cm.
169. P. b. Verkürzung 0,5 cm. Atrophie 2 cm. Anschwellen.
172. P. m. Verkürzung 2 cm. Periostitis des Schienbeins. Wadenkrämpfe. Unterschenkelgeschwür.
174. P. d. Verkürzung 1,5 cm. Atrophie 2,3 cm. Starke Schmerzhaftigkeit.
176. P. b.
177. P. d. Drahtnaht. Abstoßung eines 5 cm langen Drahtstückes nach 8 Monaten. Langsame Konsolidation. Nachträglich Aufbrechen von Fisteln. Verkürzung 2 cm. Etwas schiefe Heilung. Gang mit Stock.
184. P. d. Hat lange gefistelt. Verkürzung 2,5 cm. Anschwellung. Fußgelenk ganz steif.
189. P. d. Abweichung des unteren Bruchstückes um 20^0 nach innen. Verkürzung 2,5 cm. Fußgelenk stark behindert. Großzehe steif.
192. P. b. Langsame Konsolidation. Verkürzung 1,5 cm. Leichter Knickfuß. Etwas Atrophie.
196. P. b. Leichte Ausbiegung nach hinten.
197. P. b. Verkürzung 1,0 cm. Atrophie 2 cm. Anlaufen.
200. P. b. Atrophie 1,5 cm. Sehnenscheidenentzündung.
203. P. b. Knickung nach außen. Knickfuß.
204. P. d. 1 cm Verkürzung. Anschwellung. Fußgelenk ziemlich behindert. Krepitation. Gang mit Stock.

207. P. d. Mäßig schiefe Heilung. Knick nach außen. Knickfuß. Fußgelenk ziemlich versteift. Atrophie 1,5 cm.
210. P. b. Verkürzung 1 cm. Atrophie 1,3 cm. Schmerzen.
213. P. d. Ödem. Mehrumfang 2 cm.

Diese Frakturen lassen die ihnen zukommende schlechtere Prognose deutlich erkennen. Hier kommen die schrägen Bruchlinien in Betracht, daher die deformen Heilungen. Unter den 44 Fällen sind solcher nicht weniger wie 14 notiert, das macht rund 32 Proz. Unter ihnen sind Fälle, in welchen das untere Bruchstück um 15, ja selbst 20° von der Längsachse abweicht. Unter den sekundären Erscheinungen macht sich dann häufig ein Knickfuß geltend, vereinzelt Schlottergelenk und Sehnenscheidenentzündung. Auch Wadenkrämpfe werden notiert. Nur zwei Fälle sind erledigt, einer nach 11 Monaten, der andere nach 5 Jahren 1 Monat. In 14 ist die Prognose zweifelhaft, in 3 schlecht, in 25 gut. Also würden schätzungsweise etwa 30—40 Proz. Dauerrentner werden. Dabei liegt das Alter hier mehr dem Durchschnitt nahe und nicht wie bei den Brüchen an $^1/_2$ mehr der oberen Grenze.

15. Bruch des Unterschenkels im unteren Drittel.

Nr.	Alter	Zeit: Jahre	Monate	Rente
3	53	2	7	60
12	18	1	10	0
22	30	—	9	35
27	37	1	3	100
32	27	—	5	25
52	59	—	10	30
77	35	—	7	30
112	54	2	—	40
139	42	5	1	20
142	29	—	5	25
150	15	—	9	20
161	33	6	—	60
164	60	1	—	35

3. P. m. Verkürzung 4 cm. Beweglichkeit des Fußgelenkes sehr behindert.
22. P. m. Deforme Heilung. Fast völlige Steifigkeit des Fußgelenkes.
27. P. m. Beträchtliche Callusbildung. Umfangszunahme an der Bruchstelle 6 cm. Verkürzung 1 cm. Anschwellung. Fußgelenk stark behindert.
32. P. b. Geringe Deformität.
52. P. d. Verkürzung 3—4 cm. Starker Callus. Atrophie. Behinderung des Fußgelenkes.
77. P. b. Langsame Konsolidation.
112. P. d. Atrophie 2,7 cm. Starke Schmerzhaftigkeit. Gang mit Stock.
139. P. d. Verkürzung 2,5 cm. Anschwellung. Atrophie 1 cm.
142. P. b. Atrophie 2 cm.

150. P. b. Verkürzung 2 cm. Anschwellen. Schmerzen.
161. P. m. Unregelmäßiger Bruch. Spitzfuß. Anschwellen. Atrophie 5 cm.
164. P. d. Atrophie 3 cm. Starke Schmerzhaftigkeit.

Wenn hier im besonderen von Frakturen im unteren Drittel die Rede ist, so gehören dazu eigentlich auch die supramalleolären. Indes haben die letzteren von jeher eine Sonderstellung eingenommen, so daß es nicht wohl anging, sie mit den vorstehenden zusammen zu bringen. Und andererseits gibt es tatsächlich eine Reihe von Brüchen, welche zwischen der Grenze von mittlerem und unterem Drittel einerseits und den supramalleolären andererseits liegen. Und diese sollten ausgesondert werden. Freilich gibt es auch supramalleoläre Frakturen, bei denen der Bruch so schräg verlaufen kann, daß der obere Bruchspalt bis an die Grenze $^2/_3$ reicht; doch wird auch hier das Charakteristikum in erster Linie darin zu suchen sein, daß es eine supramalleoläre Fraktur ist.

Unter den 13 Frakturen ist nur eine nach 1 Jahr 10 Monaten zum Abschluß gekommen. In 4 Fällen ist die Aussicht auf Wiederherstellung schlecht, in 4 Fällen zweifelhaft und in ebenso vielen günstig. Fall 27 befindet sich noch in Behandlung.

16. Supramalleoläre Frakturen.

Nr.	Alter	Zeit: Jahre	Monate	Rente
7	48	—	9	30
53	35	2	5	0
76	36	7	7	100
94	37	—	4	20
115	38	1	10	25
134	45	2	4	0
180	42	—	4	20
199	37	2	3	30

7. P. m. Deforme Heilung. Knickfuß. Schienenstiefel.
76. P. m. Arthritis artic. pedis fungosa.
115. P. d. Steifigkeit des Fußgelenkes. Schmerzen.
199. P. d. Knickfuß, deforme Heilung. Atrophie 1,2 cm. Dorsalflexion = 0.

Zwei Fälle beziehen keine Rente nach 2 Jahren und $4^1/_2$ Monaten. 2 Fälle haben günstige, 2 zweifelhafte, 2 schlechte Prognosen. Die Renten sind relativ wenig hoch bei der im allgemeinen schlechten Prognose dieser Frakturen überhaupt, was ein flüchtiger Vergleich mit der vorhergehenden Tabelle ergibt. Allerdings ist die Anzahl verhältnismäßig gering, und dürfte es sich hier wohl um ein zufälliges Ergebnis handeln. Fall 76 zeigte vorübergehende Besserungen mit Renten von durchschnittlich 40 Proz. Dann trat, — die Anschwellung des Beines war nie ganz zurückgegangen —, das Bild einer fungösen Arthritis auf, wobei das Fußgelenk am Talus insbesondere im Röntgenbilde Ausfranzungen zeigte, das typische Bild einer Knochentuberkulose.

17. Unregelmäßige Formen von Brüchen beider Knochen.

Nr.	Alter	Art des Bruches	Zeit		Rente
			Jahre	Monate	
1	40	Crus 2/3, Fibula 1/1	1	8	60
44	57	" 1/1, " 2/3	—	7	40
45	19	Tibia 2/3, " 1/1	—	9	15
64	42	" 1/1, Crus 2/3	2	1	25
70	44	" im oberen Drittel, Crus 2/3	—	9	50
107	36	Crus 2/3, Fibula supramalleolär	1	6	15
109	56	Tibia 2/3, " 1/2	—	8	25
116	34	" 2/3, " 1/2	1	2	35
131	32	" 1/1 u. 2/3, Fibula supramalleolär	—	7	40
162	53	Crus 2/3, Fibula im unteren Drittel	—	7	50
195	23	Tibia 1/1, " 2/3	—	6	20
217	31	Crus 2/3, Tibia im oberen Drittel 2×	—	4	40

1. P. m. Verkürzung 3 cm. Beweglichkeit des Fußgelenkes 1/3.
44. P. d. Anschwellung. Periostitis tibiae. Schmerzen. Fußgelenk behindert.
64. P. d. Atrophie 1,5 cm. Schmerzen.
70. P. m. Verkürzung 2,5 cm. Untere Bruchstelle federt. Ausbiegung nach hinten. Kniegelenk behindert. Fußgelenk 1/3 beweglich Großzehe steif. Atrophie.
107. P. b. Schmerzen.
109. P. d. Schmerzen im Kniegelenk. Beweglichkeit desselben 90°. Anschwellung.
116. P. m. Verkürzung 1,5 cm. Verbiegung nach hinten. Gewohnheitslähmung in Klumpfußstellung. Schienenstiefel.
131. P. d. Verkürzung 1 cm. Knickfuß. Schmerzen. Gang mit Stock
195. P. b. Verkürzung 2 cm. Atrophie 1,0 cm. Reißen an der Bruchstelle der Tibia.
217. P. d. Genu varum. Kniegelenk behindert. Atrophie am Oberschenkel 3, am Unterschenkel 1,5 cm.

Die Tabelle zeigt zunächst eine relativ beträchtliche Höhe der Rente. Unter den zwölf Fällen dürften voraussichtlich Dauerrentner werden 7 und zwar diejenigen, welche eine Rente von 35 Proz. und darüber beziehen ohne Rücksicht auf die Zeit, die seit dem Unfall verstrichen. Günstig bezüglich der Wiederherstellung sind eigentlich nur 3 Fälle und zwar 45, 107 und 195. So weit mir bekannt, dürfte dies die erste Zusammenstellung sein, welche sich mit derartigen unregelmäßigen Frakturen beschäftigt. Trotz der geringen Anzahl dürfte jedoch aus derselben die ungünstige Prognose hervorgehen.

Es bleibt mir noch übrig, einige allgemeine Gesichtspunkte zu den vorstehenden Tabellen zu erörtern.

Bei der Charakterisierung der Prognose, die nicht immer in den Zusätzen ihren prägnanten Ausdruck findet, muß berücksichtigt

werden, daß dieselbe eben unter Zugrundelegung der gesamten übrigen maßgebenden Faktoren gestellt ist. So mag es kommen, daß bei zwei tabellarisch annähernd gleich gelegenen Fällen einmal die Prognose erheblich differiert. Für dieselbe sind ja auch die mehr subjektiven Eigenschaften des Verletzten mit ausschlaggebend, der Umstand, inwiefern derselbe geeignet ist, die Folgen des Unfalles mehr oder weniger leicht zu überwinden, ganz abgesehen von etwaigen zur Geltung kommenden nervösen Einflüssen. Die Behebung der Unfallsfolgen scheitert ja bei manchem Verletzten überhaupt schon an der völligen Gleichgültigkeit oder Energielosigkeit.

Unter den ungünstigen Momenten für die Prognose spielt das Alter eine hinlänglich bekannte Rolle. Ist der Verletzte 60 Jahre alt, dann ist auch bei den leichteren Frakturen zum mindesten mit einer kleinen Dauerrente zu rechnen.

Nicht immer sind Schmerzen notiert, wo dies nach dem übrigen Befund anzunehmen ist. Der Unfallverletzte hat in solchen Fällen immer Schmerzen, und es konnte deshalb darauf verzichtet werden, dieselben besonders hervorzuheben.

Was die subjektiven Klagen angeht, so müssen wir außer den Schmerzen noch eine vielfach ohne Kritik hinnehmen, es ist die Klage über Wadenkrämpfe. In der Hauptsache handelt es sich dabei um nächtliche, die jedoch wegen Störung der Nachtruhe ebenfalls die Arbeitskraft mindern können, abgesehen von den damit oft verbundenen ziehenden Schmerzen in der Nacht oder auch schon gegen den Abend. Aber auch bei ungeschickten Stellungen bei der Arbeit treten dieselben auf und demonstrieren so nachdrücklich die Herabsetzung der Erwerbsfähigkeit. Manchmal werden dieselben auch während der ärztlichen Untersuchung beobachtet. In vielen Fällen läßt sich gar nicht sagen ob dieselben dem Unfall zur Last zu legen sind, denn der Unfallverletzte hat vorher nie oder doch nur einmal ausnahmsweise Wadenkrämpfe gehabt.

Für die Schmerzen ist auch als Grundlage vielfach der Alkoholismus verantwortlich zu machen, insofern als er zu Gefäßentartung führt, vor allem zur Ateriosklerose. Herabgesetzte Ernährung der betroffenen Gewebe, vor allem der eventuell gequetschten Weichteile erschweren die Restitutio ad integrum. Die bei solchen Leuten auftretenden Schmerzen erinnern leicht an die initialen Erscheinungen bei der spontanen Gangrän. Röntgenbilder lassen uns oft die Erkrankung der Gefäße erkennen. Da, wo wir es mit den Erscheinungen der spontanen Gangrän überhaupt zu tun haben, lassen sich oft die Unfallsfolgen gar nicht gegen diese abgrenzen, denn diese setzen manch-

mal tatsächlich erst mit dem Unfall ein. Und man muß dabei bedenken, wie lange sich die Symptome des fraglichen Leidens hinziehen können, ehe es zu einer exakten Diagnose kommt.

Was die operativen Eingriffe mittels Naht oder Nagelung der Frakturstelle anbelangt, so haben wir 4 Fälle zu verzeichnen, in Tabelle 12 Fall 73, 87, in Tabelle 14 Fall 30, 177. Bei 2 Fällen war die Heilung reaktionslos, im Falle 87 (Nagelung) und 177 hat die Wunde monatelang gefistelt. Die Resultate sind bezüglich der Wiederherstellung, wenn man auch von dem Falle 73 absieht, nicht hervorragend. Für mich ist es sicher, daß man auch in den Fällen von schräger Fraktur ohne Naht auskommen kann, wenn man die nötige Sorgfalt auf das Anlegen des Verbandes verwendet durch das einfache Mittel des Anlegens von entsprechenden Bindenzügeln. Jedenfalls kann ich in dem glattgeheilten Falle 30 kein nachahmenswertes Beispiel für die Naht sehen. Das Unangenehme bleibt dabei die mangelhafte Callusbildung, die von allen Vertretern eines operativen Eingriffes unumwunden zugegeben wird.

Mit dieser Frage hängt die Frage nach der Zweckmäßigkeit sekundärer Eingriffe bei deformer Heilung zusammen. Bei Diaphysenfrakturen darf man dieselbe ohne weiteres zugeben, vorausgesetzt, daß man post festum nicht eine Pseudarthrose erzielt, was auch schon vorgekommen ist. Ich habe mir früher auch viel, sehr viel von Gelenkoperationen versprochen. Doch, die Unfallklientel ist ein schlechtes Material hierfür. In erster Linie müssen wir uns, und zwar rechnerisch richtig, über den voraussichtlichen Erfolg vorher schlüssig werden. Denn es hat keinen Sinn, der Berufsgenossenschaft die Kosten aufzubürden, wenn mit dem Eingriff so viel erreicht wird, daß der Verletzte nachher die gleiche oder annähernd die gleiche Rente bezieht. Andere Erfahrungen hierfür zu verwerten, ist nicht angängig. Das Fußgelenk muß beim Arbeiter mehr leisten, er kann dasselbe nicht schonen und so fallen geringe Veränderungen der Form für die Mechanik schon schwer ins Gewicht. Luxusoperationen sollen nicht gemacht werden, und wenn eben das Ergebnis der Operation keine wesentliche Funktionsbesserung setzt, so muß sie unterlassen werden. Ich glaube, man wird, je mehr man sich die Hörner abgelaufen hat, um so konservativer. Ich erinnere mich an eine Verletzung des Fußgelenkes, wo der innere Knöchel dorsal an der Tibia angewachsen war mit Steifigkeit in Spitzfußstellung. Was war einfacher, als daß ich den Malleolus abtrug. Bei glatter Heilung war das funktionelle Resultat Status idem. Im allgemeinen fehlt es in der Unfallpraxis mehr als sonst an der Unterstützung des Patienten für ein günstiges Endresultat.

Auch den Schienen-, Schienenhülsenapparaten kann ich nicht viel Gutes nachsagen. Sie werden im Vergleich zu dem tatsächlichen Nutzen, den sie bringen, in der Unfallpraxis viel zu häufig verwendet. Ich kann auch hierin nur zu einer gewissen Reserve raten, selbst in der Voraussetzung, daß die Apparate zweckmäßig gebaut sind, was nicht immer der Fall ist. Ähnliches gilt von den Plattfußstiefeln. Wir können nicht immer eine Serie von Stiefelmustern dem Verletzten zur Verfügung stellen, um darüber ins Reine zu kommen, wo ihn eigentlich der Schuh drückt. Das ist und bleibt ein wunder Punkt in der Plattfußtherapie, so sehr man auch mit Schanz nach schmerzhaften Punkten suchen mag.

Warum weist nun unsere Statistik derartige Ergebnisse auf? Diese Frage hängt eng mit derjenigen zusammen, von welcher Seite die Abhandlungen über die therapeutischen Resultate überhaupt herstammen. Darin liegt der Schwerpunkt der Sache. Ein flüchtiger Blick in die Literatur zeigt, daß die betreffenden Arbeiten alle aus chirurgischen Kliniken oder den chirurgischen Abteilungen größerer Krankenhäuser publiziert sind. Das Material war also immer ein einseitiges. Und nicht allein dies kommt in betracht, sondern die Veröffentlichungen erfolgen meist zu dem Zweck, ein spezielles Heilverfahren in seinen Vorzügen gegenüber anderen Behandlungsmethoden zu demonstrieren. Damit ist auch festgelegt, daß man in der betreffenden Methode eine besondere Übung und eine besondere Erfahrung gewonnen hatte. Ich erinnere zum Belege hier nur an die Arbeit aus dem Kölner Bürgerspital, welche uns die alles übertreffenden Vorteile des Extensionsverbandes darlegen soll. Der erste, welcher sich mit den Erfolgen im allgemeinen beschäftigte, war meines Wissens Hänel, und diese Statistik zeigte denn auch ein ganz anderes Gesicht als die Zweck- und Lobstatistiken. Hänel arbeitet mit den Erfahrungen im allgemeinen, nicht aber denjenigen, welche vermöge besonderer Umstände besondere Resultate zu erzielen geeignet sind. Ich wollte einmal sehen, wie eine Statistik aussehen würde, die sich aus Patienten rekrutiert, die einer Krankenkasse nicht angehören, wo also keinerlei Krankenhauszwang existiert. Vielleicht bereitet uns jemand einmal diese Überraschung.

Die in oben erwähnter Weise gewonnenen Ergebnisse hat man in den Lehrbüchern den Regeln über Therapie und Prognose zu grunde gelegt. Die Heilungsdauer umfaßte da vielfach nur die Zeit der Konsolidation und eine knappe Frist nachher, bis eben die schweren Erscheinungen vorüber waren. Heute soll die Heilungsdauer bis zur möglichsten Wiederherstellung der Funktion gehen.

Auf einen schweren Mißstand hat Hänel schon in seiner Arbeit hingewiesen. Es ist die Behandlung mit dem Gypsverband, nicht mit dem Gipsverband als solchen, sondern die Technik desselben. Der Gipsverband wird in der Praxis vielfach mit einer überreichlichen und unregelmäßigen Wattepolsterung versehen. Bei der nachträglichen Lockerung entsteht ein weiter Spielraum und die Gelegenheit zu sekundärer Dislokation der Frakturenden ist unter der Gipshülse gegeben. Auf andere Fehler will ich gar nicht eingehen. Aber oft ist eine völlige Korrektion der Bruchstelle ohne Narkose überhaupt nicht erzielt worden vor Anlegen des Verbandes. Wie einfach liegen beispielsweise mäßig schräge Frakturen des Schienbeines für eine gute Therapie. Das unverletzte Wadenbein dient als Schiene, sodaß eigentlich eine deforme Heilung gar nicht zu erwarten ist. Und doch habe ich in den letzten Jahren, — die vorliegende Statistik enthält solche Fälle, und ich habe anderwärts darüber berichtet —, wiederholt solche Schienbeinbrüche gesehen, die nach der 13. Woche nicht konsolidiert waren. Da war eine Adaption der Bruchenden offenbar gar nicht oder in ganz unvollkommener Weise versucht worden, denn die Erfahrung hat mir gezeigt, daß es später in solchen Fällen unter geeigneten Maßnahmen in kurzer Zeit gelang, die Fraktur zur Konsolidation zu bringen.

In der vorliegenden Statistik sind auch Fälle enthalten, in denen mir Zweifel gekommen sind, ob überhaupt eine Adaption in richtiger Stellung versucht worden ist. Es sind das die mit schwerer Deformation geheilten Knochenbrüche in der Diaphyse mit Abweichungen von einem Winkel bis zu 20°, an den Mallcolen, Heilungen, wie ich ich sie oben durch ein Beispiel illustriert habe. Es läßt sich ja denken, daß man bei der hier meist vorhandenen kolossalen Anschwellung die engeren Verhältnisse an den Knochen überhaupt nicht übersehen kann, wenn nicht eine gewisse Erfahrung zur Verfügung steht. Und auch dann ist es noch zweifelhaft, ob der Praktiker mit den Mitteln, unter denen er oft arbeiten muß, eine gute Adaption erzielen kann. Es ist ja auch nicht ausgeschlossen, daß die Korrektion des Bruches während des Anlegens des Verbandes bei ungenügender Assistenz wieder hinfällig wird. Ist der Verband aber erst angelegt, machen sich keine unangenehmen Erscheinungen geltend, so läßt man gelegentlich einen solchen Verband mindestens 4, manchmal auch 6, 7, 8 Wochen und länger liegen, weil man gerade in der Länge der Zeit eine gute Bedingung für die Heilung der Fraktur zu sehen geneigt ist. Wenn der Praktiker erst anfängt, jeden Gipsverband bei einer beträchtlichen Dislokation der Fragmente besser zu kontrollieren, wenn

er beispielsweise den ersten Verband nach 8, spätestens 14 Tagen wieder entfernt, um sich Rechenschaft über die Retention zu geben, dann werden diese stark deform geheilten Brüche auch seltener werden. Die Möglichkeit, schlecht geheilte Frakturen zu korrigieren, ist in der Unfallpraxis gering. Denn die stereotype Antwort bei einem Vorschlag zur operativen Korrektion ist die: „Herr Doktor, jetzt habe ich schon so viel ausgehalten an meinem Bein, jetzt will ich es auch so behalten, wie es ist."

Wohl erkundigen sich manche Berufsgenossenschaften in detaillierten Fragebogen innerhalb der ersten Wochen nach dem Verletzten. Wie oft liest man da, die Heilung sei günstig, der Verletzte wird voraussichtlich mit der 14. Woche wieder völlig erwerbsfähig sein, die Krankenhausbehandlung sei überflüssig. Und nach der 13. Woche hat die Prognose auch eine Kehrseite, der Verletzte ist noch völlig erwerbsunfähig usw.

Man möge sich davor hüten, Ergebnisse, die der Einzelne auf diesem Gebiete gesammelt hat, zu verallgemeinern. Man würde so einen Fehler machen, wenn man die Ritterschen Beispiele für die Allgemeinheit verwenden wollte. (Die Abschätzung der Unfallentschädigungen in Beispielen.) Sie stammen vorwiegend aus der Landwirtschaft, aus den ersten Jahren der Unfallversicherung, sind aus den Akten gesammelt. Sie stechen gegen die Erfahrungen in der Industrie erheblich ab schon deshalb, weil in den landwirtschaftlichen Berufsgenossenschaften die Berufungen seltener sind. Der Verletzte begnügt sich da leichter mit seiner Rente.

Aber dieser eben gegebene Rat bezieht sich auch auf die Ergebnisse meiner Statistik. Allerdings hätte ich das Material leicht vermehren, beweiskräftiger machen können, aber soweit ich die Frage hier übersehen kann, wäre ich zu keinem anderen Resultate gekommen, wenn ich die dreifache Anzahl der Frakturen zu grunde gelegt hätte. Das Bild hätte wohl in kleinen Zügen — ich erinnere an die supramalleolären Brüche — Abweichungen gezeigt, aber im großen und ganzen wäre es, was die Heilungsresultate anlangt, dasselbe geblieben. Und wenn ich bescheiden bin, recht bescheiden und mir sage, ich hätte hier zufällig bezüglich des Erfolges der Therapie das schlechteste Material zu grunde gelegt, — eine Absicht, die mir gänzlich fern gelegen hat, — auch dann bleibt noch, meine ich, eine tiefe Kluft bestehen zwischen den durchschnittlichen Erfolgen in der Therapie und den Glanzerfolgen von Loew (Bardenheuer): Ein Dauerrentner auf 167 Frakturen.

IV.

Aus der chirurgischen Universitätsklinik zu Marburg.
(Geheimrat Küster.)

Experimentelle Beiträge zur Harnblasenplastik.

Von

Dr. **Walter v. Brunn,**
Assistenzarzt der Klinik.

Der plastische Ersatz von Defekten der Harnblasenwand ist bisher einmal durch Einpflanzung einer Darmschlinge und zweitens durch Aufnähen von Netz auf den Defekt bewerkstelligt worden.

Tizzoni und Foggi[1])*) gelang es, bei einer Hündin, die am Blasenhalse abgetragene Harnblase durch eine ausgeschaltete Dünndarmschlinge in zweizeitiger Operation zu ersetzen. Rosenberg[2]) entfernte Stücke des Blasenscheitels von Hunden und ersetzte sie mit Erfolg durch längsgeschlitzte und aufgeklappte Dünndarmschlingen. Die Muscularis blieb erhalten, das Blasenepithel drängte allmählich das Darmepithel von seiner Unterlage ab und setzte sich an seine Stelle. In ähnlicher Weise ging Rutkowsky[3]), ohne Kenntnis von Rosenbergs[2]) Versuchen, bei einem 12jährigen Knaben mit Ectopia vesicae vor und bildete in einzeitiger Operation eine Blase, welche 2 Monate nach dem Eingriff 25 ccm Urin faßte. Bedingung für das Gelingen ist stets, daß der Darm in Zusammenhang mit seinem Mesenterium bleibt. Rutkowskys[3]) Versuche an Hunden lehren, daß die Mesenterialgefäße allmählich obliterieren, aber ohne gefahrbringende Ernährungsstörung des Darmlappens. Das Darmepithel geht langsam zugrunde und wird durch Blasenepithel ersetzt. Unabhängig von ihm hat v. Mikulicz[4])[5]) einem Patienten mit Blasenektopie in mehrzeitiger Operation eine neue Blase gebildet, die noch nach 2 Jahren 50—60 ccm Urin faßte. Das Resultat mehrerer Versuchsreihen über den Ersatz von Blasendefekten hat Enderlen[6])[7]) mitgeteilt. Einmal bediente er sich nach dem Vorgange von Cornil und Carnot[8]) des Netzes, das er teils nach vorheriger Ligatur der Blasenmitte durch Catgut, teils ohne dieselbe auf solche Defekte aufnähte. Das Netz wurde schnell vom Blasenepithel überwuchert. Ferner pflanzte er längsgeschlitzte ausgeschaltete, am Mesenterium hängende Dünndarmstücke ein und stellte drittens Anastomosen blindgeschlossener Dünndarmstücke mit der Blase her, und zwar mit Erfolg. Er konnte aber, selbst nach 110 Tagen, keine Schädigung des Darmepithels im

*) Die mit Klammer versehenen Ziffern beziehen sich auf das am Schlusse angefügte Literaturverzeichnis.

mikroskopischen Bilde erkennen und gelangte zu der Ansicht, daß diese Darmteile auch ihre Funktion bewahrten. Das hat sich auch als richtig erwiesen, wie die neuerdings veröffentlichten Versuche Naganos[9]) lehren, der die erhaltene Funktion derartiger ausgeschalteter Dünndarmstücke durch Verdauungsversuche erwiesen hat. Der eine Nachteil haftet aber der Plastik aus dem Darm an, daß die Gefahr der Cystitis und der aufsteigenden Infektion der Nieren nicht ausgeschlossen werden kann.

Der Verwendung des Netzes für den Verschluß von Defekten der Blase sind letzthin Baldassari und Finotti[10]) entgegengetreten. Sie machen dieselben Bedenken geltend, wie es Baldassari und Gardini[11]) früher für die Netzplastik bei Gallenblasendefekten getan hatten. Es war damals von ihnen der Zweifel ausgesprochen worden, daß ein so dünnes Gewebsblatt imstande sei, einen genügenden Abschluß zu erzielen, und die Befürchtung, es könnten durch die Verwachsung des Netzes Zerrungen entstehen und ein Anlaß zu neuen Verwachsungen in der Bauchhöhle gegeben sein. Es wird deshalb wie früher für die Gallenblase, so auch jetzt für die Harnblase empfohlen, zum Ersatz von Defekten einen ungestielten Serosa-Muscularis-Lappen von der Bauchwand zu nehmen, die Serosa nach der Peritonealhöhle zugewendet. Nach dieser Methode haben sie mehrere Hunde operiert, und zwar mit gutem klinischen Erfolge. Es wird indes nichts Näheres über histologische Befunde an der Operationsstelle, noch darüber mitgeteilt, wie sich das Netz bei der Obduktion verhalten hat. Was das mikroskopische Verhalten derartiger Lappen, welche in Gallenblasendefekte eingepflanzt wurden, anbetrifft, so haben darüber Baldassari und Gardini[12]) in neuester Zeit berichtet. Sie fanden, daß die Lappen einheilten und daß nach längerer Zeit eine gut geformte, nach dem Fundus zu etwas sackig ausgebuchtete Blase vorhanden war. Die Muskelfasern gingen langsam zu grunde und wurden durch junges Bindegewebe ersetzt, so daß nur ein Narbenstreifen übrig blieb. Versuchsprotokolle, sowie eine Angabe über die Zahl der Versuche werden nicht mitgeteilt.

Schon nach der Veröffentlichung der ersten Versuche mit Serosa-Muscularis-Plastik an der Gallenblase sprach Enderlen[13]) seinen Zweifel an dem Wert der Methode aus und hob hervor, daß man mit Ersatz solcher Defekte durch totes Material (Darm, der seit 2 Jahren im Spiritus lag) gleich gute Erfolge erzielt, und daß das Versuchstier sogar am Leben bleibt, wenn man den Defekt ganz einfach offen läßt.

Ich habe mich nun auf Veranlassung von Herrn Professor Enderlen, dem ich dafür meinen ergebensten Dank sage, mit einer Nachprüfung der Versuche von Baldassari und Finotti beschäftigt und ferner einige Untersuchungen über die Verwendbarkeit von gestielten Serosa-Muscularis-Lappen und von Darmmuskulatur-Serosa-Lappen zur Blasenplastik vorgenommen.

I.

Die erste Versuchsreihe, an drei Hunden und zwei Katzen angestellt, hatte den Zweck, zu beobachten, was aus einem ungestielten

Serosa-Muscularis-Lappen wird, wenn man ihn in einen Blasendefekt einnäht.

Ich ging so vor, daß ich nach Eröffnung der Bauchhöhle zunächst einen qnadratischen Lappen von etwa 1 bis 1½ qcm Größe, aus Serosa und dünner Muskelschicht bestehend, an der Innenseite eines M. rectus abdominis herausschnitt. Ich legte ihn auf die vordere obere Blasenpartie auf, nähte ihn an einer Seite fest, exstirpierte ein entsprechend großes Stück der Blasenwand und nähte den Lappen an den übrigen drei Seiten ein. Anfangs verlegte ich, wie Baldassari und Finotti stets die Serosafläche nach außen, später aber mehrfach, um der Muskulatur dadurch vielleicht einen besonderen Schutz gegen die Einwirkung des Urins geben zu können, nach innen.

Nach Tötung der Versuchstiere präparierte ich die Blase mit der Harnröhre und den sie umgebenden Weichteilen heraus, injizierte sie bis zu mäßiger Füllung mit Formol-Müller (1 : 10) und legte das ganze Präparat in dieselbe Lösung. Nach zwei Tagen Halbierung des Präparates; die eine Hälfte wurde zur mikroskopischen Verarbeitung verwendet, die andere zur makroskopischen Demonstration konserviert.

Protokolle.

1. 2 Tage. Kleiner Hund; operiert am 9. Mai 1903. Serosa außen. Er erholte sich nicht von dem Eingriff und ging am 11. Mai 1903 ein.

Makroskopischer Befund: Die Sektion ergibt keine nachweisbare Ursache für den Tod. Die Bauchhöhle zeigt keine Besonderheiten, außer daß das nach dem Becken ziehende Netz über der Operationsstelle verklebt ist. Auf dem Durchschnitt zeigt sich eine ziemlich starke Prostatahypertrophie; das transplantierte Muskelstück ist etwas bräunlicher als der normale Muskel und sieht homogen aus.

Mikroskopisch: Muskulatur des Lappens völlig nekrotisch; keine Kernfärbung mehr. Kontraktile Substanz homogen, zum Teil sind die Muskelfasern bereits untereinander wie zusammengeflossen. Starke kleinzellige Infiltration des Lappens; die Leukozyten sind auch in die Seidenfäden eingedrungen. Netz fast überall fest auf dem Lappen verwachsen, starke Hyperämie. Mucosa der Blase nahe dem Defekt stark geschwollen, von Blutungen durchsetzt. Sehr starkes Ödem des Stratum proprium der Mucosa in unmittelbarer Nachbarschaft des Lappens. Die Serosa des Lappens ist nicht mehr zu erkennen.

2. 4 Tage. Mittelgroßer Schäferhund; operiert 14. Mai 1903. Serosa außen. Getötet durch Chloroform am 18. Mai 1903.

Makroskopisch: Netz über der Operationsstelle verwachsen; im übrigen nichts Bemerkenswertes. Auf dem Durchschnitt zeigt sich der transplantierte Lappen verfärbt, morsch und von innen her perforiert. Der Urin ist durch ihn bis gegen das bedeckende Netz vorgedrungen und hat es abgehoben. Die Blase hat dadurch sozusagen ein Divertikel erhalten, das durch die Reste des Lappens unvollkommen vom Blasencavum geschieden ist.

Mikroskopisch: Transplantierter Lappen völlig nekrotisch, fast ganz von großen Leukozytenmassen durchsetzt, von der Serosa nichts zu entdecken. Freie Kommunikation des Blasencavums mit der Höhle, welche durch Abheben des auf der Blase verwachsenen Netzes entstanden war. Starke bindegewebige Wucherung und Gefäßdilatation mit Ödem der Blasenmucosa nächst dem Defekt. Es ist zu starken Faltungen gekommen, die auf dem Durchschnitt den Eindruck vielfach verästelter und gewundener Schläuche machen. Die Schichtung des Epithels wird hier immer höher. Es beginnt die Abstoßung von Seidenfäden nach dem Cavum der Blase hin. Auf den morschen, zerfallenden Lappen geht das Blasenepithel nicht über.

3. 6 Tage. Kleine gelbe Hündin; operiert am 9. Mai 1903. Serosa nach innen. Getötet durch Chloroform am 15. Mai 1903.

Makroskopisch: Netz über der Blase fest verwachsen. Sonst nichts Besonderes. Der Durchschnitt bietet fast genau das gleiche Bild wie im Falle 2.

Mikroskopisch: Es zeigt sich, daß die makroskopisch sichtbare Divertikelhöhle hier zum Teil ebenfalls dadurch zustande gekommen ist, daß der Lappen vom Urin perforiert und das darüber verwachsene Netz abgehoben wurde; zum Teil aber ist sie durch Zerfall des Lappens selbst entstanden. Ihre (unvollkommene) Abgrenzung von der Blasenhöhle ist zum Teil durch die Reste des Lappens, zum Teil dadurch erzeugt, daß die Ränder des Defekts sich unter dem Lappen einander zu nähern beginnen. An Stelle des Ödems der Mucosa ist eine massige Wucherung des Bindegewebes getreten unter starker Wulstung und Faltung der Blaseninnenwand und erheblicher Verdickung der Epithelbekleidung. In den Epithelien sind hier und da Mitosen zu sehen. Reichliche Abstoßung von Seidenfäden und von Trümmern degenerierter Muskelsubstanz. Die dem Wundrand und dem Netz zunächst liegenden Teile des Lappens sind dicht durchsetzt von Leukozyten und teilweise auch von jungem Bindegewebe.

Am Wundrand zeigt sich an den Bündeln der glatten Blasenmuskulatur deutlich der Beginn der Regeneration. Die Begrenzung der Bündel, welche sonst eine ganz scharfe ist, ist hier keine genaue, man kann deutlich schon ziemlich weit in das neugebildete Granulationsgewebe hinein hier und dort Fasern glatter Muskelsubstanz verfolgen. Mitosen sind nicht deutlich zu erkennen.

Von der Serosa des Lappens ist nichts zu erkennen.

4. 8 Tage. Großer Kater; operiert 24. April 1903. Serosa nach innen. Getötet durch Chloroform am 2. Mai 1903.

Makroskopisch: Feste Verwachsung des Netzes über der Operationsstelle. Sonst nichts Besonderes. Die Durchschneidung der Blase ergibt wie in den vorigen Fällen die Bildung eines Divertikels unter dem abgehobenen Netz. Die Reste des Lappens sind als graue Masse sichtbar.

Mikroskopisch: Vom Rande des Defekts aus dringen Züge gefäßreichen jungen Bindegewebes in die benachbarten Teile des transplantierten Lappens ein, zwischen ihnen sind einzelne Züge glatter Muskulatur zu sehen. Auch das Blasenepithel beginnt sich über diese dem Rande zunächst gelegenen Partien des Lappens hinüberzuschieben. Die Wucherung der Mucosa am Rande wird immer grotesker. Die Serosa des Lappens ist nicht zu sehen.

5. 3 Wochen. Große Katze; operiert 23. April 1903. Serosa außen. Tod durch Chloroform am 14. Mai 1903.

Makroskopisch: Netz mit einem Zipfel fest auf der Blase adhärent. Auf dem Durchschnitt stellt sich die Gegend der Transplantation als eine dickere gewulstete Partie der Blasenwand dar; hier sieht man die stark gewucherte Schleimhaut in Gestalt großer polypöser Gebilde ins Lumen hineinragen. Dazwischen hängen Reste von Seidenfäden in die Blase herein. Vom Lappen ist nichts mehr zu sehen.

Mikroskopisch: Der Lappen ist ganz verschwunden; an seiner Stelle findet sich ziemlich kernreiches Bindegewebe. Züge neugebildeten glatten Muskelgewebes dringen an verschiedenen Stellen in dies Bindegewebe vor, doch haben sie sich mit den vom anderen Wundrand her vordringenden Muskelfasern anscheinend nirgends vereinigt. Hier und da, besonders nahe den Seidenfäden, sieht man ziemlich zahlreiche Riesenzellen. Die Schleimhaut ist in Form eine dicke Epithellage tragender polypöser Bildungen über die ganze Ausdehnung des Defekts hinübergewachsen mit Ausnahme derjenigen Stellen, an denen noch immer Seidenfäden in der Abstoßung begriffen sind. Ein Divertikel findet sich nicht mehr, das fest verwachsene Netz hängt eng mit dem Bindegewebe, welches den Ort des Defekts einnimmt, zusammen.

Fassen wir die Ergebnisse dieser Versuche kurz zusammen, so steht vor allem das eine fest, daß ein der Bauchwand entnommener und auf einen Harnblasendefekt überpflanzter ungestielter Serosa-Muscularis-Lappen von der angegebenen Größe bereits nach zwei Tagen völlig nekrotisch, nach vier Tagen morsch und vom Urin perforiert und nach drei Wochen spurlos verschwunden ist.

Daß der Lappen eine schwere Schädigung erleiden würde, war anzunehmen. Ergaben doch die Untersuchungen Volkmanns[14]), daß „jedes herausgeschnittene Muskelstück, gleichviel ob es wieder an seine Stelle gesetzt oder in einen anderen Muskeldefekt implantiert wird, unbedingt sofort nekrotisch wird". Bereits am vierten Tage zeigte ein solches Muskelstück opakgelbliche Färbung und homogene, kernlose zerklüftete Fasern. Am Rande des Defekts war es zu reichlicher Wucherung von Zellen und starker Lenkocyteninfiltration gekommen. Nach zehn Tagen begann die Bildung junger Muskelfasern, doch waren sie selbst nach 18 Tagen kaum 1 mm weit in den Defekt vorgedrungen; nach 60 Tagen fand sich nur eine schwer erkennbare stark geschrumpfte Narbe mit spärlichen neugebildeten Fasern.

Diese Beschreibung paßt also ganz zu den Bildern, die ich gewonnen habe. Abweichungen sind natürlich dadurch gegeben, daß ich die Stücke in die Wandung eines uringefüllten, mit glatter Muskulatur versehenen Hohlorgans einpflanzte.

Verpflanzte man aber losgetrennte Muskelstücke mit ihrer ganzen

natürlichen Umgebung (Schwanzstücke von Mäusen und Ratten), wie Saltykow[15]) es tat, so konnte man nachweisen, daß die Muskulatur partiell erhalten und regenerationsfähig blieb, und zwar erhielten sich die peripher gelegenen Partien am besten.

Die günstigen klinischen Erfolge von Gluck[16]) und Helferich[17]) sprechen nicht gegen diese experimentellen Resultate, da Helferich selbst nicht glaubt, daß in seinem Falle die eingepflanzte Muskelpartie dauernd erhalten geblieben sei, und da Glucks Resultate in ihrer Beweiskraft von Marchand[18]) angezweifelt werden. Helferich hatte am Menschen einen Defekt im M. biceps brachii durch Muskulatur vom Hunde ersetzt, Gluck zum Teil Muskeldefekte an Hühnern durch Kaninchenmuskeln ersetzt, zum Teil die Gastrocnemii vom Huhn vertauscht. Magnus[19]), welcher letzteren Versuch zweimal wiederholte, konnte nur konstatieren, daß die Gastrocnemii ganz zugrunde gingen und durch Bindegewebe ersetzt wurden. Die große Empfindlichkeit der quergestreiften Muskelsubstanz gegen jede Kontinuitätstrennung und vollends gegen jede Beeinträchtigung ihrer Ernährung konnte er durch andere Versuche illustrieren. Selbst wenn er ganz kleine Muskelstückchen sofort nach ihrer Exstirpation an die alte Stelle einnähte, gingen sie völlig zugrunde und wurden allmählich vom Rande her durch neugebildetes Muskelgewebe substituiert.

Ob ich die Serosa nach außen oder innen lagerte, war ganz gleichgültig; sie war bereits am zweiten Tage nicht mehr nachzuweisen und hatte auch bei der Lagerung nach dem Blasencavum zu dem Muskellappen keinerlei Schutz zu geben vermocht. Der morsche zerfallene Lappen wurde zum größten Teile stückweise abgestoßen ins Lumen der Blase hinein, an seinen Randpartien und den dem Netz anliegenden Schichten wurde er von jungem Bindegewebe durchwachsen und resorbiert.

Wucherungsvorgänge an der Muskulatur der Blase konnten nachgewiesen werden, wie das nach den Versuchen von Jakimowitsch[20]) Busachi[21]) und [22]), Stilling und Pfitzner[23]) und Rietschl[24]) zu erwarten war. Sie hielten sich aber stets in mäßigen Grenzen.

Die Mucosa der Blase zeigte eine deutliche Reaktion auf den Eingriff; zunächst stellte sich starkes Ödem ein, das durch eine lebhafte Wucherung des Bindegewebes ersetzt wurde. Rings um den transplantierten Defekt kam es zu starken Wulstungen und Faltungen der Schleimhaut. Diese sind allerdings in der Hauptsache auf die Kontraktion der Blase und Schrumpfungsvorgänge im Netz zurückzuführen. Deutliche Proliferation des Epithels war zu beobachten, doch war die Bedeckung mit Epithel, welche nach Enderlens Unter-

suchungen bei der Netzplastik bereits nach zehn Tagen eine vollständige war, hier noch nach drei Wochen nicht fertig, weil selbst zu dieser Zeit, wo der ganze Lappen bereits verloren gegangen war, die fortdauernde Abstoßung von Seidenfäden die Bedeckung mit Epithel störte. Darin zeigt sich gerade, daß die Methode, einen Blasendefekt mit einem ungestielten Serosa-Muscularis-Lappen von der Bauchwand zu bedecken, gegenüber der Netzplastik nur Nachteile bietet. Nicht nur versagt der Lappen als mechanisches Deckungsmittel vollständig, sondern er verhindert es sogar, daß das Netz, welches sich glücklicherweise über die Operationswunde zu legen pflegt, auf lange Zeit hinaus mit Epithel überzogen wird.

Also nicht der Serosa-Muscularis-Lappen dürfte es sein, dem der gute experimentelle Erfolg in den Versuchen von Baldassari und Finotti zu danken ist, sondern das von ihnen als unzweckmäßig verworfene Netz, ohne dessen Hülfe wohl jeder Versuch von negativem Erfolge begleitet gewesen sein dürfte.

II.

Im Anschluß hieran berichte ich über eine Reihe von fünf Versuchen, in denen ich es unternahm, Defekte der Harnblase durch breit gestielte Serosa-Muscularis-Lappen von der vorderen Bauchwand zu ersetzen.

Ich benutzte ausschließlich Katzen. Der Versuch gestaltete sich so, daß ich nach Eröffnung der Bauchhöhle einen Lappen aus Serosa und den hinteren Schichten des linken M. rectus abdominis umschnitt, in dessen nach dem Becken zu gerichtetem Stiel die A. epigastrica inf. enthalten war. Den lospräparierten Lappen nähte ich an seiner Basis auf die Blasenserosa auf, exstirpierte ein entsprechend großes Stück der Blasenwand (ca. 1 qcm) und nähte die drei andern Seiten des Lappens in den Defekt ein. Auf diese Weise kam die Serosa des Lappens sets nach innen zu liegen. Die Tiere überstanden sämtlich den Eingriff gut, wurden nach zwei, vier, sechs, acht Tagen und drei Wochen durch Chloroform getötet und wie bei den vorigen Versuchen verfahren.

Protokolle.

1. 2 Tage. Ausgewachsene Katze; operiert 23. Juli 1903; getötet 25. Juli 1903.

Makroskopisch: Netz über der Blase verwachsen. Bauchhöhle sonst ohne Besonderheiten. Auf dem Durchschnitt zeigt sich der Muskellappen in den Defekt eingeheilt, in seiner Farbe nicht wesentlich verändert. Das Netz ist über ihm, besonders am Rande, fest verklebt.

Mikroskopisch: Serosa nicht erhalten. Muskellappen im großen und ganzen erhalten. Doch sind Degenerationsvorgänge einmal an der dem Blasen-

lumen zugewandten Fläche zu sehen, Zerfall der kontraktilen Substanz in kleine homogene Stücke, und ferner am Rande, wo der Lappen dem Blasenwundrand anliegt, hier jedoch nur in geringem Grade. An diesen Stellen ist eine reichliche kleinzellige Infiltration und Schwund der Muskelzellenkerne vorhanden. Das Netz liegt fest auf, hat sich am Rande des Lappens noch eine kleine Strecke weit zwischen ihn und den Blasenwundrand eingeschoben. Die Mucosa ist nahe dem Defekt stark gewuchert, das Blasenepithel hat sich bereits eine kleine Strecke weit auf den Lappen vorgeschoben.

2. 4 Tage. Ausgewachsene Katze; operiert 15. Juli 1903; getötet 19. Juli 1903.

Makroskopisch: Netz auf der Blasenwunde fest verwachsen. Sonst nichts Bemerkenswertes in der Bauchhöhle. Auf dem Durchschnitt zeigt der Lappen keine Abweichung gegenüber der Norm.

Mikroskopisch: Die Serosa ist verschwunden. Der Muskellappen ist im allgemeinen erhalten geblieben, am Rande mit dem Blasenwundrand durch junges Bindegewebe verwachsen; über dem Ganzen ist das Netz verwachsen. Die Blasenschleimhaut hat nahe dem Defekt polypenartige Wucherungen und Faltungen gebildet. Seidenfäden werden nach dem Blasencavum zu abgestoßen. Die der Blasenhöhle zugewendete Lappenfläche wie im Falle 1.

3. 6 Tage. Ausgewachsene Katze; operiert 11. Juli 1903; getötet 17. Juli 1903.

Makroskopisch: Außer der Netzverwachsung nichts Besonderes. Der Muskellappen ist auf dem Durchschnitt etwa in der Mitte sehr morsch, wie vom Urin angefressen. Der Zerfall ist so weit gegangen, daß an zwei Stellen der Harn bis zu dem auf der Wunde verwachsenen Netz vorgedrungen ist.

Mikroskopisch: Serosa verloren gegangen. Von der Muskulatur des Lappens sind nur die der Bauchhöhle zugewandten Lagen zum Teil erhalten; teilweise sind sie von jungem Bindegewebe durchwachsen, teilweise von Leukozyten durchsetzt, haben aber die Färbbarkeit der Kerne meist bewahrt. Nur an den genannten zwei Stellen sind sie zerfallen, ebenso wie die der Blasenhöhle zugewandten Muskellagen, welche, zum Teil wie Sequester völlig aus ihrer Umgebung losgelöst, im Begriffe sind, sich ins Blasencavum hinein abzustoßen. Am Rande ist das Blasenepithel eine kleine Strecke auf den Lappen vorgeschoben, Mucosa am Rande gewulstet. Der Lappen ist hier mit dem Blasenwundrand durch junges Bindegewebe fest verklebt.

4. 8 Tage. Großer Kater; operiert 2. Juli 1903; getötet 10. Juli 1903.

Makroskopisch: Netzverwachsung; sonst alles normal. Auf dem Querschnitt ist der Lappen morsch, von der Blasenhöhle her stark arrodiert.

Mikroskopisch: Ähnlich wie im Falle 3. Nur ist hier hervorzuheben, daß am Wundrande eine geringe Regeneration der glatten Muskelfasern nachzuweisen ist.

5. 3 Wochen. Große Katze; operiert 30. Juni 1903; getötet 21. Juli 1903.

Makroskopisch: Netzverwachsung; sonst nichts Bemerkenswertes in der Bauchhöhle. Der transplantierte Lappen findet sich an seiner Stelle, vom Blasencavum aus gesehen hat er ein bröckliges und verfärbtes Aussehen, um ihn herum ist die Schleimhaut zu hohen Wülsten erhoben.

Mikroskopisch: Der Lappen ist in seinen äußeren Schichten teilweise erhalten, mit Netz überdeckt, teilweise aber in Degeneration begriffen. Die nach der Blasenhöhle zu gelegenen Schichten sind in ihren zentralen Partien teilweise schon abgestoßen, teilweise in Zerfall begriffen. Die Randpartien des Lappens sind von kernreichem Bindegewebe durchwachsen und von Blasenepithel überzogen; doch reicht dies nur rings bis an die Zerfallszone heran. Die Wulstung der Mucosa um den Defekt herum ist nicht ganz so erheblich wie bei den Versuchen mit ungestielten Lappen. Die Regeneration des glatten Muskelgewebes ist über die ersten Anfänge nicht hinausgekommen und erstreckt sich nur bis in die bindegewebige Verwachsungszone zwischen Blasenwundrand und Lappen hinein.

War es auch nach den Untersuchungen Rydygiers[25]) wahrscheinlich, daß auch bei Verwendung gestielter Serosa-Muscularis-Lappen degenerative Vorgänge, insbesondere am Rande des Lappens, zur Beobachtung kommen würden, so war es doch nicht als ausgeschlossen anzusehen, daß diese durch Reparationsvorgänge wieder ausgeglichen werden könnten und somit ein plastischer Ersatz auf diese Weise möglich gemacht würde.

Das Resultat hat denn auch gezeigt, daß die Muskulatur des Lappens zunächst am Rande, offenbar als direkte Folge des traumatischen Insultes bei der Präparation, partielle Nekrose zeigt. Indes werden diese Stellen zunächst wieder durch das Netz geschützt, das auch in allen diesen Versuchen die ganze Operationsstelle bedeckt und auf ihr verwächst. Bald kommt es hier am Rande zur Bildung von jungem Bindegewebe, das eine feste Verbindung des Lappens mit dem Blasenwundrande herstellt. Im Bindegewebe sind einzelne neugebildete glatte Muskelfasern zu sehen. Indes fällt die Muskulatur des Lappens doch einer allmählich fortschreitenden Nekrose anheim. Die seröse Bedeckung ist bereits nach 2 Tagen verschwunden, und der Urin bespült die frei zu Tage liegende Muskulatur. Sie büßt die Kernfärbung und Querstreifung ein, die jetzt homogen aussehenden Fasern zerbröckeln und die Brocken mischen sich dem Urin bei. Bereits nach 6 Tagen hat der Urin an einigen Stellen die schützende Netzdecke erreicht. Auch nach 3 Wochen sind noch einige Schichten des Muskellappens zum Teil erhalten, freilich ist auch dann der Nekrotisierungsprozeß noch nicht beendigt. Die dem Netze angelagerten Schichten des Lappens sind wie die am Rande infiltriert; die Muskulatur ist auch hier so gut wie ganz verloren gegangen und durch junges Bindegewebe ersetzt worden. Regenerationsprozesse an den Resten des quergestreiften Muskelgewebes sind nicht zu beobachten, am glatten Muskelgewebe sind sie bei bescheidenen Anfängen stehen geblieben.

Die Blasenschleimhaut verhält sich ähnlich wie in der ersten Versuchsreihe. Sie zeigt nahe dem Wundrand Ödem und dann starke Bindegewebswucherung; um den Defekt herum ist sie zu hohen Wülsten erhoben.

Da aber hier der transplantierte Lappen nicht sogleich völliger Nekrose anheimfällt, so kann das Epithel auf ihm Fuß fassen und beginnt schon nach 2 Tagen, sich auf ihn hinüberzuschieben. Indes ist selbst nach 3 Wochen noch eine erhebliche Fläche des Lappens von Epithel unbedeckt, da ja der allerdings erst allmählich fortschreitende, aber auch um so längere Zeit währende Nekrotisierungsprozeß dasselbe an der Bedeckung dieses Lappens hindert.

So geht denn aus diesen Versuchen hervor, daß auch ein gestielter Serosa-Muscularis-Lappen von der Bauchwand, wenn er auch wesentlich bessere Ernährungsbedingungen besitzt als ein ungestielter, nicht im stande ist, einen zuverlässigen Abschluß der Harnblase zu bewerkstelligen, daß es vielmehr auch hier nur dem Netz zu danken ist, wenn die Versuchstiere am Leben bleiben. Es würde ja ein derartiges Vorgehen auch nur bei kleinen Defekten am Scheitel oder an der vorderen Wand der Blase technisch ausführbar sein.

Hervorheben möchte ich aber an dieser Stelle ausdrücklich, daß die Verziehung des auf der Blase verwachsenen Netzes keine nachweisbare Verlagerung oder Schädigung der Baucheingeweide zur Folge gehabt hat.

Die Nekrose ist bei Verwendung ungestielter Lappen eine unmittelbare, durch Abschneidung der Ernährung bedingte; bei Verwendung gestielter Lappen tritt sie unmittelbar nur in geringem Maße ein und ist relativ unwesentlich; sie kommt hier vielmehr allmählich zustande, offenbar durch schichtweise Degeneration infolge der direkten Einwirkung des Urins auf die Muskelfasern.

III.

Endlich versuchte ich, Blasendefekte durch Überpflanzung eines gestielten, aus Serosa und glattem Muskelgewebe bestehenden Lappens zu verschließen.

Kehr[26]) hat über Erfolge berichtet, welche er dadurch erzielt, daß er Defekte des Choledochus an zwei Patienten durch gestielte Serosa-Muscularis-Lappen aus der Wand des Magens bezw. der Gallenblase verschloß. Der erste Fall starb am siebenten Tage an Pneumonie, der zweite Fall ist genesen. Das bei der Sektion des ersten Falles gewonnene Präparat zeigte, daß der Lappen eingeheilt und daß Nekrosen an ihm nicht zu bemerken waren.

Ich ging bei meinen Versuchen in der Weise vor, daß ich zunächst eine Dünndarmschlinge durch eine Seidenknopfnaht an der Serosa der Blase befestigte. Dann schnitt ich aus der Darmwand einen ca. 2 cm langen und 1 cm breiten zungenförmigen Lappen mit breiter Basis aus, ließ die Mucosa intakt, vereinigte den Defekt durch Nähte und sicherte ihn durch aufgenähtes Netz. Alsdann schnitt ich aus der ganzen Dicke der Blasenwand ein entsprechend großes Stück aus und nähte den Lappen, Serosa nach außen, durch eine einzige fortlaufende Seidennaht in den Blasendefekt ein.

Protokolle.

1. 1 Tag. Mittelgroßer Hund; operiert 10. Dezember 1903; Tod an Peritonitis am 11. Dezember 1903, 26 Stunden p. o.

Makroskopisch: Trübseröses Exsudat in der Bauchhöhle. Netz fest über der ganzen Operationsstelle verklebt, wird mit Blase und Darmschlinge entfernt und in bekannter Weise behandelt. Auf dem Durchschnitt erweist sich der Lappen fest eingeheilt; Veränderungen sind an ihm nicht zu sehen.

Mikroskopisch: Degenerationsprozesse von nennenswertem Umfang sind an der Muskulatur des Lappens nicht zu sehen; sie ist nach dem Blasenlumen zu und an der dem Blasenwundrande zugekehrten Seite stark mit Leukocyten durchsetzt. An einigen der Blasenhöhle zugewandten Muskelpartien sieht man Kernzerfall und Destruktion des Protoplasmas, doch nur in geringer Ausdehnung. Die Serosa ist erhalten und mit der der Blase verklebt. Das Epithel des Blasenwundrandes zeigt den Beginn von Wucherungsvorgängen; auch macht es den Eindruck, als ob es sich schon ein wenig auf den Rand des Lappens vorgeschoben hätte. Zahlreiche kleine Blutungen im Lappen und Blasenwundrande.

2. 8 Tage. Ausgewachsene Katze; operiert 2. Dezember 1903; getötet 10. Dezember 1903.

Makroskopisch: Netzverwachsung über der ganzen Operationsstelle. Auf dem Durchschnitt sieht man den Lappen in ganzer Dicke eingeheilt, auf seiner dem Blasenlumen zugewandten Seite etwas heller gefärbt. Geringe Faltung und Wucherung der Mucosa um den Defekt herum.

Mikroskopisch: Degenerationsvorgänge sind am Lappen nur an seiner Innenfläche nachzuweisen und hier nur fleckenweise. Die kleinzellige Infiltration ist wesentlich geringer als in den früheren Versuchsreihen. An den durch blasse Färbung gekennzeichneten Flecken ist die Kernfärbung zum Teil verloren gegangen, die Abgrenzung der Muskelbündel noch zu erkennen, die Zellgrenzen verschwommen. Doch erkennt man allenthalben zwischen diesen Flecken noch Züge wohlerhaltener Muskulatur und gefäßhaltiges Bindegewebe. Eine breite kontinuierliche Schicht wohlerhaltener Muskulatur bedeckt den ganzen Defekt nach außen hin unter dem aufgewachsenen Netz. Am Rande ist der Lappen durch junges Bindegewebe fest mit dem Blasenwundrande vereinigt. Sowohl die Muskulatur des Lappens, als auch die des Blasenwundrandes läßt hier und da den Beginn von Wucherungsprozessen erkennen. Zwischen Lappen und Netz erkennt man die wohlerhaltene Serosa. Das Blasenepithel hat sich von beiden Seiten her bereits eine Strecke weit auf den Lappen vorgeschoben. Eine Ausbuchtung der Blasenhöhle besteht hier nicht.

Diese Versuche lehren, daß es gelingt, einen gestielten Lappen aus Serosa und glatter Muskulatur in ein Hohlorgan wie die Harnblase einzuheilen, und daß die Muskulatur in einem derartigen Defekt zum großen Teil einheilt.

Ist diese Methode auch gerade an der Harnblase praktisch von untergeordneter Bedeutung, so bilden meine Versuchsergebnisse doch eine Bestätigung der Erfolge Kehrs beim Verschluß von Defekten

des Choledochus, und man wird gerade dann, wenn es unmöglich ist, solche Defekte an Hohlorganen der Bauchhöhle durch Naht oder durch das Netz oder durch Operationen anderer Art zu schließen, sich dieser Methode erinnern und sie, wo sie technisch ausführbar ist, mit Aussicht auf Erfolg in Anwendung ziehen können.

Daß sich glatte Muskulatur, allerdings in Zusammenhang mit ganzen zusammengesetzten Gewebsteilen, z. B. der Haut, der Tube, auch wenn sie ganz von ihrem Mutterboden getrennt und in andre Gewebe überpflanzt wird, besser erhält als die quergestreifte Muskulatur, das haben Féré[27]) und Saltykow[15]) für embryonale Verhältnisse, Goldzieher[28]) für das ausgewachsene Kaninchen experimentell nachgewiesen.

Schlußsätze.

1. Die Methode von Baldassari und Finotti, Harnblasendefekte durch ungestielte Serosa-Muscularis-Lappen von der Bauchwand zu ersetzen, ist nicht zu empfehlen, da ein solcher Lappen sofort ganz nekrotisch wird.

2. Die günstigen Resultate jener Autoren dürften dadurch zu erklären sein, daß das Netz ein Einfließen des Urins in die Bauchhöhle verhinderte.

3. Auch die Verwendung gestielter, gut ernährter Serosa-Muscularis-Lappen von der Bauchwand ist für die Harnblasenplastik nicht zweckmäßig, weil diese ebenfalls, wenn auch etwas langsamer der Nekrose anheimfallen.

4. Beiden Methoden haftet auch der große Nachteil gegenüber der einfachen Netzplastik an, daß durch fortdauernde Abstoßung von Partikeln des Lappens noch nach drei Wochen eine vollständige Bedeckung mit Blasenepithel ausbleibt, die bei der Netzplastik bereits nach zehn Tagen vollzogen ist.

5. Der Versuch, solche Defekte mit gestielten Serosa-Muscularis-Lappen aus dem Darm, also unter Verwendung von glatter Muskulatur, zu decken, ist in geeigneten Fällen gerechtfertigt und verspricht Erfolg.

Literaturverzeichnis.

1) Tizzoni und Foggi, Die Wiederherstellung der Harnblase. Experimentelle Untersuchung. Zentralbl. f. Chirurgie. 1888. Nr. 50.
2) Rosenberg, Experimentelle Harnblasenplastik. Virchows Archiv. 132. Bd. 1893.
3) Rutkowsky, Zur Methode der Harnblasenplastik. Zentralbl. f. Chirurgie. 1899. Nr. 16.
4) v. Mikulicz, Zur Operation der angebornen Blasenspalte. Zentralbl. f. Chirurgie. 1899. Nr. 22.
5) Anschütz, Über die Heilung der angeborenen Blasenspalte durch Plastik aus dem Dünndarm. Verhandlungen der deutschen Gesellschaft für Chirurgie. XXIX. Kongreß. 1900. S. 553.
6) Enderlen, Über die Transplantation des Netzes auf Blasendefekte. Deutsche Zeitschr. f. Chirurgie. 55. Bd. 1900. S. 50.
7) Derselbe, Experimentelle Harnblasenplastik. Deutsche Zeitschr. f. Chirurgie. 55. Bd. 1900. S. 419.
8) Cornil et Carnot, Archives de médecine expérimentale et d'anatomie pathologique Mai 1899. N. 3. Zit. bei Enderlen.
9) Nagano, Experimentelle Beiträge zur Chirurgie der Harnblase. Beiträge z. klin. Chirurgie. 38. Bd. 1903. Heft 2.
10) Baldassari e Finotti, Trattamento delle perforazioni vesicali con trapianti. Nota preventiva. Riforma medica. 1902.
11) Baldassari und Gardini, Experimenteller Beitrag zur Behandlung der Perforationen und Zerreißungen der Gallenblase. (Vorläufige Mitteilung.) Münchener med. Wochenschr. 1902. Nr. 49.
12) Dieselben, Contributo sperimentale alla chirurgia della cistifellea. Resezione e plastica. Riforma medica. 1903. N. 31. Ref. Zentralbl. f. Chirurgie. 1903. Nr. 51.
13) Enderlen, Zur Behandlung von Perforationen und Zerreißungen der Gallenblase. Münchener med. Wochenschr. 1903. Nr. 12.
14) Volkmann, Rud., Über die Regeneration des quergestreiften Muskelgewebes beim Menschen und Säugetier. Zieglers Beiträge. XII. 1892.
15) Saltykow, Über Transplantation zusammengesetzter Teile. Archiv f. Entwicklungsmechanik der Organismen. 9. Bd. 3. Februar 1900.
16) Gluck, Autoplastik und Transplantation. Implantation von Fremdkörpern. Berliner klin. Wochenschr. 1890. Nr. 19.
17) Helferich, Über Muskeltransplantation beim Menschen. Archiv f. klin. Chirurgie. 28. Bd. 1882. S. 562.
18) Marchand, Der Prozeß der Wundheilung mit Einschluß der Transplantation. Stuttgart 1901. F. Enke.
19) Magnus, Rich., Über Muskeltransplantation. Münchener med Wochenschr. 1890. Nr. 30.
20) Jakimowitsch, Über die Regeneration der glatten Muskelfasern. Zentralbl. f. d. med. Wissensch. 1879. Nr. 50.
21) Busachi, Über die Regeneration der glatten Muskelfasern. Zentralbl. f. d. med. Wissensch. 1887. Nr. 7.
22) Derselbe, Über die Neubildung von glattem Muskelgewebe. Zieglers Beiträge. 4. Bd. 1889. S. 99.

23) Stilling und Pfitzner, Über die Regeneration der glatten Muskelfasern. Archiv f. mikr. Anatomie. 28. Bd. 1886.
24) Rietschl, Über die Heilung von Wunden des Magendarmkanals und Uterus mit besonderer Berücksichtigung der glatten Muskeln. Virchows Archiv. 109. Bd. 1887. S. 507.
25) Rydygier, Der Prozeß der Wundheilung mit Einschluß der Transplantation. Deutsche Chirurgie. Lief. 16. 1901.
26) Kehr, Über den plastischen Verschluß von Defekten der Choledochuswand durch Netzstücke und durch Serosa-Muscularislappen aus Magen oder Gallenblase. Verhandlungen der deutschen Gesellschaft für Chirurgie. XXXI. Kongreß. 1902. S. 236.
27) Féré, Ch., Note sur le sort des blastodermes de poulet implantés dans les tissus d'animaux de la même espèce. Comptes rendus de la Soc. de Biol. 1895. Ref. bei Marchand.
28) Goldzieher, Über Implantationen in die vordere Augenkammer. Archiv f. exper. Pathol. u. Pharm. 2. Bd. 1874. S. 387.

V.

Kasuistisches und Kritisches zur Lehre des Karzinoms der Schilddrüse.

Von

Privatdocent Dr. **B. Huguenin**,
I. Assistent am pathologischen Institut zu Genf.

Das Studium der epithelialen Knochentumoren, welche eine homogene durchsichtige Substanz produzieren, hat zu keinem endgültigen Resultate geführt. Gewisse Fälle sind, glaube ich, mit Recht als autochtone Geschwülste aufgefaßt worden, indem sie vom Gefäßepithel abgeleitet wurden (Zahn[1])). Die mikroskopische Struktur anderer Tumoren ist aber der normalen Schilddrüse so ähnlich, daß ein genetischer Zusammenhang zwischen der Knochengeschwulst und der Thyreoidea bestehen muß, d. h. mit anderen Worten ausgedrückt, daß die Knochengeschwulst aus verschleppten Thyreoidealzellen entstanden ist, daß sie also eine Metastase darstellt. Während die Autoren darüber einig sind, daß ein solcher Zusammenhang bestehen muß, so haben sie sehr verschiedene Ansichten über die Läsion, welche die Schilddrüse darbietet. Für Fr. v. Recklinghausen[2]) ist diese nur ein Karzinom; für v. Eiselsberg[3]) ein Adenokarzinom; für Gierke[4]) und Steinhaus-Oderfeld[6]) ein Adenom; für Cohnheim[5]) ein einfacher Gallertkropf; Steinhaus[6])-Oderfeld vertraten in ihrer ersten Publikation sogar die Ansicht, daß die Schilddrüse normal sei.

---

1) F. W. Zahn, Über paradoxe Embolie und ihre Bedeutung für die Geschwulstlehre. Virchows Archiv. 107. Bd. 1889.

2) F. v. Recklingshausen, Bemerkungen zu dem Aufsatz des Herrn Cohnheim: „Einfacher Gallertkropf mit Metastasen. Virchows Archiv. 1877. 70. Bd.

3) v. Eiselsberg, Deutsche Chirurgie. Lief. 38.

4) Gierke, Über Knochentumoren mit Schilddrüsenbau. Virchows Archiv. 170. Bd. 1902.

5) Cohnheim, Einfacher Gallertkropf mit Metastasen. Virchows Archiv. 68. Bd. 1876.

6) Steinhaus-Oderfeld, Zentralblatt f. allgem. Pathologie u. patholog. Anatomie. 6. u. 7. Bd.

Da der Einzelne wegen der Seltenheit dieser Geschwülste keine umfassende persönliche Erfahrung haben kann, so ist es angezeigt, solche Tumoren möglichst genau zu untersuchen und die Resultate eines solchen Studiums mitzuteilen, damit man auf dem Umwege der Kasuistik zu einem Fortschritt in ihrer Erkenntnis und zu einer Lösung der hierbei schwebenden wichtigen Fragen der allgemeinen Ontologie kommt.

Die Veröffentlichung des folgenden Falles geschieht nicht nur wegen seiner kasuistischen Bedeutung, da er in einer gewissen Richtung wahrscheinlich ein Unikum darstellt, sondern auch weil ich durch ihn zeigen kann, daß man in solchen Untersuchungen peinlich genau sein muß, und daß man in der Deutung der gewonnenen Tatsachen nicht vorsichtig genug sein kann.

Dem anatomischen Befund schicke ich die Krankengeschichte voran, damit Kliniker, welche ähnliche Fälle kasuistisch zusammenstellen möchten, aus dem vorliegenden ebenfalls Nutzen ziehen können. Den Herren Professoren Bard und Julliard danke ich bestens dafür, daß sie mir erlaubten, diese mitzuteilen.

A. Krankengeschichte. F. L., Mann, 58 Jahre alt. Familienanamnese und vorherige Erkrankungen ohne Bedeutung. Die jetzige Erkrankung begann im Dezember 1901 mit heftigen Rückenschmerzen, wie wenn der Patient sich erkältet hätte, sie sind seitdem verschwunden, gelegentlich waren sie lancinierend. Im Frühling des folgenden Jahres (1902) traten zum ersten Male Schmerzen in den Beinen auf, die zugleich steif wurden, und in denen der Patient ein subjektives Kältegefühl hatte. Im Juni (1902) verließ er die Werkstatt für Elektrotechnik, in der er bis dahin eine schwere Arbeit verrichtet hatte; er mußte es tun, weil die Schmerzen in den unteren Extremitäten zu stark wurden.

Sein Zustand änderte sich wenig bis zum Beginn des Winters 1902 zu 1903. Seit dieser Zeit konnte er seine Beine kaum noch heben, er hatte das Gefühl, wie wenn sie schwer geworden wären. Hatte er sie mit den Armen in die Höhe gehoben, so fielen sie wie leblos zurück, er konnte sie unmöglich in der Höhe halten.

Am 15. November 1902, also ungefähr ein Jahr nach dem Auftreten der ersten Symptome, wurde er wegen vollständiger Arbeitsunfähigkeit in die chirurgische Klinik (Vorsteher Herr Prof. Julliard) aufgenommen. Dort wurde folgender Status festgestellt:

Ungefähr in der Mitte des Rückens findet sich eine direkt nach hinten gerichtete Verkrümmung der Wirbelsäule. Auf der Höhe dieses Gibbus ist eine weiche, fast fluktuierende Geschwulst vorhanden, von deren Existenz der Patient keine Ahnung hatte. Die Geschwulst ist nicht schmerzhaft. Auf dieser Hervortreibung ist die Temperatur nicht erhöht.

Nervensystem. Die unteren Extremitäten kann der Patient aktiv nicht bewegen. Wenn er sie mit Hilfe seiner Arme bewegen will, so bemerkt er einen leichten Widerstand, welcher von einer Kontraktur der Muskulatur

herrührt. Er hat keine spontanen Schmerzen. Der Patellarreflex ist beiderseits gesteigert. Während das Tastgefühl unverändert ist, empfindet der Patient Nadelstich wie einfache Berührung. Diese Verminderung der Schmerzempfindung existiert an den ganzen unteren Extremitäten; ihre obere Grenze ist vorn der Nabel, hinten die Glutäalgegend. Es besteht Retentio alvi et urinae. Pupillen reagieren gut, die linke ist etwas enger als die rechte.

An der rechten Lungenspitze eine leichte Dämpfung mit rauhem Atemgeräusch.

Der Zustand blieb sich gleich, und da keine Indikation für einen chirurgischen Eingriff bestand, wurde der Patient in die medizinische Klinik des Herrn Prof. Bard übergeführt, wo am 24. Januar 1903 folgender Status aufgenommen wurde: Kein Husten, kein Auswurf. An der rechten Lungenspitze eine leichte Dämpfung mit rauhem Atmungsgeräusch, kein Rasseln. Abdomen leicht aufgetrieben. Bauchdecken weich. Koprostase. Der Harn hat eine alkalische Reaktion, er enthält Eiweißspuren, aber keine abnormen Farbstoffe.

Nervensystem. Dem Patienten ist es absolut unmöglich, zu laufen. Die Beine sind in leichter Beugestellung sowohl im Knie als in der Hüfte. Alle willkürlichen Bewegungen der unteren Extremitäten sind aufgehoben. Passive Bewegungen kann man mit Leichtigkeit an ihnen ausführen. Die Patellarreflexe sind beiderseits gesteigert, während die Plantarreflexe herabgesetzt sind. Fußklonus deutlich auf beiden Seiten Der Babinskische Zehenreflex ist beiderseits vorhanden, rechts etwas stärker als links. Berührungs- und Schmerzempfindung ist am Abdomen und an den unteren Extremitäten vollständig aufgehoben. Am Thorax ist keine Sensibilitätsstörung vorhanden. An den oberen Extremitäten existiert leichtes Ameisenlaufen. — Leichter Nystagmus. Pupillenreaktion etwas langsam, die linke Pupille ist etwas enger als die rechte.

Am 31. Januar ist die am Eintrittstag in die medizinische Klinik normale Temperatur auf 39,1° gestiegen.

Am 1. Februar werden die ersten Anfänge eines Sakraldruckgeschwürs bemerkt.

Am 12. Februar ist letzteres tiefer, größer und eitrig geworden. Am gleichen Tag zeigt sich ein zweites auf der Höhe des Gibbus.

Am 20. Februar. Der Patient hat einen rötlichen Auswurf. Er hustet.

Am 25. Februar. Der Kranke ist bewußtlos.

Am 24. Februar. 1 Uhr 45 Min. morgens Exitus letalis.

Am 5. Februar war das Gewicht des Patienten 54,9 kg, am 6. Februar ist es auf 48,5 kg gesunken.

B. Sektionsprotokoll. Männliche, kleine, magere Leiche mit auf die unteren Extremitäten beschränkter Leichenstarre. Wenige Livores. In der Mitte der Rückenwirbelsäule eine nach hinten gerichtete Verkrümmung derselben mit kleiner Borke auf dem Gipfel des Gibbus. Am Sacrum besteht ein Hautdefekt mit schmierigem Grunde. Mit Borken bedeckte Hautdefekte befinden sich an der fünften Zehe auf der Höhe des linken fünften Fußwurzelknochens sowie auch an beiden Füßen.

Das Zwerchfell reicht links bis zum Unterrand der dritten, rechts der vierten Rippe. Die Gallenblase ist mit dem rechten Winkel des Colons

verwachsen. Die linke Thoraxhälfte ist etwas stärker vorgewölbt als die rechte. Die Lungen sind gut retrahiert.

Das Herz hat eine mittlere Größe. Das Foramen ovale offen. Herzklappen ohne Veränderungen. Muskulatur etwas schwach entwickelt. — Die linke Lunge ist klein. Ihre Pleura ist glatt bis auf kleine Stellen der Hinterfläche, wo geringe Fibrinauflagerungen vorhanden sind. Die Schnittfläche zeigt leichte Anämie an der Lungenspitze, Hyperämie der übrigen Lunge und kleine, zerstreute, im Anfangsstadium befindliche bronchopneumonische Herde. — Die rechte Lunge verhält sich wie die linke; sie bietet nur einige subpleurale Ekchymosen. Bronchien, Aorta thoracica, Zunge, Oesophagus zeigen nichts Besonderes. Bronchialdrüsen anthrakotisch.

Gerade unterhalb des Larynx, der normal erscheint, hat das Lumen der Trachea die Gestalt einer von vorn nach hinten gerichteten Spalte angenommen; diese Lumenverengerung der Trachea besteht auf einer Länge von ungefähr 3 cm.

Thyreoidea. Beide Lappen etwas groß. Der linke etwas mehr wie der rechte; die Höhe des linken mißt 6 cm, die des rechten 5 cm. Der untere Pol des rechten ragte noch gerade in die entsprechende Hälfte der oberen Thoraxapertur herein. Die Kapsel ist überall erhalten. Das Organ ist mit keinem der Nachbarorgane verwachsen. Die Schnittfläche ist hell bräunlich gelblich. Zahlreiche Kolloidklumpen sind mit dem bloßen Auge sichtbar. Der Durchmesser der größten Klumpen mißt etwa 2—3 mm.

Milz. Nichts Besonderes. — Die Ureteren sind beiderseits etwas vergrößert, ungefähr fingerdick; ihre Wand ist hyperämisch. Beide Nieren sind groß. Die Kapsel läßt sich leicht abziehn. Auf der Oberfläche sind zahlreiche, unregelmäßig zerstreute kleine weißliche Flecken vorhanden. Auf der Schnittfläche bemerkt man, daß das Nierenbecken erweitert ist. Aus ihm entleert sich eine eitrige Flüssigkeit. Die Mucosa des Nierenbeckens ist stellenweise rot, violett, stellenweise weiß. Die Papillen der Nierensubstanz sind etwas abgeplattet. Im Nierenparenchym mehrere weißliche Herde, welche teilweise denjenigen der Oberfläche entsprechen.

Die Hinterwand des Duodenums ist der Sitz einer Ausbuchtung, in die man den Kleinfingerballen einführen kann. Der Grund dieser Vertiefung, deren Wände glatt sind, wird durch strahliges Bindegewebe gebildet. — Die Mucosa des Magens ist blaß, leicht höckerig. An der kleinen Curvatur findet sich ein runder, ungefähr 1 cm breiter, wie mit dem Locheisen ausgeschnittener Schleimhautdefekt. — Im Dünn- und Dickdarm nichts Besonderes. — Die Wände der Harnblase verhalten sich wie die des Nierenbeckens. Ihr Inhalt ist eitrig.

Nach Herausnahme der Brustorgane kommt die obenerwähnte Verkrümmung der Wirbelsäule zum Vorschein. Neben dieser Verkrümmung finden sich auf beiden Seiten flache, von der unveränderten Pleura bedeckte Hervortreibungen. — Diese seitlichen Vorwölbungen entsprechen den sechsten, siebenten und achten Brustwirbelkörpern, mit denen sie verwachsen sind. Nach Umdrehung der Leiche wird, wie gewöhnlich, ein Hautschnitt der Mittellinie entlang geführt, wobei man in der Höhe des schon obenerwähnten kleinen, mit einer Borke bedeckten Hautdefektes in eine Gewebsmasse gelangt, welche das Aussehen und die Konsistenz der Milz im Anfangsstadium

der akuten Schwellung hat. Sie ist dunkelrot, weich, und es läßt sich aus ihr eine stark blutig gefärbte Flüssigkeit herauspressen. Die Dornfortsätze des siebenten und achten Wirbels sind fast vollständig zerstört. An ihrer Stelle sind nur kleinere, härtere, unregelmäßige Körner vorhanden, welche Knochenresten entsprechen. Nach der Rückenmuskulatur hin besitzt die genannte weiche Masse keine scharfe Grenze. Bei der Herausnahme der Dura mater spinalis mitsamt dem Rückenmark kommen kleine Gewebsfetzen mit, die die gleichen Charaktere wie die obenbeschriebene Masse haben. Sie stammen aus dem Körper der sechsten, siebenten und achten Dorsalwirbel. Die Innenfläche der Dura mater ist glatt, die ihr anhaftende Masse durchsetzt sie nicht.

Die Brustwirbelsäule wird herausgenommen und der Länge nach aufgesägt. Auf der Schnittfläche bemerkt man, daß der VII. Brustwirbel vollständig zerstört ist. An seiner Stelle findet sich ein in Form eines Keiles sich darbietendes, nicht festes, gelbliches, braunes Gewebe. Es setzt sich dem Rückenmarkskanal entlang nach oben bis zum V. Dorsalwirbel, nach unten bis zum VIII. Wirbel hin fort. Der größere untere Teil des VI. Wirbels ist von weißlicherer Farbe als die anderen. Die Spongiosa hat das gleiche Aussehen wie an den anderen Wirbeln, sie ist aber etwas weicher. Die Kyphose bildet einen Winkel von 130°.

Das Rückenmark zeigt keine Eindrücke. In der Gegend der Spitze der Kyphose ist es weich, rötlich; die graue Substanz kann man jedoch kaum von der weißen unterscheiden.

c. Mikroskopische Untersuchung. Die erwähnten roten Gewebsmassen, welche sich an Stelle der Dornfortsätze der VII. und VIII. Wirbel vorfinden, bestehen aus netzförmig miteinander verbundenen Zellsträngen. In ihrem Querschnitt kann man 3—6 Zellen zählen. Diese sind nicht überall gleich, bald sind sie mehr polygonal, bald spindelförmig, gelegentlich scheinen sie auch rund zu sein. Die kurzovalen Kerne sind schön bläschenförmig. Das Zwischengewebe ist mäßig stark entwickelt und wenig zellreich. Der größere Teil des zwischen den Zellsträngen liegenden Raumes wird von Blutgefäßen eingenommen, welche dünnwandig sind und eine verhältnismäßig weite Lichtung haben. Von ihnen rührt wohl die rote Farbe des hinteren Teiles des Tumors her.

Der mikroskopische Befund des veränderten Teiles des VI. Brustwirbelkörpers ist demjenigen der roten Gewebsmasse sehr ähnlich. Es finden sich die gleichen Zellenformen vor, aber die Zellstränge bestehen aus nur wenigen Zellen. Die Blutgefäße sind kleiner. Die Knochenspongiosa ist erhalten, ihre Struktur ist etwas undeutlich geworden. Zeichen von Resorption fanden sich nirgends vor. Das elastische Knorpelgewebe der Zwischenwirbelscheiben ist stellenweise mit Zellen infiltriert, die die größte Ähnlichkeit mit denjenigen der Geschwulst haben, so daß ich geneigt bin, anzunehmen, daß die Geschwulst bis in dieses Gewebe hineingewuchert ist.

An der Stelle des VII. Brustwirbels ist keine Knochensubstanz mehr vorhanden; die Struktur dieses Teiles des Tumors ist eine ganz andere als diejenige der soeben beschriebenen Teile. Nur ganz wenige solide Zellstränge bemerkt man; der größere Teil des mikroskopischen Bildes wird von runden Gebilden eingenommen, deren Wand aus einem einschichtigen kurzzylindrischen oder kubischen Epithel besteht, in einem Durchschnitt werden etwa

10—15 Zellen im Maximum getroffen. Das Zentrum dieser Gebilde wird von einer homogenen Masse eingenommen. In ungefärbten Schnitten ist letztere ganz hell, vollständig durchsichtig; mit Eosin färbt sie sich rot, nach der Methode van Giesons (Hämatoxylin-Pikro-Fuchsin) färbt sie sich gelb. Die Peripherie gewisser Durchschnitte dieser homogenen Masse ist unregelmäßig zackig, wodurch zwischen ihr und dem Epithel vakuolenähnliche Figuren gebildet werden. Dieses wohl durch die Reagenzien verursachte eigentümliche Verhalten entspricht ganz demjenigen, welches man öfters am Kolloid der Schilddrüsenfollikel wahrnimmt. In dieser homogenen Substanz finden sich hier und da aufgequollene Zellen.

In der Nähe des Wirbelkanals kann man mehrere Gesichtsfelder (Leitz ocul I obj. III) nacheinander untersuchen, ohne einen einzigen soliden Zellstrang zu finden. Hier sind die Hohlräume etwas größer als die oben beschriebenen. Durch Konfluenz mehrerer Hohlräume entstehen kleinere Cysten von unregelmäßiger Gestalt, an deren Peripherie man noch die Reste der verschwommenen Scheidewände sieht.

Es ist mir aufgefallen, daß diese Hohlräume nie in solide Zellstränge übergehen, an Serienschnitten nach der Methode Langhans' konnte ich mich überzeugen, daß sie allseitig durch Epithel ausgekleidet sind und daß sie eine fast regelmäßige Kugelgestalt haben, was ich übrigens vor Anfertigung von Serienschnitten vorausgesehen hatte, da ihr Durchschnitt rund oder ganz wenig kurz oval ist. Damit wäre wohl erwiesen, daß die vorliegenden Hohlräume Follikel darstellen. Den Bau dieses Teiles des Tumors könnte man mit nichts Besserem vergleichen, als mit demjenigen der Schilddrüse eines Erwachsenen.

Eine Substanz, welche wie die vorige hell ist, und welche die gleichen Farbstoffe wie sie annimmt, füllt noch einen unregelmäßigen, durch platte Zellen begrenzten Raum, den ich für ein Lymphgefäß halte. Die in diesem Lymphgefäß enthaltene Substanz zeigt aber nicht die oben erwähnten vakuolenähnlichen Retraktionserscheinungen.

Die Ähnlichkeit des mikroskopischen Bildes gewisser Teile des Wirbelsäulentumors mit der Thyreoidea ist so groß, daß ein genetischer Zusammenhang zwischen ihm und der Schilddrüse angenommen werden muß.

Dieser Zusammenhang könnte verschiedener Art sein. Es könnte sich um eine Geschwulst handeln, welche aus einer kongenital versprengten Thyreoideaanlage hervorgegangen war, oder um eine solche, welche aus einer embolisierten Thyreoideazelle sich entwickelt hatte. Obgleich Thyreoideae accessoriae von Radestock[1]) bis an die Teilungsstelle der Trachea beschrieben worden sind (also gerade bis zur Höhe des Wirbelsäulentumors), so konnte ich nicht gut annehmen, daß der vorliegende Tumor aus einer solchen versprengten Schilddrüse hervorgegangen war, da nach Madelung[2]) solche nicht hinter dem

1) Radestock, Ein Fall von Struma intratrachealis. Zieglers Beitr. 3. Bd.

2) Madelung, Anatomisches und Chirurgisches über die Glandula thyreoidea accessoria. Langenbecks Archiv f. klin. Chirurgie. 24. Bd. 1879.

Oesophagus beschrieben worden sind. Es blieb mir somit nichts anderes übrig, als die zweite Erklärung anzunehmen, nämlich daß die Geschwulst, die ich bei der Sektion in der Wirbelsäule gefunden hatte, aus embolisierten Thyreoideazellen hervorgegangen war.

Da ich bei der Sektion in der Schilddrüse keinen Tumor entdeckt hatte, so fragte ich mich, ob Cohnheim[1]) nicht Recht hatte, als er annahm, daß ein einfacher Gallertkropf zu Metastasen führen kann. Bevor ich aber eine solche Erklärung für meinen Fall annehmen wollte, mußte ich mit Hilfe des Mikroskopes entscheiden, ob die Schilddrüse wirklich kein Karzinom enthalte. In den verschiedensten Teilen der Thyreoidea, die ich der mikroskopischen Untersuchung unterzog, gewahrte ich aber immer das typische Bild der Struma parenchymatosa colloides, wie ich sie schon makroskopisch erkannt hatte. Nach vielem Suchen entdeckte ich endlich in einem neuen durch den unteren Pol des linken Lappens der Schilddrüse geführten Schnitt einen kleinen runden Herd von weißer Farbe von 4—5 mm Durchmesser. Die mikroskopische Untersuchung des letzteren zeigte aber, daß diese Stelle karzinomatös war. Hier sind keine Follikel mehr vorhanden, sondern eng bei einander liegende *solide* Zellstränge, die netzförmig miteinander verbunden sind. Sie bestehen aus kleinen ovalen rundlichen Zellen mit meist ovalen schön bläschenförmigen Kernen, in einem Querschnitt sind 2—4 Zellen zu sehen. Diese Zellstränge haben das gleiche Aussehen wie diejenigen der Wirbelsäulengeschwulst. Nur ist das Zwischengewebe nicht so gefäßreich. Das umliegende Schilddrüsengewebe ist nicht vollständig normal, es enthält sehr viele solide Zellstränge, die Bläschen sind kleiner und enthalten weniger Kolloid. Die Grenze zwischen der Geschwulst und dem um sie liegenden Schilddrüsengewebe ist nicht scharf.

Der Ursprung des Wirbelsäulentumors war nun klar, derselbe ist die Metastase eines ganz kleinen Karzinoms der Schilddrüse, und zwar eine Solitärmetastase, die bedeutend größer ist als die Primärgeschwulst.

Die mikroskopische Untersuchung des Rückenmarkes ergab aufgequollene Achsenzylinder, verödete und dilatierte Markscheiden. Auf der Höhe des Buckels sind die Vorderhornganglienzellen im Stadium der Chromatolyse.

Die anatomische Diagnose des Falles ist also: Carcinoma in einer Struma thyreoideae colloides mit Solitärmetastase

1) Cohnheim, Virchows Archiv. 68. Bd.

in der Brustwirbelsäule mit nachfolgender Kyphose und Kompressionsmyelitis. Im Anschluß an letztere Cystitis, Pyelonephritis purulenta. Hypostatische Pneumonie. Ulcus pepticum ventriculi. Traktionsdivertikel des Duodenums.

Um der nachfolgenden Besprechung der Literatur eine klare Grundlage zu geben, schicke ich voraus, was ich unter Karzinom und unter Kropf verstehe.

Das Karzinom kann man, glaube ich, nicht besser definieren als eine epitheliale Geschwulst, deren charakteristischer Bestandteil, die Epithelzellen, in Lymph- und Blutgefäße hereinwachsen.

Das einzig Entscheidende bei der mikroskopischen Diagnose des Karzinoms ist der Nachweis, daß die Epithelien in Gefäßen enthalten sind. Der atypische Bau einer epithelialen Wucherung genügt nicht zur Annahme, daß ein Karzinom vorliegt. Denn sehr atypische epitheliale Wucherungen kommen in pathologischen Prozessen vor, die nicht einmal Geschwülste sind. Meiner Meinung nach kann man umgekehrt die Diagnose Karzinom nicht zurückweisen, wenn eine große morphologische Ähnlichkeit zwischen der Geschwulst und dem Organe, aus welchem sie stammt, vorhanden ist. Sonst müßte man, um konsequent zu sein, annehmen, daß die in einer Lymphdrüse gelegene Kankroidperle nicht zu einem Karzinom gehöre, weil die Epithelien, aus denen sie zusammengesetzt ist, all die Umwandlungen durchmachen, denen sie in der normalen Epidermis ausgesetzt sind.

Als Kropf bezeichnet man seit längerer Zeit alle Vergrößerungen der Schilddrüse. Das anatomisch-pathologische Studium dieses Organs lehrte, daß es sich dabei um sehr verschiedene Prozesse handeln kann. Im Anschluß an v. Eiselsberg [1]) werde ich als Kropf (Struma) nur die endemische und sporadische Vergrößerung der Schilddrüse und die sich daran anschließenden sekundären Erscheinungen verstehen (Cystenbildung, Blutung usw.). Von ihr trenne ich strenge die eigentlichen Geschwülste der Thyreoidea.

Wenn es in der Klinik vielleicht zweckmäßig ist, einfach von Struma zu reden, da man am Krankenbette mit der Diagnose öfters nicht weiter kommt, als zu konstatieren, daß die Thyreoidea vergrößert ist, so sollte man dieses Wort in seiner ganz allgemeinen Bedeutung aus der Literatur verschwinden lassen, weil es zu ungenau ist. Ein großer Teil der Verwirrung, die in der Literatur über die Knochentumoren mit Schilddrüsenbau herrscht, rührt, glaube ich, davon her, daß man sich so daran gewöhnt hat, einfach von Struma zu reden,

1) v. Eiselsberg, Deutsche Chirurgie. Lief. 38.

ohne sich eine genaue Vorstellung des anatomischen Prozesses zu machen, der die Vergrößerung der Schilddrüse verursacht hat.

Obgleich der Fall Cohnheims[1]) durch Fr. v. Recklinghausen[2]) mit Recht als Karzinom gedeutet worden ist, und obgleich seitdem publizierte Fälle von Wölfler[3]) ebenfalls als Karzinome aufgefaßt worden sind, so sind seit den umfassenden Untersuchungen des letzteren Autors neue Arbeiten erschienen, welche die Deutung Cohnheims dennoch retten wollen (Steinhaus und Oderfeld[4]) und Gierke[5])).

Trotzdem der Fall Gierkes sehr genau untersucht worden ist, ist er doch nicht beweisend, da die mikroskopische Untersuchung nicht erschöpfend gewesen ist. Denn nach der von Gierke vorgenommenen Untersuchung ist es sicher, daß ein ganz kleiner Karzinomknoten, wie derjenige meines Falles, seiner Beobachtung hat entgehen können. Man wird erst mit Sicherheit behaupten dürfen, daß eine Schilddrüse wirklich kein Karzinom enthalte, nachdem man das ganze Organ in kontinuierlichen Schnittserien untersucht hat. Eine so strenge Forderung an die mikroskopische Untersuchung muß man stellen, wenn man eine so wichtige Lehre begründen will, daß die embolisierten Zellen eines nicht karzinomatösen Organes zur Bildung von gut- oder bösartigen Tumoren führen kann. Wenn eine gewöhnliche anatomische Untersuchung dazu nicht genügt, so ist es ganz selbstverständlich, daß die genaueste klinische Beobachtung dazu ebenfalls nicht hinreicht. Der Fall Steinhaus-Oderfeld ist besonders lehrreich in dieser Hinsicht. Ihre erste Mitteilung, daß die aus Schilddrüsengewebe bestehende Knochengeschwulst aus einer normalen Thyreoidea stamme, mußten diese Autoren nachträglich dahin ändern, daß sie aus einem bei der Sektion gefundenen, bei der klinischen Untersuchung nicht wahrnehmbaren Adenomknoten der Thyreoidea abzuleiten wäre. Wenn ich ihrer ersten Mitteilung entgegensetzen konnte, daß sie die Thyreoidea nicht als normal erklären durften, da sie sie nicht gesehen hatten, so kann ich ihrer zweiten Mitteilung entgegensetzen, daß sie die Tyreoidea und speziell den Geschwulstknoten nicht genügend untersucht haben, um annehmen zu dürfen, daß die Schilddrüse und besonders der Geschwulstknoten keine einzige karzinomatöse Stelle enthalten habe.

---

1) Cohnheim, Virchows Archiv. 68. Bd

2) v. Recklinghausen, Virchows Archiv. 70. Bd.

3) Wölfler, Über die Entwicklung und den Bau des Kropfes.

4) Steinhaus und Oderfeld, Zentralbl. f. allgem. Path. u. Therap. Bd. 15 u. 16.

5) Gierke, Virchows Archiv. 170. Bd.

Ihr Fall ist ein frappantes Beispiel dafür, daß Schilddrüsenläsionen geringer Ausdehnung der klinischen Untersuchung entgehen können. Wenn es klinisch so schwierig ist, festzustellen, ob eine bestimmte Schilddrüse überhaupt eine Veränderung aufweist, so wird es doppelt schwierig sein, zu entscheiden, ob eine konstatierte Volumsvergrößerung der Schilddrüse auf eine Struma (im oben angedeuteten Sinne) oder auf ein Karzinom zurückzuführen sei und besonders, weil das Carcinoma thyreoideae selten mit den Nachbarorganen verwächst.

Hierbei will ich aber darauf aufmerksam machen, daß es ebenfalls keine leichte Aufgabe ist, mit Hilfe des Mikroskopes zu entscheiden, ob eine bestimmte Läsion ein Karzinom, ein Adenom oder eine Struma ist. Dieses rührt davon her, daß ein paar der Kriterien, mit denen man sich aushilft, wenn man nicht direkt nachweisen kann, daß die Epithelien in Gefäße hereingewuchert sind, bei der Thyreoidea im Stich lassen. Bei der Mamma stellt man die Diagnose auf Karzinom, wenn die Zellschläuche von keiner Membrana propria umgeben sind, wenn solide Zellstränge in der Neubildung vorhanden sind. Diese beiden Merkmale, die bei der Mamma eine gewisse Bedeutung haben, sind in der Schilddrüse ohne Wert, weil sowohl die normale als auch die strumöse Schilddrüse solide Zellstränge enthalten und weil die Follikel von keiner Membrana propria umgeben sind.

Die moderneren Autoren (Jaeger[1]), Gierke (l. c.), welche annehmen, daß eine gewöhnliche Struma oder ein Schilddrüsenadenom zu Metastasen führen können, erklären nicht, wie die Schilddrüsenzellen in die Zirkulation kommen. Sie können in die Blutbahn kommen, nachdem sie dank ihrer Wucherungskraft die Gefäßwände durchbrochen haben; das heißt also gerade auf die gleiche Weise, wie die Zellen des Karzinoms es tun. Wenn die Metastasierung auf diese Art in den Fällen (Jaegers, Gierkes, Steinhaus-Oderfeld) geschehen ist, so ist es unnötig, darüber zu streiten, ob die Struma oder das Adenom metastasiert haben, oder ob man in solchen Fällen sagt, daß die Struma, daß das Adenom karzinomatös geworden sind. Es wäre aber auch denkbar, daß die Thyreoideazellen durch einen Gefäßriß in die Zirkulation gelangt wären, und daß sie am Orte ihrer Embolisierung nach einer Art Transplantation zu Geschwülsten gewachsen wären. Diese Annahme ist nach den anatomisch-pathologischen Erfahrungen Schmorls[2]) und nach den experimentellen

1) Jaeger, Über Strumametastasen. Beiträge z. klin. Chirurgie. 1897.
2) Schmorl, Zitiert nach Borst: Die Lehre von den Geschwülsten.

Untersuchungen Zahns[1]), die beide feststellten, daß embolisierte und implantierte Zellen nach kurzer oder nach längerer Zeit verschwinden, unannehmbar. Die hier oben mitgeteilte hypothetische Art der Entstehung von Knochentumoren mit Schilddrüsenbau können wir nicht ohne weiteres abweisen, da wir wissen, daß die abgelösten Zellen des Adenopapilloms des Ovariums, die in die Bauchhöhle gelangen, dort zu Tochtergeschwülsten heranwachsen können, ohne daß eine Metastasierung im gewöhnlichen Sinne stattgefunden hätte und daß Chorionepitheliome (Busse[2])) in großer Entfernung vom Uterus entstehen können, ohne daß die Gebärmutter irgend eine Spur einer Geschwulst aufweist. Die bis jetzt mitgeteilten Beobachtungen sind aber nicht derart, daß man zur Erklärung ihrer Entstehung einer solchen Hypothese bedarf.

Alle bis jetzt publizierten Fälle von Strumen und Schilddrüsenadenomen, die zu Metastasen geführt haben, fasse ich ganz einfach als Karzinome auf, dieses gilt ganz besonders für die Fälle, welche nur klinisch beobachtet wurden, und ganz besonders für diejenigen, bei denen direkt nachgewiesen wurde, daß Gefäße mit Neubildungsmassen ausgefüllt waren (z. B. im Falle Cohnheims).

Aus der Kasuistik der Knochentumoren mit Schilddrüsenbau, die von Jaeger hübsch zusammengestellt worden ist, aus den Fällen Gierkes, Steinhaus-Oderfelds und dem meinigen kann man für diese Art des Karzinoms der Thyreoidea folgende gemeinsame Merkmale und Eigentümlichkeiten finden: Die Schilddrüse beherbergt gelegentlich sehr kleine, langsam wachsende Karzinome. Diese können der klinischen Beobachtung entgehen (v. Eiselsberg[3])), der anatomischen Untersuchung (mein eigener Fall, bei dem das Karzinom bei der Sektion nicht gefunden wurde, obgleich die Schilddrüse genau untersucht worden war), der mikroskopischen Untersuchung (Hinterstoißer[4]), Wölfler[5])). Die Metastasen dieser Karzinome können ihrerseits sehr langsam wachsen. Bei diesen sich langsam entwickelnden Karzinomen hat der Primärtumor gelegentlich (so war es, scheint es, im Falle Cohnheims) einen der Schilddrüse ähnlichen

1) Fr. Wilh. Zahn, Über das Schicksal der im Organismus implantierten Gewebe. Virchows Archiv. 95. Bd. 1884.

2) Busse, Über Chorioepitheliome, die außerhalb der Placentarstelle entstanden sind. Virchows Archiv. 174. Bd. 1903.

3) v. Eiselsberg, Über Knochenmetastasen des Schilddrüsenkrebses. v. Langenbecks Archiv. 56. Bd. 1893.

4) Wölfler fand karzinomatöse Stellen in einem Falle, bei dessen Untersuchung Hinterstoißer nur Adenom konstatiert hatte.

5) Wölfler, Über den Bau und die Entwicklung des Kropfes. v. Langenbecks Archiv. 29. Bd.

Bau; es kommt aber ebenfalls öfters vor, daß die Metastasen des Schilddrüsenkarzinoms eine Struktur aufweisen, welche derjenigen der normalen Drüse so ähnlich sein kann, daß es außerordentlich schwer wird, die karzinomatöse Natur der Sekundärgeschwulst zu erkennen.

Diese eigentümlichen Eigenschaften gewisser Karzinome der Schilddrüse verschaffen ihnen eine Sonderstellung in der Geschwulstlehre. Es ist nie nach der Ursache dieses Verhaltens geforscht worden. Die feststehende Tatsache, daß epitheliale Geschwülste der Schilddrüse mit mehr oder weniger atypischem Bau und mit geringer Wachstumsenergie dennoch in die Gefäße hereinwachsen, hat ihren Grund vielleicht darin, daß die Schilddrüsenzellen einen geringeren Widerstand als diejenigen anderer Organe zu überwinden haben. Nach den anatomischen und physiologischen Verhältnissen dieses Organes muß es wirklich so sein. Erstens haben sie keine Membrana propria zu durchbrechen, da die Schilddrüsenfollikel einer solchen entbehren; zweitens sind die Gefäßwände der Thyreoidea durchlässiger, da sie das Sekretionsprodukt der Follikel das Kolloid durchlassen, da dieses als leicht erkennbare Masse in den Kapillaren gefunden wird (v. Eiselsberg[1]).

Die Karzinome der Schilddrüse unterscheiden sich von den Karzinomen anderer Organe auch dadurch, daß sie hauptsächlich auf dem Blutwege metastasieren. Die Verschleppung der epithelialen Zellen meines Falles kann nur auf dem Blutwege geschehen sein. Ein rückläufiger Transport auf dem Lymphwege ist nicht gut möglich, da ich keine karzinomatös infiltrierten Lymphdrüsen gefunden habe. Wenn eine retrograde Metastasierung auf dem Lymphwege in meinem Falle nicht wahrscheinlich, so ist sie ganz ausgeschlossen in Fällen, in denen die Metastase im Humerus (v. Eiselsberg[2]), im Femur (Goebel[3]) steckte. Da die Lunge meines Falles keine sekundären Knoten enthielt, so muß die Embolisierung auf eine der zwei folgenden Arten stattgefunden haben, nämlich entweder dadurch, daß die Geschwulstzellen die Lungenkapillaren unversehrt passiert haben, also daß es sich um eine Kapillarembolie handelt (Zahn[4]) oder dadurch, daß sie durch das offene Foramen ovale passierten, also daß eine paradoxe Embolie stattgehabt hat (Zahn[5]). In meinem

1) v. Eiselsberg, Deutsche Chirurgie. Lief. 38.

2) Über Knochenmetastasen usw. Langenbecks Archiv. 56. Bd.

3) Goebel, Deutsche Zeitschrift f. klin. Chirurgie. 47. Bd. 1898.

4) Fr. Wilh. Zahn, Über Geschwulstmetastasen durch Kapillarembolie. Virchows Archiv. 117. Bd. 1889.

5) Über paradoxe Embolie und ihre Bedeutung für die Geschwulstlehre. Virchows Archiv. 116. Bd. 1889.

Falle wie in demjenigen Gierkes (l. c.) war das Foramen ovale offen; es ist nicht möglich, zu sagen, wie der Embolus in Wirklichkeit gewandert ist.

Zur Bezeichnung dieser langsam wachsenden Karzinome der Schilddrüse sind verschiedene Namen gebraucht worden, womit auch eine verschiedenartige Auffassung der Läsion angedeutet wurde. Cohnheim (l. c.) nennt seinen Fall „einfacher Gallertkropf mit Metastasen"; diese Benennung ist unmöglich richtig, da eine zirkumskripte, auf epithelialer Wucherung beruhende Vergrößerung der Schilddrüse kein Kropf ist, sondern ein Tumor, und wenn die Zellen desselben in die Blutgefäße (Venen) hereingewachsen sind, so ist dieser ein Karzinom. Jäger (l. c.) deutet seinen Fall und eine Reihe ähnlicher Fälle als Struma benigna mit Metastasen, in denen kein Krebsgewebe enthalten war. Diesem Erklärungsversuch Jägers kann man entgegensetzen, daß er nicht das Recht hat, zu behaupten, daß die Schilddrüse einfach strumös (im oben von mir angedeuteten Sinne wenigstens) war, da er diese nicht zu Gesicht bekommen; eine karzinomatöse Geschwulst konnte sehr wohl in der Schilddrüse enthalten gewesen sein, ohne daß es klinisch möglich war, sie als solche zu erkennen. Ein ausgezeichneteres Beispiel dafür, daß ein Schilddrüsenkarzinom der klinischen Beobachtung entgehen muß, gibt es kaum, als den Fall, den ich am Anfang dieser Arbeit geschildert habe.

Wölfler (l. c.) braucht für die der normalen Schilddrüse ähnlich gebauten metastasierenden Tumoren das Wort Adenoma malignum; dieses Wort ist schon richtig, wenn man es für synonym mit Zylinderepithelkrebs hält.

v. Eiselsberg[1]) nennt solche Geschwülste Carcinoma adenomatosum; dieser letztere Name ist entschieden der beste, welchem wir bis jetzt begegnet sind.

Diesem möchte ich aber noch die Bezeichnung Borsts[2]) vorziehen, der für solche Geschwülste Carcinoma folliculare vorgeschlagen hat. Dieses scheint mir richtiger, weil solche Neubildungen nicht nur Drüsenschläuche enthalten, sondern allseits abgeschlossene Hohlräume, wie sie in der normalen Schilddrüse des Erwachsenen vorkommen und bei welchen man von Follikeln redet. Da in diesen Follikeln Kolloid produziert wird, so wäre es angezeigt, diese eigentümliche Varietät des Zylinderepithelkrebses als Carcinoma folliculare colloides zu bezeichnen.

---

1) Deutsche Chirurgie. Lief. 38.

2) Borst, Die Lehre von den Geschwülsten. S. 671.

Ich muß hier nebenbei erwähnen, daß Kolloid nicht nur in Karzinomen mit Follikeln, sondern daß es auch in Karzinomen der Schilddrüse mit soliden Zellsträngen gebildet wird.

In der mikroskopischen Beschreibung des Teiles des Wirbelsäulentumors, der so stark an die normale Schilddrüse erinnert, habe ich hervorgehoben, daß ein Lymphgefäß mit einer homogenen Masse ausgefüllt war, die eine große Ähnlichkeit mit dem in den Follikeln enthaltenen Kolloid hat. Die Deutung dieses Befundes ist nicht leicht. Man könnte versucht sein, dieses zu benützen, um die Theorie v. Eiselsbergs[1]), daß die Metastasen des Schilddrüsenkarzinoms eine sezernierende Tätigkeit entwickeln, welche dem Organismus zu gute kommt, eine anatomische Grundlage zu geben, indem man diese in einem Lymphgefäße enthaltene hyaline Substanz als aus dem Follikel Ausgeschiedenes erklären würde, wie es für die normale und die strumöse Schilddrüse angenommen wird. Eine solche Auffassung ist sogar für die normale Schilddrüse nicht immer richtig, wie v. Ebner[2]) es hervorhebt. Deshalb muß man in der Beurteilung eines solchen Befundes in einer Geschwulst doppelt vorsichtig sein. Es gelang mir nicht, mich zu überzeugen, ob dieses Lymphgefäß einen einfachen hyalinen Thrombus enthalte, oder ob es vielleicht wirklich sezerniertes Kolloid enthalte.

Eberth[3]) beschrieb einen Fall eines Karzinoms der Schilddrüse bei dem die Primärgeschwulst einen vom normalen Organe abweichenderen also atypischeren Bau als die Metastasen hatte. Aus dieser Tatsache zog er den Schluß, daß es sich in der Metastase um eine Umkehr zum Bessern handle.

Der Teil des Wirbelsäulentumors, der der normalen Schilddrüse sehr ähnlich ist, ist bedeutend größer als die Primärgeschwulst. Da er eine Metastase darstellt, so ist er in kürzerer Zeit gewachsen. Trotz seines typischeren Baues muß man annehmen, daß er bösartiger ist. Diese größere Malignität der histologisch scheinbar gutartigeren Metastase ergibt sich daraus, daß sie auf die sie umgebenden Gewebe größere destruktive Wirkungen ausgeübt hat, als die klein gebliebene Primärgeschwulst, die nur ihre nächste Umgebung leicht infiltriert hat. Der typischere Bau befindet sich gerade da, wo ein ganzer Brustwirbelkörper vollständig zerstört wurde.

Der typischere Bau war in meinem Falle nicht mit einer Wendung

1) Deutsche Chirurgie. Lief. 38.

2) v. Ebner in Köllikers Handbuch der Gewebelehre.

3) Eberth, Zur Kenntnis des Epithelioms der Schilddrüse. Virchows Archiv. 55. Bd. 1872.

zum Besseren, sondern mit einer Wendung zum Schlimmeren verbunden. Damit will ich aber gar nicht behauptet haben, daß die Ansicht Eberths durchaus falsch sei. Ich will hierdurch nur darauf aufmerksam machen, daß die Ansicht Eberths nicht auf alle Fälle anwendbar sei.

Dieses zeigt uns übrigens auch, daß der Grad der Atypie keinen Maßstab für denjenigen der Malignität abgibt, wie man es öfters macht.

Ich habe mir eine Tabelle der Metastasen der 13 Karzinome der Schilddrüse gemacht, welche im hiesigen Institute beobachtet worden sind. Ich kam zu ähnlichen Resultaten wie Limacher[1]), nur die Knochenmetastasen wurden etwas seltener konstatiert; dieser Unterschied hat seinen Grund vielleicht darin, daß die Knochen mit Rücksicht auf die Angehörigen seltener herausgenommen und durchgesägt werden, als man es anderswo machen kann.

Kaufmann[2]) fand, daß unter 16 Fällen von Karzinomen der Thyreoidea die Lymphdrüsen 14mal affiziert wurden, und daß unter diesen gleichen Fällen die Karzinommassen 7 mal so in die Venen hereingewachsen waren, daß man es mit dem bloßen Auge konstatieren konnte. Bei meinen 13 Fällen wurden die benachbarten Lymphdrüsen 4mal affiziert und die Venen 4 mal, also etwas seltener.

Solitärmetastasen des Schilddrüsenkarzinoms sind öfters mitgeteilt worden. Mehrere solche Fälle sind von klinischer Seite veröffentlicht worden (s. bei v. Eiselsberger[3]), Oderfeld-Steinhaus (l. c.), Honsell[4]); diese Fälle sind nicht ganz einwandsfrei, da der Körper der Patienten noch andere Tumoren gleicher Natur enthalten konnte, welche der klinischen Untersuchung ihrer Kleinheit wegen entgangen sein konnten. Solitärmetastasen oder wenige Metastasen sind ebenfalls durch die Sektion festgesetzt worden (Gierke, der hier mitgeteilte Fall). Bei allen diesen Fällen ist es aber immerhin möglich, daß andere Knochenmetastasen bei der Sektion übersehen worden sind. Mein Fall steht etwas vereinzelt da, da die anderen Fälle in ihrem Bau stark an die normale Drüse erinnerten, während sowohl der Primär- als auch der Sekundärtumor wenigstens

---

1) Limacher, Über Blutgefäßendotheliome mit einem Anhang über Knochenmetastasen bei Struma maligna. Virchows Archiv. 151. Bd. Suppl.

2) Kaufmann, Die Struma maligna und Carcinoma strumae. Deutsche Zeitschr. f. Chirurgie. 11. Bd. 1879.

3) v. Eiselsberg, Über Knochenmetastasen des Schilddrüsenkrebses. v. Langenbecks Archiv. 56. Bd. 1893.

4) Honsell, Über gutartige metastasierende Strumen. Beitr. z. klin. Chir. 24. Bd. 1899.

stellenweise des von mir beschriebenen Falles sehr atypisch waren. Ein kleinerer Teil der Metastase war allerdings der Schilddrüse ähnlich. Diese sämtlichen Solitärmetastasen waren Knochenmetastasen gewesen.

Die Metastase des Schilddrüsenkarzinoms in die Wirbelsäule ist nicht gerade häufig, sie wurde indessen schon öfters beobachtet, so von v. Graag[1]), Gierke (l. c.), Gussenbauer[2]) usw. Limacher notiert sie nur einmal bei 38 Fällen von Karzinomen, welche Metastasen gebildet hatten. Neben dem hier näher beschriebenen Falle wurde die Metastasierung des Carcinoma thyreoideae in die Wirbelsäule noch einmal beobachtet. Also 2 mal unter 13 Fällen. Diese Metastase hatte in diesen 2 und vielen anderen Fällen eine hohe klinische Bedeutung dadurch erlangt, daß sie eine Kompression des Rückenmarkes verursachte, an deren Komplikationen der Patient starb. So war es in den zwei hier beobachteten Fällen.

Die Thyreoidea meines Falles bot zwei Läsionen dar: nämlich eine Struma und ein Karzinom. Das Nebeneinandersein eines Karzinoms und einer Struma in derselben Schilddrüse konnte ich in 3 Fällen von Karzinomen feststellen, welche ich hier beobachten konnte. Das gleiche konnte ich bei drei Sarkomen nachweisen. Es gelang mir, die Struma neben dem Karzinom in 2 Fällen zu konstatieren, wo es anamnestisch nicht möglich gewesen war, festzustellen, daß eine Struma der Tumorentwicklung vorausgegangen war. Kaufmann hat schon vor langer Zeit darauf aufmerksam gemacht, daß in allen seinen Fällen eine Struma der Karzinomentwicklung vorausgegangen war. Infolgedessen ist man berechtigt zu sagen, daß, wenn nicht alle Fälle, so doch ihre Mehrzahl auf grund einer Struma entstanden sind.

Damit hängt es auch wohl zusammen, daß maligne Geschwülste der Thyreoidea, wie allgemein angenommen wird, in kropfreicher Gegend häufiger als in kropfarmer Gegend seien.

Zur Begründung dieser Lehre habe ich keinen statistischen Nachweis gefunden. Darum habe ich in der weiter unten mitgeteilten Tabelle die Daten, welche Limacher aus den Sektionsprotokollen des Berner pathologischen Institutes und diejenigen, welche ich aus denen des Genfer Institutes zusammengestellt habe, nebeneinandergestellt. Es ist schade, daß ich nicht zugleich die Zahl der Kröpfe nebeneinander geben kann. Zuverlässige Zahlen über die Häufigkeit des Kropfes kann ich nicht einmal für das hiesige Material mitteilen, weil die Schilddrüse leider nicht immer untersucht wurde.

1) V. Graag, Über Strumen mit Knochenmetastasen. Mitteil. a. d. Grenzgebieten der Med. u. Chir.

2) Zitiert bei Gierke.

		Bern		Genf	
Sektionen		7461		7356	
der Schilddrüse	Karzinome	38	5,1 ‰	13	1,7 ‰
	Sarkome	44	5,9 „	12	1,6 „
maligne Geschwülste		82	11 „	25	3,3 „

Also sind die malignen Geschwülste der Thyreoidea hier in Genf 3 mal seltener als in Bern, wo die Kröpfe häufiger sind. Es mag sein, daß ein paar kleinere Karzinome der Schilddrüse der anatomischen Beobachtung entgangen sind, da die Schilddrüse hier aus äußeren Rücksichten, gelegentlich nicht untersucht wurde. Mitgezählt sind aber mehrere Fälle, welche kurz vor dem Tode aus Savoyen in die hiesige chirurgische Klinik geschickt wurden, während aus Savoyen, einer stark kröpfigen Gegend, nur wenige Fälle ins hiesige Spital aufgenommen werden.

Bei meiner Zusammenstellung fiel es mir auf, daß von den 13 Karzinomen 8 bei Frauen und nur 5 bei Männern gefunden wurden, und daß bei den Sarkomen das Verhältnis 7 : 5 war. Dieses seltenere Befallensein der Männer fiel mir um so mehr auf, als hier im pathologischen Institute mehr Männer als Frauen seziert werden (auf etwa 6 männliche Leichen kommen 4 weibliche Leichen zur Autopsie), infolgedessen wären die malignen Geschwülste der Thyreoidea etwa 2 mal häufiger bei der Frau als beim Manne. Dieser meiner Wahrnehmung kann ich aber keine allgemeine Gültigkeit zuschreiben, denn aus einer Zusammenstellung der von Kaufmann mitgeteilten Fälle konnte ich sehen, daß Männer häufiger als Frauen von malignen Geschwülsten der Thyreoidea befallen werden.

Nach A. Schiller[1]) werden Männer fast so häufig von malignen Tumoren der Schilddrüse wie Frauen betroffen.

Nach den von Limacher und A. Schiller angegebenen Zahlen wäre das Sarkom etwas häufiger als das Karzinom, nach denen Kaufmanns ist das Verhältnis gerade ein umgekehrtes. Meiner Zusammenstellung nach werden sie ungefähr gleich häufig sein, dieses wird wahrscheinlich der Wirklichkeit entsprechen.

Zum Schluß gebe ich noch eine Übersicht meiner Fälle und derjenigen Kaufmanns, indem ich sie nach dem Alter der Patienten zusammenstelle. Unter I[2]) sind die Fälle der ersten Publikation Kaufmanns zusammengestellt, unter II[3]) die der zweiten Publikation.

1) A. Schiller, Über Kropfoperationen an der Heidelberger Klinik in den Jahren 1888—1898. Beitr. z klin. Chirurgie. 24. Bd. 1899.

2) Kaufmann l. c.

3) Sechs weitere Fälle von Struma maligna. Deutsche Zeitschr. f. Chirurgie. 14. Bd. 1881.

Karzinom.

	Kaufmann I	II	Genf	Summa
21—30	2	—	—	2
31—40	6	—	1	7
41—50	7	1	1	9
51—60	2	4	4	10
61—70	2	1	6	9
71—80	1	—	—	1
81—	—	—	1	1
				39

Sarkom.

	Kaufmann	Wölfler[1])	Genf	Summa
11—20	—	—	2	2
21—30	—	1	—	1
31—40	—	1	1	2
41—50	1	—	2	3
51—60	4	2	5	11
61—70	2	1	2	5
				24

Diese Zusammenstellung bestätigt im allgemeinen die von Kaufmann hervorgehobene Tatsache, daß das Sarkom der Schilddrüse öfters im hohen Alter auftritt. Es zeigt aber, daß diese Geschwulstform der Thyreoidea ebenfalls im jugendlichen Alter auftritt, und daß das Sarkom der Thyreoidea wie das Sarkom überhaupt im früheren Alter als das Karzinom auftritt.

Die Ergebnisse dieser Arbeit kann ich folgendermaßen zusammenfassen:

Die Primärgeschwulst, aus der der Wirbelsäulentumor hervorgegangen ist, ist ein kleines Karzinom der Schilddrüse. Dieses ist ein polymorphzelliges, solides Karzinom. Es war gutartiger und wuchs langsamer als die Metastasen, deren mikroskopischer Bau nach allgemeiner Ansicht auf Gutartigkeit schließen ließ.

Es gibt keinen sicher verbürgten Fall von normaler, strumöser, adenomatöser Schilddrüse, die zu Metastasen geführt hätte.

Das Karzinom der Schilddrüse ist gelegentlich so klein, daß es sowohl der klinischen als auch der anatomischen (makroskopischen und mikroskopischen) Untersuchung entgehen kann.

Der mikroskopische Bau des Primärknotens und dessen Metastasen erinnert öfters sehr stark an den der normalen Schilddrüse des Erwachsenen. Diese Fälle, bei denen Kolloid enthaltende Follikel vorhanden sind, kann man als Carcinoma thyroideae folliculare colloides bezeichnen.

Die malignen Geschwülste der Thyreoidea (Karzinom und Sarkom) entwickeln sich meistens in einer strumös veränderten Thyreoidea, was man nach Kaufmann anamnestisch festsetzen kann, was man meiner Meinung nach anatomisch ebenfalls nachweisen kann. Darum hat die Benennung Struma carcinomatosa und sarcomatosa eine wirkliche Berechtigung, weil für gewöhnlich nicht die normale, sondern die strumöse Thyreoidea ein Karzinom oder ein Sarkom enthält.

Hier in Genf sind die malignen Geschwülste der Thyreoidea seltener als in Bern, mit den Kröpfen verhält es sich gleich.

VI.

Aus der chirurgischen Universitätsklinik in Bern. (Direktor Herr Prof. Dr. Theodor Kocher.)

Eine experimentelle Arbeit über die Ätiologie der Perityphlitis.

Von

Dr. **M. Mori**, Japan.

(Mit 1 Abbildung im Text und Tafel I.)

Obschon die Erkrankungen in der Gegend des Coecum bereits den alten Ärzten bekannt waren, ist doch die wichtige Erkenntnis der Perityphlitis als eines besonderen Krankheitsbildes eine Errungenschaft des 19. Jahrhunderts. Besonders in seinem letzten Dezennium wurden die Krankheiten des Appendix von verschiedenen Forschern eifrig studiert. Immerhin ist die Ätiologie derselben noch nicht einwandfrei abgeklärt, und man hat immer noch nicht das Interesse verloren, bei Tieren Versuche darüber anzustellen. Hier will ich nicht auf die Literatur der bei Menschen beobachteten Formen der Appendicitis eingehen, sondern begnüge mich mit derjenigen der diesbezüglichen experimentellen Arbeiten.

Roux[1]) gelang es, bei Schweinen künstliche Appendices durch Plastik vom Coecum zu machen und in dieselben nach Heilung Fremdkörper einzuführen, ohne daß dadurch Veränderungen eintraten; nur einmal sah er Perforation und Kommunikation mit dem Dünndarm.

Roger und Josué[2]) erzeugten durch Abschnürung des Appendix mit oder ohne Injektion von Colikultur in den Wurmfortsatz ein Krankheitsbild, welches an die gangränöse Appendicitis erinnert. Die beiden Autoren fassen die Appendicitis als eine „Lésion toxi-infectieuse" auf.

Beausenat[3]) studierte in einer Reihe schön angeordneter Experi-

1) Roux, Congrès franç. de chir. Lyon 1894.

2) Roger u. Josué, Revue de méd. 1896. No. 6.

3) Beaussenat, Rev. de gyn. et de chir. abdom. 1897. 2.

mente die verschiedenen Bedingungen, unter denen sich beim Tier Appendicitis hervorbringen läßt. Er teilt seine Versuche in zehn Gruppen ein und erzeugt in seiner fünften Gruppe die Infektion durch intravenöse Injektion von Colikultur nur bei gleichzeitigem Trauma des Wurmfortsatzes eine Ulceration in diesem. Er zieht aus seinen Versuchen folgende Schlüsse: Die Perityphlitis ist immer oder fast immer die Folge einer Infektion, die zwar ausnahmsweise auf dem Wege der Blut- und Lymphbahn erfolgen kann, gewöhnlich aber vom Darmlumen aus stattfindet. Meist ist Bacterium coli die Ursache der Erkrankung. Damit die Bakterien pathogen werden können, muß die normale Lebensfähigkeit der Schleimhaut gestört oder die den Schutz bewirkende phagocytäre Tätigkeit derselben aufgehoben sein.

de Klecki[1]) betont die Infektion als ätiologisches Moment noch mehr.

Mühsam[2]) machte eine Reihe von Versuchen an Kaninchen, wobei er hauptsächlich Zirkulationsstörungen hervorrief und faßt die Ergebnisse derselben in den Satz zusammen: bei Kaninchen sei es ihm gelungen, nur Appendicitis gangraenosa zu erzeugen. In den Versuchen, bei denen die Herbeiführung der Wurmfortsatzgangrän gelang, handelte es sich immer um totale oder partielle Unterbindung der zuführenden Gefäße, wodurch der Processus bald ganz, bald nur teilweise nekrotisch wurde. Es hat sich vor allem aber erwiesen, daß bei Kaninchen durch die Gangrän des Wurmfortsatzes keine entzündlichen Prozesse in den benachbarten Teilen desselben verursacht werden, daß die Prozesse vorwiegend lokaler Natur waren.

S. M. Lipawski[3]) machte folgende experimentelle Arbeit, — 22 Versuche mit Einführung von Streptococcus- und Bact. Coli-Kulturen in die Art. appendicularis und in die Wurmfortsatzhöhle. Dabei hat er immer die Unterbindung oder Abquetschung der Wand, oder chemische Reizung derselben vorgenommen. Es hat sich in einigen Versuchen gezeigt, daß die Injektion von abgeschwächter Kultur des Streptococcus in die Arteria keine sichtbaren Veränderungen hervorrief.

A. L. Polenow[4]) machte 15 Experimente an Kaninchen, von denen zehn genau beschrieben und schematisch abgebildet sind. Der Wurmfortsatz wurde total unterbunden oder verengt, geknickt, 180° um seine Achse gedreht, endlich wurden die Blutgefäße des Wurmfortsatzes unterbunden. Er will experimentell die verschiedensten am Menschen beschriebenen Appendicitisformen beobachtet haben.

J. Nikolaysen[5]) rief in seiner ersten Versuchsreihe eine lokale Disposition im Wurmfortsatz durch subkutane Einspritzung von Toxin des Bacterium coli hervor, nachdem er sich davon überzeugt hatte, daß nach einer solchen Einspritzung Schwellung der Schleimhaut in dem Appendix erfolgte. Zwei der Tiere boten die für die Streptococcuswirkung charakteristische Veränderung dar. In seiner zweiten Versuchsreihe wurden die

---

1) de Klecki, Contribution à la pathogénie de l'appendicite. Annales de l'Institut Pasteur. 1899. p. 480.

2) Mühsam, Deutsche Zeitschr. f. Chirurgie. 55. Bd. 1. u. 2. Heft. 1900.

3) S. M. Lipawski, Dissert. St. Petersburg 1901.

4) A. L. Polenow, Russki, chir. Archiv. 1902. Nr. 3.

5) J. Nikolaysen, Nord. med. Artik. Bd. XXXIV. III. F.

Tiere zunächst mit Strepptococcuskultur und vier Tage später mit 20 ccm einer zwei Tage alten Bouillonkultur von Bacterium coli gefüttert. Hier zeigten die pathologischen Veränderungen einen anderen Charakter.

Meine Experimente wurden nur bei Kaninchen gemacht, trotzdem wir wissen, daß die Blutversorgung des Appendix beim Kaninchen im Vergleich zu derjenigen des Menschen eine sehr gute ist und sich infolgedessen Kaninchen nicht gerade zu Experimenten eignen. Ich habe aber gefunden, daß spontane Appendicitis bei Kaninchen vorkommt, worüber kürzlich eine Mitteilung in „Grenzgebieten zwischen Medizin und Chirurgie" erschienen ist.

Schon längst ist man der Ansicht, daß sich eine Appendicitis bei Menschen an Eiterungen und Entzündungen anderer Körperteile anschließen kann; so sieht man bei Individuen, die an klinisch schwer verlaufender Streptokokken-Angina gelitten haben, Entzündungen des Wurmfortsatzes auftreten. Als bekanntes Beispiel wird Gambettas Krankheit genannt; er fiel einer Appendicitis zum Opfer, welche während der Heilung einer fistulösen Wunde an der Hand und am Vorderarm aufgetreten war. Im allgemeinen aber sind hämatogene Infectionen des Appendix nach den meisten Autoren selten.

Ich hatte nun in erster Linie die Absicht, das Vorkommen dieser hämatogenen Form experimentell nachzuweisen, und zwar ohne an Ort und Stelle irgend welche Schädigung des Wurmfortsatzes herbeizuführen. Zu dem Zweck wurde zunächst die Arteria appendicularis benutzt, um die infektiöse Masse in die Blutbahn zu bringen.

Bevor ich auf die Schilderung meiner Experimente komme, möchte ich mir erlauben, einige Worte über die Technik der Operation vorauszuschicken. Die Arteria appendicularis des Kaninchens ist immer sehr dünn, trotzdem der Appendix bei ihm sehr ausgesprochen ist. Sie blutet schon beim Einstechen der Spritznadel und noch viel mehr bei Herausnahme derselben. Um die Nachblutung stillen zu können, lege ich nach der Prozedur eine Peritonealnaht (Überzugsnaht) an, damit die Arterienwandung leicht angedrückt und eine weitere Blutung gehindert wird. Da aber diese Naht das Gefäßlumen nicht komprimiert, so geht die Blutzirkulation trotzdem ganz gut von statten. Die Spritznadel wird kurz vor dem Gebrauch mit physiologischer Kochsalzlösung gefüllt, um den Rücklauf des Blutes während des Stechens in die Arteria zu hindern, da sonst das rückströmende Blut ziemlich schnell gerinnen und dadurch das Einspritzen der bakterienhaltigen Flüssigkeit unmöglich machen würde.

Die von mir gebrauchte krumme Nadel war von feinster Nummer. Ich will hier ausdrücklich bemerken, daß die Injektion in die Arteria

appendicularis ungemein schwierig ist. Bei einem kleinen Kaninchen ist die Operation überhaupt unmöglich; selbst bei größeren gelingt sie nur sehr selten; ich möchte fast sagen, eine glatte Operation d. h. ein richtiges Eindringen in die Arteria ist so zu sagen als Zufall zu betrachten.

Ich habe bei ganz gelungenen Injektionen mehrmals beobachtet,

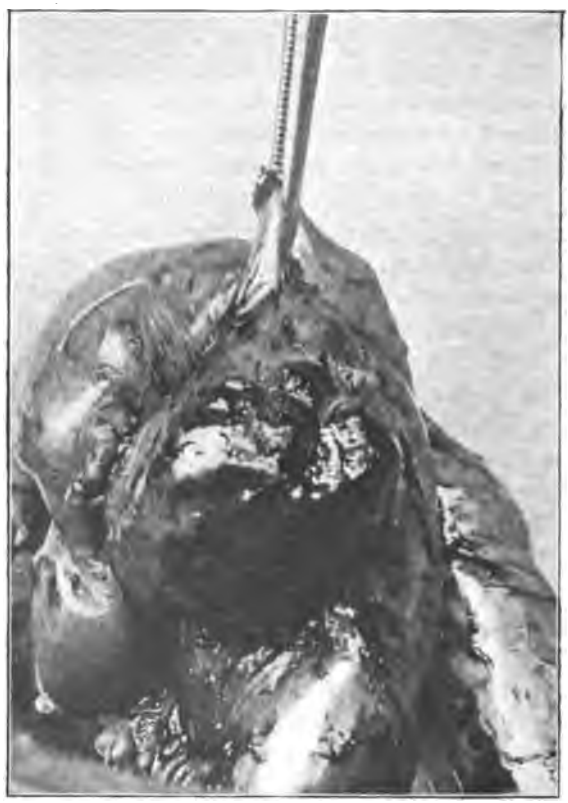

Tuberkulöse Entzündung des Sac. rot. von der Schleimhautseite gesehen.

daß während der Injektion das Injektionsmaterial von dem Blutstrom fortgeschwemmt wurde. Dabei fand auf eine relativ weite Distanz eine Vermischung von Blut und Injektionsmaterial nicht statt, so daß der Inhalt der Arteria durch die dünne Wand hindurch auf kurze Strecken abwechslungsweise rot und farblos erschien. Dieses Verhalten des Arterieninhaltes möchte ich als sicheres Kriterium dafür bezeichnen, daß die Injektion wirklich gelungen ist. Sehr oft bildete sich ein Hämatom an der Stelle der Einspritzung, wodurch das Re-

sultat illusorisch gemacht wurde. Am vorteilhaftesten wäre es, wenn man die Arteria appendicularis direkt nach ihrer Abzweigung von der Arteria ileocolica benutzen könnte. Um jedoch zu diesem Stamme gelangen zu können, muß man abpräparieren, wodurch leider eine nicht zu stillende Blutung der Arteria wie auch der Venen entsteht — eine Folge der leichten Zerreißbarkeit der Gefäßwandungen des Kaninchens — und von einer allfälligen beabsichtigten Operation wird keine Rede mehr sein können.

Die von mir verwendeten Materialien sind 1. Colibacterium [1]), 2. Streptokokkus, 3. Staphylococcus aureus, 4. Proteus, welchen ich bei einer spontanen Appendicitis eines Kaninchens gefunden habe, (diese vier in Bouillonkultur) 5. frischer verdünnter Eiter, dessen Herkommen und Bakteriengehalt genau bei jedem Versuch angegeben werden wird.

Die gesamte Zahl der Versuche belief sich auf 66. Ich werde aber hier nur diejenigen in Betracht ziehen, bei denen die Injektion gelungen ist, und die unsicheren und mißlungenen bei Seite lassen. Meine Operationen wurden unter den strengsten aseptischen Kautelen ausgeführt. Zunächst gehe ich auf die Beschreibung der ersten Versuchsreihe über.

Versuch 5. 16. Mai 1903. Einspritzung von Staphylococcus aureus 0,3 ccm in die Arteria appendicularis.

28. Mai wurde das Kaninchen getötet. Sektionsbefund: In der Peritonealhöhle findet sich keine Veränderung; unter der Serosa des Appendix ein weißer Herd; er ist reißkorngroß; der Eiter sehr zäh. Unweit der Appendixspitze sieht man zwei hämorrhagische Stellen; eine von 0,7 cm, die andere von nur 0,5 cm Durchmesser. An der Schleimhaut finden sich denjenigen der Serosaseite entsprechende, aber viel ausgedehntere Hämorrhagien. Die eine ist nach innen aufgebrochen und bildet einen geschwürähnlichen Schlitz.

Die bakteriologische Untersuchung ergibt folgendes: Aus dem obenerwähnten Eiterherd ließen sich Colibazillen und lange Bazillen, welche saprophytischer Natur sein dürften, züchten. Diese zutage getretenen Erscheinungen und der Umstand, daß eine histologische Untersuchung nicht möglich war, läßt uns im Zweifel darüber, ob hier das Experiment gelungen ist, oder ob wir es nur mit einer nicht beabsichtigten operativen Infektion zu tun hatten.

Versuch 11. 20. Oktober 1903. Einspritzung einiger Tropfen von Proteus in die Art. appendic.

6. November Kaninchen getötet. Sektionsbefund: Auf dem Appendix finden sich zwei kleine Abszesse, außerdem mehrere ziemlich zerstreut liegende hämorrhagische Stellen; auf den entsprechenden Stellen der Schleim-

1) Cf. M. Mori, Spontane Appendicitis bei einigen Tierspezies. 1903. 12. Bd. Heft 5. S. 640. Mitteilungen aus den Grenzgebieten zwischen der Medizin u. Chirurgie. S. 640. Vergl. auch in diesem Hefte Fig. 3.

hautseite zeigen sich ebenfalls Hämorrhagien, von denen jedoch nur etwa ein Drittel geschwürig zerfallen sind.

Aus den Appendixherden wie auch aus dem Appendixinhalt lassen sich nur Colibazillen züchten.

Eine histologische Untersuchung konnte aus dem gleichen Grunde wie oben nicht vorgenommen werden.

Versuch 16. 5. Januar 1904. Einspritzung einiger Tropfen Eiter aus einem Abszeß am Oberschenkel eines Menschen in die Art. appendic.

Bei dieser Injektion konnte ich das obenerwähnte Kriterium für das Gelingen der Injektion sehr deutlich wahrnehmen.

Am 18. Januar Relaparotomiert. Keine Veränderungen.

Versuch 18. 17. Januar 1904. Einspritzung von 0,3 ccm Eiter aus einer lokalen Phlegmone (Streptomykose) am Oberarm eines Mannes in Art. appendic. Auch bei dieser Injektion war die angeführte mangelhafte Vermischung des Arterieninhaltes zu konstatieren; keine Hämatombildung.

18. Januar ging das Tier ein. Sektionsbefund: Im ganzen Bereich des Appendix findet sich eine hochgradige Entzündung. Dieselbe zeichnet sich dadurch aus, daß der Appendix hämorrhagisch infiltriert, stark geschwollen und zum Teil schon gangränös geworden ist. An der Oberfläche des Appendix zeigen sich stellenweise Fibrinauflagerungen (siehe Fig. 1 auf Tafel I). Der dem Appendix nahe liegende Dünndarm, dessen Gefäße zum Teil auch mit denjenigen des Appendix gemeinschaftlich versorgt werden, ist ziemlich stark an der Entzündung beteiligt. Am Coecum, nahe beim Appendix, finden sich zwei große Hämorrhagien. Die Schleimhaut des Appendix ist im ganzen sehr gerötet. An einigen Stellen derselben sieht man weißlich-gelbe, nekrotisch aussehende Partien, die ziemlich umschrieben und von Hämorrhagien umgeben sind.

Die bakteriologische Untersuchung ergibt: Aus den entzündeten Herden und aus dem Appendixinhalt lassen sich Colibazillen und Streptokokken und aus dem Herzblut Streptokokken züchten.

Die histologische Untersuchung zeigt: Fehlende Kernfärbbarkeit usw.

Bei den Versuchen Nr. 5 und Nr. 14 kann ich nicht mit Sicherheit behaupten, ob die Injektion wirklich gut vor sich gegangen ist. Außerdem konnte ich keine histologischen Untersuchungen der bereits angegebenen Gründe wegen vornehmen. Es ist fraglich, ob es sich dort wirklich um eine artifizielle Appendicitis oder einen Zufall gehandelt hat. Dagegen liegt bei dem Versuch 18 kein Zweifel vor, ja ich kann sicher behaupten, daß hier eine artifizielle und zwar gangränöse Entzündung vorliegt.

Wie ich oben hervorhob, ist es bei dieser Methode sehr schwierig, das Arterienlumen richtig zu treffen; deshalb habe ich bei späteren Versuchen meine Methode modifiziert, indem ich die Arteria mesenterica superior benutzte und zwar aus zwei Gründen: Einerseits ist man dabei sicher, die Injektion richtig ausführen zu können, und andererseits läßt sich dabei beobachten, ob der Appendix mehr zu Entzündungen disponiert ist, als die anderen Darmabschnitte. Meine

Technik bei dieser Operation war folgende: Man macht zunächst einen Medianschnitt am Abdomen, der ganze Darm samt Mesenterium wird herausgenommen und nach unten geklappt, damit die Arteria mesenterica deutlich zu Tage trete. Bei diesem Verfahren braucht man keine Peritonealnaht anzulegen, da die Arteria genügend dick ist und eine Nachblutung selten erfolgt. Hier wie dort kam irgend welche Schädigung des Appendix nicht vor.

Versuch 20. 31. Oktober 1903. Einspritzung von 1,0 ccm Colibazillenkultur in Arteria mesenterica superior.

2. November. Das Tier ging ein. Sektionsbefund: An dem Appendix finden sich mehrere punktförmige Blutungen. Der Appendix ist sehr atrophisch. Am Coecum findet man stellenweise ganz zerstreut auch Blutungen unter der Serosa. Von einer allgemeinen Peritonitis ist keine Rede.

Versuch 21. 5. November 1903. Einspritzung von 0,5 ccm Streptokokken in Art. mesent. sup.

8. November. Kaninchen eingegangen. Sektionsbefund: Der Appendix hochgradig hämorrhagisch, der Sacculus rotundus[1]) ebenso. Der ganze Dünndarm nebst Sacc. rot. ist mit fibrinösen Massen bedeckt, seine Schlingen sind miteinander verklebt. An der Oberfläche der Leber findet sich auch Fibrinauflagerung. Zweifellos handelt es sich hier um eine Peritonitis. Meiner Ansicht nach ist die Entzündung der Darmwandung primär und die Peritonitis sekundär.

Versuch 22. 6. November 1903. Einspritzung von 0,5 ccm Staphylococcus aureus in Art. mesent. sup.

9. November. Kaninchen eingegangen. Sektionsbefund: In der Peritonealhöhle findet sich keine nennenswerte Veränderung. Der Appendix ist ganz unbedeutend injiziert.

Versuch 23. 12. November 1903. Einspritzung einiger Tropfen Proteus in Art. mesent. sup.

21. November. Relaparotomiert. Keine Veränderungen.

Versuch 24. 13. November 1904. Einspritzung einiger Tropfen von Proteus in Art. mesent. sup.

23. November. Tier getötet. Sektionsbefund: Der Appendix vollständig übersät von zahlreichen subserösen Hämorrhagien von verschiedener Größe. Außerdem zeigen sich am Appendix mehrere kleine, etwa mohnkorngroße Erhabenheiten, die dem Aussehen nach Miliarabszesse darstellen können.

Die histologische Untersuchung des Schnittpräparates ergibt folgendes Resultat: Die miliarabszeßähnlich aussehenden Gebilde enthalten keine Eiterkörperchen, sondern bestehen hauptsächlich aus Epitheloidzellen und Fremdkörperriesenzellen, zwischen denen ungefärbte, glänzende Massen lagen. Welcher Art diese Fremdkörper waren, ließ sich nicht mit Sicherheit feststellen; jedenfalls rühren sie von Unreinigkeiten beim Einspritzen her. In

1) Am Anfang des Coecum öffnet sich mit weiter Mündung ein weißlicher, ovaler, 2 cm langer drüsiger Anhang: Der Sacculus rotundus, dicht neben dem Übergange des Dünndarms in den Dickdarm. Die Wandung desselben enthält dichtgedrängte Lymphfollikel.

den Follikeln finde ich überall Blutungen, nirgends aber gelappt kernige Leukozyten.

Die bakteriologische Untersuchung ergibt folgendes: Aus den oben erwähnten erhabenen Stellen und aus dem Appendixinhalt läßt sich Staphylococcus albus züchten; aus dem letzteren überdies Colibacillus, die Hämorrhagien weisen keine Bakterien auf.

Versuch 25. 14. November 1903. Einspritzung einiger Tropfen von Staphylococcus aureus in Art. mesent. sup.

1. Dezember. Relaparotomiert. Nirgends Veränderungen.

Versuch 26. 14. November 1903. Einspritzung einiger Tropfer Koli in Art. mesent. sup.

25. November. Tier eingegangen. Sektionsbefund: keine Veränderungen.

Versuch 27. 17. November. Einspritzung einiger Tropfen Streptokokken in Art. mesent. sup.

8. Dezember. Kaninchen getötet. Keine Veränderungen.

Versuch 29. 23. November 1903. Einspritzung von 0,3 ccm Eiter einer operierten Warzenfortsatzentzündung in Art. mesent. sup. Der Eiter enthält Colibazillen.

12. Dezember Relaparotomiert. Nirgends Veränderungen.

Versuch 30. 24. November. Einspritzung von 0,3 ccm Eiter des obigen Falles in Art. mesent. sup.

25. November. Tier verendet. Sektionsbefund: Das Coecum wie auch der Dickdarm bis zum Rectum zeigen frische, feine Hämorrhagien, während Appendix, Sacculus rotundus und Dünndarm ganz verschont geblieben sind. Keine Peritonitis.

Versuch 31. 26. November 1903. Einspritzung von 0,3 ccm Proteus in Art. mesent. sup.

6. Dezember. Tier eingegangen. Sektionsbefund: Am Coecum verschiedene Hämorrhagien, zum Teil vereitert, eine sogar gangränös geworden. Appendix und Sac. rot. zeigen auch hämorrhagische Erscheinungen, aber nicht in dem Maße, wie das Coecum.

Bakteriologische Untersuchung: Aus gangränösen Partien lassen sich Colibazillen, aus dem Coecuminhalt Coli und Subtilis züchten; im Herzblut läßt sich kein Bacterium konstatieren.

Versuch 32. 26. November 1903. Einspritzung von 0,5 ccm Proteus in Art. mesent. sup.

14. Dezember. Tier getötet. Sektionsbefund: Appendix und Sac. rot. zeigen keine Veränderungen, der Dünndarm dagegen zeigt verschiedene Blutungen.

Versuch 33. 27. November 1903. Einspritzung von 0,5 ccm Eiter aus dem Eiterherd einer Nierentuberkulose eines Menschen in Art. mesent. sup. Der Eiter enthält nur Tuberkelbazillen.

15. Januar 1904. Relaparotomiert. Weder in der Bauchhöhle noch in den Lungen Anzeichen von Tuberkulose.

Versuch 34. 28. November 1903. Einspritzung von 0,4 ccm Eiter von einem an Appendicitis leidenden Menschen, welcher denselben einige Tage nach einer Radikaloperation durch das Rectum entleerte, in Art. mesent. sup. Der Eiter enthält hauptsächlich Colibazillen.

17. Dezember. Kaninchen relaparotomiert. An einer Stelle des Coecum

finde ich eine leichte Blutung, die aber durch das Reponieren des Coecum bei der Operation entstanden zu sein scheint.

Versuch 35. 29. Dezember 1903. Einspritzung von 0,4 ccm Eiter des obigen Falles in Art. mesent. sup.

21. Dezember. Tier getötet. Keine Veränderungen.

Versuch 37. 4. Dezember 1903. Einspritzung von 0,5 ccm Eiter aus der Kniegelenksentzündung eines Mannes (Staphylococcen albi enthaltend).

6. Dezember. Tier relaparotomiert. Keine Veränderungen.

Versuch 38. 6. Dezember 1903. Einspritzung von 0,5 ccm Eiter aus einer Strumitis in Art. mesent. sup. Derselbe war steril.

23. Dezember. Tier relaparotomiert. Keine Veränderungen.

Versuch 39. 9. Dezember 1903. Einspritzung von 0,5 ccm Proteus in Art. mesent. sup.

15. Januar 1904. Relaparotomiert. Keine Veränderungen.

Versuch 40. 21. Dezember 1903. Einspritzung von 1,0 ccm Proteus in Art. mesent. sup.

22. Dezember. Tod des Tieres. Sektionsbefund: In der Bauchhöhle eine Menge Blut. Am Appendix finden sich zahlreiche Hämorrhagien, ebenso am Sac. rot.

Versuch 41. 22. Dezember 1903. Einspritzung von 0,5 ccm Eiter aus einem Abszeß am Oberschenkel eines Mannes (Staphylomykose) in Art. mesent. sup.

28. Dezember. Tod des Tieres. Sektionsbefund: Ein Teil des Coecum ist gerötet und mit fibrinösen Massen bedeckt; es handelt sich hier um eine lokale Peritonitis.

Versuch 42. 22. Dezember 1903. Einspritzung von 0,5 ccm Eiter von dem gleichen Fall, wie oben, in Art. mesent. sup.

26. Dezember. Tier eingegangen. Sektionsbefund: An der Übergangsstelle des Coecum in den Dickdarm etwa 1 cm entfernt vom Sac. rot. finden sich zwei ovale hämorrhagisch infiltrierte gangränöse Partien von ungefähr 0,5 cm Durchmesser, die zirka 1,5 cm von einander abstehen. Eine derselben zeigt in der Mitte eine weißlichgelbe nekrotisch aussehende Stelle, deren Größe etwa ein Drittel der Hämorrhagie erreicht. Die andere zeigt auch ähnliche Verhältnisse, aber in geringerem Maße. Die Schleimhaut des Coecum zeigt diesen Stellen entsprechend Geschwürsbildung. Dem Geschwürsgrund ein fest haftendes Blutcoagulum aufsitzend. Die nekrotischen Stellen sind von Hämorrhagien umgeben (cf. Fig. 2 auf Tafel I). Im übrigen zeigen sich einige Hämorrhagien auch am Coecum. Appendix und Sac. rot. sind dabei gar nicht beteiligt.

Bakteriologische Untersuchung: Aus dem Herd wie auch aus dem Coecuminhalt lassen sich Colibazillen und Diplo-Streptokokken, aus letzterem Staphylokokken und Subtilis züchten. Die eben erwähnten Diplokokken zeigen keine Ähnlichkeit mit den gespritzten Streptokokken; im Herzblut lassen sich keine Bakterien nachweisen.

Versuch 46. 26. Dezember 1903. Einspritzung von 0,6 ccm Proteus in Art. mesent. sup.

16. Januar 1904. Relaparotomiert. Keine Veränderungen.

Versuch 47. 28. Dezember 1903. Einspritzung von 0,5 ccm Eiter von einer Lymphangitis (Streptokokken enthaltend) in Art. mesent. sup.

18. Januar 1904. Relaparotomiert. Keine Veränderungen.

Versuch 49. 30. Dezember 1903. Einspritzung von 0,5 ccm Eiter aus dem Abszeß am Oberschenkel eines Menschen (Staphylococcus aureus enthaltend) in Art. mesent. sup.

5. Januar 1904. Tod des Tieres. Sektionsbefund: Am Appendix finden sich mehrere Hämorrhagien; keine Eiterung. Der Sac. rot. zeigt keine Veränderungen. Das Coecum etwas hyperämisch.

Versuch 50. 31. Dezember 1903. Einspritzung von 0,5 ccm Eiter des eben erwähnten Falles in Art. mesent. sup.

16. Januar 1904. Relaparotomiert. Keine Veränderungen.

Versuch 52. 2. Januar 1904. Einspritzung von 0,5 ccm Eiter, wie oben, in Art. mesent. sup.

6. Januar 1904. Kaninchen eingegangen. Sektionsbefund: An dem Dickdarm zeigen sich große Veränderungen. — Ein Teil des Dickdarms einige Zentimeter vom Coecum abstehend, ist stark entzündet d. h. ein ganzer Abschnitt des betreffenden Darms ist auf eine Länge von zirka 2 cm zirkulär nekrotisiert.

Eine zweite entzündete Stelle findet sich noch weiter unten etwa 3 cm von der ersten entfernt; dieser Abschnitt ist mit dem Mesenterium des Coecum an den Dickdarm herangezogen. Die Schleimhaut der beiden entzündeten Teile zeigt Geschwürsbildung. Keine peritonitischen Erscheinungen.

Die histologische Untersuchung ergibt folgendes: Ausgedehnte nekrotisierende Partien, fehlende Kernfärbung, Blutungen usw.

Bakteriologische Untersuchung: Aus dem nekrotischen Herd lassen sich Coibacillus und Staphylococcus albus und aus dem Coecuminhalt Colibacillus züchten. Im Herzblut lassen sich keine Bakterien konstatieren.

Versuch 53. 2. Januar 1904. Einspritzung von 0,5 ccm Eiter des gleichen Falles in Art. mesent. sup.

18. Januar 1904. Kaninchen getötet. Keine Veränderungen.

Versuch 54. 3. Januar 1904. Einspritzung von 0,5 ccm Eiter des gleichen Falles in Art. mesent. sup.

4. Januar. Tier eingegangen (etwa nach 20 Stunden). Sektionsbefund: Der Appendix ist gangränös geworden; die Schleimhaut desselben zeigt mehrere Geschwüre. An einem Teil des Coecum und an verschiedenen Stellen des Dünndarms finden sich in Gangrän übergehende Partien. In der Bauchhöhle läßt sich in geringerer Menge blutige Flüssigkeit konstatieren. Es handelt sich offenbar hier um eine beginnende Peritonitis, die aber Folge der Entzündung der Darmwand sein kann.

Die histologische Untersuchung ergibt folgendes: An den verschiedenen Stellen der Appendixwandung finden sich Blutungen und fehlende Kernfärbung usw.

Bakteriologische Untersuchung: Aus dem Appendixherd lassen sich Staphylococcus aureus und Bacterium coli, aus dem Appendixinhalt Bacterium coli züchten. Im Herzblut läßt sich Staphylococcus aureus konstatieren.

Versuch 55. 5. Januar 1904. Einspritzung von 0,3 ccm Eiter aus gleichem Fall, wie oben in Art. mesent. sup.

8. Januar. Tod des Tieres. Sektionsbefund: Es sind keine wesentlichen Veränderungen nachzuweisen. Die Todesursache muß der allgemeinen Sepsis zugeschrieben werden.

Versuch 58. 7. Januar 1904. Einspritzung von 0,3 ccm Eiter aus einer Streptomykose eines Menschen in Art. mesent. sup.

19. Januar. Relaparotomiert. Keine Veränderungen.

Versuch 59. 7. Januar 1904. Einspritzung von 0,3 ccm Eiter aus obigem Falle in Art. mesent. sup.

11. Januar. Tod. Sektionsbefund: Eine rundliche Hämorrhagie auf dem Appendix von zirka 3 mm Durchmesser. Die Schleimhaut weist keine Veränderungen auf. An den peripherischen Teilen des Sac. rot. findet sich eine große unregelmäßig gestaltete Hämorrhagie. Am Coecum haften fibrinöse Massen. An einer Stelle des Dünndarms findet sich ein ausgedehnter intensiv geröteter zum Teil hämorrhagisch gewordener Abschnitt, auf dem Fibrinmassen lagern. Im Mesenterium des Dünndarms findet sich eine recht umfangreiche Hämorrhagie.

Bakteriologische Untersuchung. Aus der hämorrhagischen Stelle und aus dem Appendixinhalt lassen sich nur Colibazillen züchten.

Versuch 60. 8. Januar 1904. Einspritzung von 0,3 ccm des gleichen Eiters in Art. mesent. sup.

22. Januar 1904. Tier getötet. Keine Veränderungen.

Versuch 62. 15. Januar 1904. Einspritzung von 0,8 ccm Streptokokkenkultur, die auch bei Versuch 56 verwendet wurden.

16. Januar 1904. Tod. Sektionsbefund: Am Coecum findet man zwei voneinander abstehende ausgedehnte Hämorrhagien. Der Appendix weist keine Veränderungen auf.

Versuch 63. 15. Januar 1904. Einspritzung von 0,7 ccm Staphylokokkenkultur.

23. Januar 1904. Tier getötet. Keine Veränderungen.

Versuch 66. 16. Januar 1904. Einspritzung von 0,5 ccm Eiter vom Abszeß eines Mannes, Streptokokken enthaltend.

17. Januar 1904. Tod des Tieres. Keine Veränderungen. Die Todesursache muß allgemeiner Sepsis zugeschrieben werden.

Die Versuchstiere der zweiten Kategorien zeigen uns folgende Resultate:

Hämorrhagie am Appendix	2
= = = u. am Sac. rot.	1
= = = = = = = u. Dünndarm	2
= = = = = Coecum	1
= = Coecum	1
= = Dünndarm	1
= = Dickdarm	1
	9

Gangrän am Appendix, Coecum und Dünndarm	1
= = Coecum	2
= = Dickdarm	1
	4

Auf das Vorhandensein von Blutungen in den verschiedenen Darmabschnitten möchte ich kein großes Gewicht legen. Da ich nämlich mein Hauptaugenmerk auf den Appendix richtete, so ist es wohl möglich, daß ich Blutungen an anderen Darmteilen übersehen habe. Ich bin infolgedessen nicht in der Lage, mit Bestimmtheit zu behaupten, daß die Blutungen in der Wand des Appendix häufiger vorgekommen sind, als in den übrigen Darmabschnitten.

Von den vier Fällen, welche Gangrän zeigten, wurden drei mit frischem Eiter injiziert, einmal Eiter mit Streptokokken, zweimal Eiter mit Staphylococcus albus. Man kann hier nicht ohne weiteres nachweisen, welcher Eiter der wirksamste gewesen ist, um eine Gangrän hervorzurufen, da die Verdünnung jedesmal verschieden war. Jedenfalls aber war dazu eine ziemlich starke Dosis erforderlich. Ferner geht aus gelungenen Versuchen, deren Zahl allerdings keine große ist, hervor, daß der frische Eiter eher imstande zu sein scheint, Gangrän hervorzurufen, als eine Reinkultur von verschiedenen Eitererregern.

Trotzdem bei einer Anzahl von Versuchstieren eine gleich große und zwar bedeutende Menge virulenter Materie injiziert wurde, so konnte doch bei der Mehrzahl der Fälle auch nicht die geringste schädliche Wirkung konstatiert werden. Die Erklärung dieser Tatsache dürfte vielleicht in dem Umstand zu suchen sein, daß die einzelnen Tiere eine mehr oder weniger große Empfänglichkeit für Infektion besitzen. Dabei ist jedenfalls auch die bakterizide Eigenschaft des Blutes nicht außer Acht zu lassen.

Aus der zweiten Versuchsreihe geht hervor, daß man von einer Disposition des Appendix zu hämatogenen Entzündungen kaum sprechen kann, indem bei Injektion von infektiösem Material in die Art. mesent. sup. auch andere Darmabschnitte in ähnlicher Weise affiziert werden, wie der Appendix.

Dieses Ergebnis der Experimente stimmt mit den Erfahrungen, welche man bei der so häufigen spontanen Appendicitis des Menschen zu machen Gelegenheit hat, überein. Hier nimmt man im allgemeinen eine Infektion vom Darmlumen aus an, und zwar wird dabei das exklusive Befallensein des Appendix nicht auf den histologischen Zusammenhang der Wand, sondern auf die groben anatomischen Verhältnisse des Appendix zurückgeführt. Was die histologischen Verhältnisse der Wand anbelangt, so finden wir dieselben auch in anderen Darmabschnitten, ohne daß es hier zu dem Prozesse kommt, den wir beim Appendix zu sehen gewohnt sind. Dagegen sind die groben anatomischen Verhältnisse derart, daß es leicht zur Stagnation des

Inhaltes und erst im Anschluß an dieselbe zur Infektion vom Darmlumen her kommt.

Auch beim Kaninchen findet man gelegentlich, wie ich a. a. O. [1]) gezeigt habe, spontane Appendicitis wie beim Menschen. Im zweiten Fall war der Sac. rot. (s. oben: Textfigur) auch affiziert, bei diesem kann es seiner anatomischen Beschaffenheit nach unter Umständen leicht zur Stagnation des Inhaltes kommen. Dieser Umstand spricht dafür, daß dem Zustandekommen einer Infektion des Appendix beim Kaninchen ähnliche Verhältnisse zugrunde liegen können, wie beim Menschen. Allerdings scheint die spontane Appendicitis beim Kaninchen selten zu sein, denn ich hatte seit der Drucklegung der angeführten Publikation keine Gelegenheit gehabt, dieselbe zu beobachten, trotz der relativ großen Zahl von sezierten Kaninchen.

Es war denn auch nach den klinisch bei Menschen gemachten Erfahrungen a priori im höchsten Grade wahrscheinlich, daß der Versuch ein negatives Resultat haben würde, beim Tiere den Nachweis zu erbringen, daß dessen Processus vermiformis besonders disponiert ist für das Auftreten von hämatogener Infektion. Dagegen sind die gemachten Versuche insofern von Interesse, als sie bezüglich des Verkaltens des injizierten Materials einigen Aufschluß geben.

Von Bedeutung sind in dieser Beziehung die Versuche 18, 31, 42, 52 und 54. Bei denselben können wir zwei Gruppen unterscheiden. In einer Gruppe, die Versuche 18 und 54 umfassend, fanden sich die injizierten Bakterien sowohl im Herde, als auch im Herzblut vor. Bei der zweiten Gruppe, zu welcher die Versuche 31, 42 und 52 gehören, konnten injizierte Bakterien weder im Herzblut noch in dem Herd des betreffenden Darmstückes nachgewiesen werden. Dagegen fand man bei sämtlichen Versuchen in den Herden der Darmwand konstant Bakterien, die nur aus Darminhalt stammen konnten.

Entsprechend diesem verschiedenen Verhalten der injizierten Bakterien ist auch der Krankheitsverlauf in den beiden Gruppen von Versuchen ein verschiedener. In der ersten Gruppe führte Injektion von Bakterien in die Art. mesent. sup. außer zur Entstehung von Herden in der Darmwand zur Bakteriämie und infolgedessen zu einem raschen Exitus. In der zweiten Gruppe bestanden die Folgen der Injektion von Bakterien nur in dem Auftreten von Entzündungsherden in der Darmwand. Daher war der Krankheitsverlauf ein protrahierter. Dabei gingen die injizierten Bakterien in den betreffenden Herden

1) Cf. M. Mori, Spontane Appendicitis bei einigen Tierspezies. Mitteilungen aus den Grenzgebieten zwischen der Medizin und Chirurgie. 1903. 12. Bd. Heft 5. S. 641.

zugrunde, und an ihre Stelle traten Bakterien, welche aus dem Darminhalte stammten.

Aus diesem Befunde ergibt sich die Frage, ob diesen eingewanderten Bakterien bezüglich der weiteren Entwickelung der Entzündung der Darmhaut eine Bedeutung zukommt oder nicht. Leider müssen wir diese Frage in suspenso lassen, da unsere Versuche in diesen Beziehungen keinen Anhaltspunkt geben, um ihr gegenüber Stellung zu nehmen.

Folgendes Resumé scheint sich mir aus den gefundenen Resultaten mit aller Deutlichkeit zu ergeben:

1. Perityphlitis kann auch von dem Blutwege aus entstehen.

2. Für die hämatogene Entstehung bietet das Kaninchen keine günstigen Verhältnisse.

3. Obige Experimente lassen die Auffassung gerechtfertigt erscheinen, daß auch beim Menschen die intestinale Form der Perityphlitis gegenüber der hämatogenen die häufigere sei.

Zum Schluß sei es mir gestattet, meinem hochverehrten Lehrer Herrn Prof. Dr. Theodor Kocher für die Anregung zur Bearbeitung dieses Themas meinen aufrichtigen Dank auszusprechen.

Fig. 1.

Fig. 2.

Fig. 3.

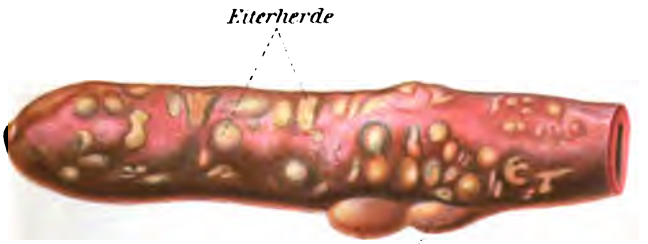

Mori.

Verlag von F.C.W. Vogel in Leipzig

VII.

Aus dem experimentellen Laboratorium der k. k. chirurgischen Klinik des Hofrats Prof. Ludw. R. v. Rydygier (Lemberg).

Über Nierenspaltung.

Von

Dr. **M. W. Herman,**
Privatdozent und Assistent der Klinik.

Fast 2 Jahre sind schon verflossen, seitdem ich eine kleine polnische Abhandlung[1]) unter dem Titel „Nierenspaltung als therapeutischer Eingriff bei der sog. Nephralgie hematurique, sowie als diagnostisches Hilfsmittel" publizierte. Ich schloß dieselbe mit folgenden Thesen:

1. Nierenspaltung (Sectio renis, Nephrotomia in sensu stricto) ist bei Zuständen, welche wir heute Nephralgia, Haematuria sine materia, Nephralgie hematurique nennen und welche Zustände wahrscheinlich nichts anderes als eine protrahierte interstitielle Nierenentzündung sein dürften, ein überflüssiger Eingriff, der ganz gut durch eine Entblößung der Niere oder höchstens durch die sog. Nephrodéliberation, resp. teilweise Nierendekortikation ersetzt werden kann.

2. Zu diagnostischen Zwecken ausgeführte Sectio renis gibt ungemein häufig unsichere und verwirrende Resultate, sogar bei Entnahme von Schnitten behufs mikroskopischer Untersuchung. Infolgedessen, besonders aber bei negativen Erfolgen, berechtigt sie zu gar keinen konkreten Schlußfolgerungen.

3. Komplette Spaltung der Niere (typische Sectio renis) kann das Organ schädigen, indem Hemiatrophie der Niere eintreten kann, welcher Zustand bei betagten Leuten und in Anbetracht tatsächlicher entzündlicher Veränderungen in den Nieren die schwersten Folgen nach sich ziehen kann.

---

1) Przegląd lekarski 1902, Nr. 19 u. w.

4. Einzig und allein bei der sog. „surgical Kidney" und bei Anurie infolge einer perakuten Nierenentzündung, welche trotz bei solchen Fällen für gewöhnlich angewendeter interner Medikation nicht weicht, wenn schon so wie so nicht mehr viel zu verlieren ist, darf eine so ausgiebige Spaltung der Niere ausgeführt werden.

Bei weiterer Durchsicht der Literatur über dieses Thema überzeugte ich mich, daß die Frage der Behandlung primärer entzündlicher Erkrankungen der Nieren auf chirurgischem Wege ein stets aktuelles, häufig bei gemeinsam von Internisten und Chirurgen abgehaltenen Sitzungen erörtertes Thema sei. Wie weit man jedoch aus den widersprechenden und diametral verschiedenen Ansichten über dieses Thema schließen darf, sind wir noch weit von irgendeinem Einverständnis in dieser Frage entfernt. Bedingt scheint diese Tatsache durch das Fehlen strikter und objektiver Grundlagen, sowohl bei den Gegnern als auch bei den Anhängern dieses Verfahrens. Diese Grundlagen können wohl am ehesten durch häufig wiederholte und voneinander unabhängig ausgeführte Experimente geschaffen werden.

Geleitet durch diese Überlegungen unternahm ich eine neuerliche Bearbeitung dieses Themas, jedoch diesmal von rein experimentellem Standpunkte, während ich früher nur den klinischen in Betracht zog. Ich weiß es wohl, daß die durch meine Arbeit gewonnenen Erfahrungen nur zum Teil die Fragen, welche bei Überlegung über diesen neuen von den Chirurgen eingenommenen Standpunkt auftauchen, zur Lösung bringen. Nachdem jedoch die von mir gemachten und im folgenden veröffentlichten Erfahrungen ein gewisses in sich abgeschlossenes Ganzes bilden, bringe ich dieselben zur Kenntnis der sich dafür Interessierenden. Weitere Beiträge werde ich nach Vollendung eben erst begonnener Untersuchungen bringen.

I.

Beinahe gleichzeitig mit G. Simon, welcher im Jahre 1869 es wagte, beim Menschen eine Nierenexzision vorzunehmen, trotzdem er die Bedeutung dieses Eingriffes kannte, schrieb Thomas Smith über die Möglichkeit der Inzision an der normalen oder nur wenig veränderten Niere. Es vergingen jedoch über 10 Jahre, bis es Morris gelang, diesem Eingriff einen gebührenden Platz in der Chirurgie zu verschaffen. In der Folge hat die durch Le Dentu, James Israel und andere warm empfohlene Nephrotomie rasche Ausbreitung gefunden, so daß sie die Pyelotomie verdrängte.

Die hauptsächlichste oder richtiger einzige Indikation zur Aus-

führung dieser Operation bot Steinbildung im Nierenbecken und in den Nierenkelchen.

Zur Extraktion von Steinen genügte tatsächlich eine 3—4 cm lange bis zum Nierenbecken reichende Inzision. Nachdem aber beobachtet wurde, daß dieser Eingriff von den Kranken, ohne direkte oder indirekte dauernde Schädigungen zu verursachen, ausgezeichnet ertragen wurde, wagte man es, die Schnittdimensionen immer mehr zu vergrößern, bis man endlich dank den Veröffentlichungen von Harrison, Rovsing, Israel, Sabatier, Pousson und anderer Autoren dahin kam, die Schnittlänge ad maximum zu verlängern. Schließlich führte man die Schnitte wie bei den Sektionen aus, so daß die Niere halbiert wurde, wobei die beiden Hälften nur durch das Nierenbecken und den Stiel in Verbindung blieben. In der Genesis dieser Operation, welche noch am besten durch die Bezeichnung Sectio renis charakterisiert wird, spielten diagnostische Irrtümer eine wichtige Rolle. Es meldeten sich nämlich Kranke, welche teils über heftige Schmerzen in der Gegend einer oder der anderen Niere, teils über reichliche Hämaturie, teils endlich über das Auftreten beider dieser Symptome klagten. Man dachte folgerichtig an Lithiasis oder an Tuberkulose oder endlich an beginnende Bildung von Tumoren der Niere.

Die Anamnese und der Allgemeinzustand machte das Bestehen bald einer, bald der anderen Erkrankung wahrscheinlicher. Da es bei allen diesen Fällen an deutlichen objektiven Symptomen fehlte, schritt man meist ohne sichere Diagnose an die Entblößung der verdächtigen Niere. Zum Staunen der Operateure bot in vielen dieser Fälle nicht nur die direkte Palpation der Niere, des Nierenbeckens und des Ureters, ja sogar das Durchstechen der Niere nach verschiedenen Richtungen hin keinen pathologischen Befund. Bei Behandlung solcher Fälle teilten sich die Chirurgen in mehrere Gruppen. Die einen, verstimmt durch einen so offenbaren diagnostischen Fehler, reponierten sofort die Niere auf ihren ursprünglichen Platz und vernähten die Bauchdeckenwunde. Andere trauten nicht den durch die unmittelbare Palpation und durch Acupunktur empfangenen Eindrücken, fügten einen kleinen Einschnitt in die Nierensubstanz hinzu und führten durch die gesetzte Wunde den Finger bis zum Nierenbecken, ohne in den meisten Fällen etwas diagnostisch Wesentliches zu erfahren. Bei diesen Fällen schloß also wie bei den früheren die Operation ebenfalls mit Anlegung der Bauchdeckennaht, nur wurde auch die Nierenwunde durch einige Nähte geschlossen. Eine dritte Gruppe von Chirurgen ging um einen Schritt weiter und spaltete, die Situation ausnützend, die luxierte Niere vollkommen, so wie man

es bei Obduktionen zu tun pflegt. Durch Kompression des Stieles die Blutung unterbrechend, untersuchten sie die Nierensubstanz auf die vermuteten Veränderungen. Beim Fehlen solcher wurde die Niere vernäht, versenkt und die Bauchdecke geschlossen. Es fehlte endlich auch nicht an solchen, welche trotz alledem die Niere exzidierten. In einem Punkte waren aber ursprünglich alle einig: daß sie die Operation anfangs als verfehlt und nur durch eine Fehldiagnose bedingt ansahen. Die weiteren Beobachtungen zeigten jedoch, daß tatsächlich in vielen Fällen die Operation nicht erfolglos blieb und daß die Krankheitssymptome, welche die Patienten zum Chirurgen führten, mitunter durch solche Eingriffe definitiv zum Schwinden kamen. Da wurden nun die bei Seite gelegten Krankengeschichten wieder hervorgeholt und publiziert. Wenn ich mich nicht irre, haben J. Israel und Harrison durch ihre Publikationen am meisten zur Verbreitung der totalen Nierenspaltung, einer bisher wenig bekannten und fast nie angewendeten Operation beigetragen und haben diese beiden in kurzer Zeit viele Nachahmer gefunden; unter anderen: K. G. Landerer, Le Dentu, Pousson, Rovsing und Korteweg. Es begann nun eine Reihe von Publikationen über dieses Thema, welche alle zum Schlusse führten, daß bei der sog. Nephralgie hematurique, so nannte man nämlich die unter Schmerzen und Hämaturie bei gleichzeitigem Fehlen makroskopischer Veränderungen in den Nieren sich manifestierende Erkrankung, die Nierenspaltung ein therapeutischer Eingriff sei. Man schrieb den Erfolg der Nierenspaltung zu, weil nicht selten Fälle beobachtet waren, in denen nach diesem Eingriffe alle Krankheitssymptome vollständig aufhörten. Erst nachdem man auf dem Wege reiner Empirie zu dieser Erkenntnis gelangte, begann man genauere mikroskopische Untersuchungen über das Wesen der Nephralgie hematurique anzustellen, wobei die Mehrheit der Forscher zum Schlusse gelangte, daß die anatomische Grundlage dieses Leidens eine chronische, interstitielle, meist disseminierte Nephritis bilde. Hierbei trat eine neue, dringend der Lösung bedürftige Frage auf nämlich ob überhaupt die Möglichkeit des Auftretens einer primären, aseptischen, nur auf eine Niere beschränkten Entzündung zugegeben werden könne. Die einen (Castaigne, Rathery, Edebohls u. a.) bejahen diese Frage, andere lassen sich in keine weiteren Erörterungen darüber ein und begnügen sich mit der Behauptung, daß, was für eine Niere gut sei, auch für die andere gut sein müsse. Leider vergessen sie, oder richtiger übergehen mit Stillschweigen eine konstatierte Tatsache, welche beweist, daß auch der umgekehrte Fall sein könne, nämlich daß Schädlichkeiten, welche auf die eine Niere ein-

wirken, auch der anderen verderblich sein können. Als man sich überdies an die zuerst von D. Newmann, später von R. Wolff und in weiterer Folge von Edebohls, Fergusson und Harrison beobachtete Tatsache erinnerte, daß gewisse Formen von Nephritis, welche als Begleiterscheinungen der Wanderniere auftraten, nach ein- resp. beiderseitiger Nephropexie wichen, begann man Niereninzision auch bei einzelnen Formen Brightscher Krankheit und bei der sog. Nephritis aposthematosa zu empfehlen.

Endlich empfahl auch O. Bloch die Ausführung der Nierenspaltung, mit Rücksicht auf die geringe Gefährlichkeit dieses Eingriffes, zu rein diagnostischen Zwecken in dem Sinne, wie wir auch heute Probelaparotomien ausführen. Indes fehlt es nicht an Beobachtungen, welche zeigen, daß die Sectio renis bei Nephralgie hematurique nicht immer erfolgreich wirkt und daß bei diesem Leiden mitunter viel harmlosere Eingriffe helfen. Weiter ist es festgestellt, daß infolge Durchschneidung der Niere Schwund derselben eintreten könne; während andererseits die Ausführung derselben vor diagnostischen Irrtümern nicht schütze. Derartige Beobachtungen veranlassen zu Überlegungen über dieses Thema. Ich begann deshalb mit der Ausführung einer Reihe von Versuchen im Laboratorium unserer Klinik, hierbei durch Weisungen meines Chefs des Hofrats Prof. v. Rydygier unterstützt, wofür ich ihm an dieser Stelle meinen Dank sage. Ich begann diese Untersuchungen im Mai 1901, indem ich mir als Ziel die Erforschung des Einflusses der Nephrotomie auf den Tierorganismus durch den Tierversuch vorsteckte. Bei dieser Wahl des Themas glaubte ich die Untersuchungen mit der beiderseitigen, gleichzeitigen Nierenspaltung beginnen zu müssen.

Den Erfolg meiner ersten Versuche publizierte ich im Jahre 1902 (l. c.), wobei ich diese Frage hauptsächlich vom rein klinischen Standpunkte beleuchtete. Der Zufall wollte es, daß zu gleicher Zeit sich Dr. Oskar Langemak mit demselben Thema beschäftigte; ein Zufall, der mir insofern gelegen kam, als ich hierdurch in der Lage war, das Resultat meiner Experimente objektiv kontrollieren zu können. Zu meinen Versuchen verwendete ich ausschließlich Hunde und zwar aus folgenden Gründen:

1. Die Gefäßanlage der Niere des Hundes gleicht vollkommen der des Menschen.

2. Diese Organe sind bei Hunden verhältnismäßig groß.

3. Dank der Art der Ernährung ist die funktionelle Bedeutung der Niere beim Hunde wahrscheinlich der beim Menschen nicht unähnlich.

Langemack, welcher ausschließlich an Kaninchen, also Grasfressern experimentierte, fand nach seinen Versuchen häufig Komplikationen, wie Steinbildung im Nierenbecken, während bei meinen Experimenten dieser Fall nur ein einziges Mal eintrat.

Falls man irgendwelche Experimente direkt an der Niere auszuführen beabsichtigt, muß man sich stets vor Augen halten, daß die Nierensubstanz absolut nicht regenerationsfähig ist. Bis vor kurzem herrschten in dieser Richtung ganz andere Ansichten, man dachte, daß die Regenerationsfähigkeit der Niere eine ganz außerordentliche sei. So dachte man, daß sich die Malpighischen Körperchen aus noch erhaltenen Gefäßen bilden (Paoli), und neue Kanälchen durch Sprossung von Epithelien der Nachbarkanälchen entständen (Tuffier, Paoli, Podwysocki, Mattei und Kümmel). Nach einzelnen dieser Autoren sollte das Nierengewebe eine derartig große Regenerationskraft besitzen, daß schon nach Verlauf von 48 Stunden deutliche Folgen derselben sichtbar waren und der ganze den Verlust ausgleichende Prozeß in 10—15 Tagen ablief.

Erst A. Barth wies nach, daß sich die betreffenden Forscher irrten. Das was für Regeneration gehalten wurde, war tatsächlich reaktive Schwellung des Gewebes. Barth leugnete nicht, daß das Epithel der Kanälchen proliferiert, ohne daß dieser Prozeß jedoch irgendwelche wirklich regenerative Bedeutung hätte.

Die proliferierenden Epithelmassen dringen in das sich bildende Granulationsgewebe hinein, welches im weiteren Verlaufe in Narbengewebe übergehend, diese Ausläufer komprimiert und so zur Atrophie bringt. Die Resultate der Barthschen Untersuchungen bewogen Kümmel zur Wiederaufnahme der von ihm früher angestellten Versuche und zur Durchsicht seiner Präparate. Kümmel schloß sich hierauf den Ansichten Barths vollkommen an. Im Jahre 1900 kamen noch von Max Wolf angestellte Versuche hinzu, welcher sich im Prinzip den Ansichten Barths anschloß und bestätigte, daß das Nierengewebe absolut keine Regenerationsfähigkeit besitze. Einmal, auf welche Art auch immer, zerstörte Nierensubstanz ist als absolut verloren zu betrachten. Hingegen besitzt die Nierensubstanz eine nicht geringe Fähigkeit zur kompensierenden Hypertrophie. Die Hypertrophie wird jedoch nicht durch numerische Vermehrung (Hyperplasie) der einzelnen Bestandteile der Nierensubstanz, sondern durch Vergrößerung (wahre Hypertrophie) der schon bestehenden Teile bedingt, das heißt die Kanälchen nehmen an Breite (vielleicht auch Länge) zu und die Malpighischen Körperchen werden größer. Wir beweisen dieses Phänomen auf diese Weise, daß wir die Zahl der

Querschnitte der Kanälchen und Malpighischen Körperchen, welche auf ein gleich großes mikroskopisches Gesichtsfeld entfallen, sowohl bei einer normalen, als auch bei einer hypertrophierten Niere berechnen.

Mithin dürfen wir uns bezüglich des Nierengewebes keinen Täuschungen hingeben. Ebenso gestatten uns die bisherigen Versuche die Schnittführung nur in einer Richtung. Die früheren Untersuchungen Tuffiers bewiesen, daß die für die Niere günstigste Schnittführung diejenige ist, welche einerseits durch deren größte Konvexität, anderseits durch den Hilus geht, weil bei diesem Vorgehen weder bedeutende Blutung, noch schwerere Schädigung des Nierengewebes entsteht.

Diese Tatsache wird durch die charakteristische Verzweigungsart der Nierenarterien bedingt. Gewöhnlich teilt sich die Nierenarterie im Hilus in 4 Äste, von welchen zwei die vordere und zwei die hintere Nierenhälfte versorgen. Es kommen jedoch bei dieser ersten Teilung des Hauptstammes zahlreiche Varietäten vor, wie man es aus dem bekannten Handbuch von Joeßl-Waldeyer ersehen kann. Eine Teilung der Hauptarterie vor der Einmündung in den Hilus gehört sogar nicht zu den Seltenheiten, und in diesen Fällen treten die Verästelungen gewöhnlich mit Vermeidung des Hilus in die Niere. Verästelungen jedoch, welche bereits in der Nierensubstanz eintreten, pflegen einen gewissen Typus einzuhalten. Es bilden sich nämlich dann zwei baumartige selbständige Gefäßsysteme, ein vorderes und ein hinteres, oder ein dorsales und ein ventrales, welche absolut nicht miteinander kommunizieren. Diese Tatsache ist den Anatomen seit langer Zeit bekannt. Hyrtl schreibt in seinem Handbuche, daß diese zwei Gefäßsysteme so wenig miteinander kommunizieren', daß man zwischen ihnen eine vom Nierenbecken gegen die größte Konvexität geführte Sonde leiten kann, ohne auf diesem Wege ein Gefäßästchen zu zerreißen.

Neuerdings wurden diese Verhältnisse von Zondek studiert, welcher unter Vorweisung entsprechender Präparate die Aufmerksamkeit darauf richtete, daß die die beiden Systeme teilende Fläche nicht durch die größte Konvexität der Niere führt, sondern sich um einige Millimeter gegen die Dorsalfläche wendet.

Somit verläuft die Fläche der natürlichen Teilbarkeit (Hyrtl) nicht durch den anatomischen Äquator der Niere, sie weicht vielmehr um einige Grade gegen die hintere Fläche.

Dies ist eine wichtige Tatsache. Wenn wir nämlich imstande wären, unseren Schnitt durch die natürliche Teilungsfläche zu führen,

dann könnten wir beinahe unblutig und wahrscheinlich auch ohne alle schädigenden Folgeerscheinungen für das Nierengewebe operieren. Darauf stützte Tuffier seine Behauptungen, welche auch nach ihm von anderen wiederholt wurden und dies um so lieber und eifriger, weil tatsächlich ein durch die natürliche Teilungsfläche der Niere geführter Schnitt dem Endzwecke der Nephrotomie, welcher in der Stellung der Diagnose besteht, am besten entspricht. Ob sich nun die Sache auch tatsächlich so verhält, darüber kann uns am ehesten und besten das Experiment Aufschluß geben.

Meine Experimente führte ich unter Beobachtung genauer Asepsis aus. Die Anwendung von Antisepticis, deren schädlicher Einfluß auf die Nieren allgemein bekannt ist, vermied ich.

Zur Narkose verwendete ich stets Chloroform. Den Zutritt zu den Nieren verschaffte ich mir entweder durch die Bauchhöhle, dieselbe in der Mittellinie eröffnend, oder den Rat des Hofrates Prof. v. Rydygier befolgend, von der Lendengegend aus durch einen längs des äußeren Randes der langen Rückenmuskeln vom Ende der 12. Rippe gegen den Darmbeinkamm gerichteten Schnitt.

In beiden Fällen mußte man die Peritonealhöhle eröffnen, weil die Nieren beim Hunde fast von allen Seiten vom Peritoneum bekleidet sind und an kurzen Stielen (rechts kürzer wie links) in das Cavum peritonei hineinragen. Von der Lendengegend aus ist jedoch die Niere leichter zugänglich, und deshalb sind auch auf diesem Wege alle Eingriffe leichter ausführbar, indem man durch sich vordrängende Darmschlingen nicht gestört wird. Dem Lumbalschnitt hängt nur der Fehler an, daß, im Falle an beiden Nieren gleichzeitig operiert werden soll, zwei tiefe Wunden beigebracht werden müssen, während dies bei Operationen von der Peritonealhöhle aus vermieden wird. Mit Ausnahme einiger Fälle, bei denen ich die Niere quer einschnitt, wendete ich stets, mich dabei an die Weisungen Zondeks haltend, den Längsschnitt an. Von einer mathematisch genauen Einhaltung der natürlichen Teilungsfläche können wir nur annähernd sprechen. Diese Fläche ist nämlich erstens keine mathematische, ferner operiert man sowohl per laparotomiam, als auch von der Lendengegend aus stets in der Tiefe und unter nicht besonders bequemen Bedingungen. Wollte man sich den Zutritt zur Niere durch starkes Anziehen des Stieles derselben bequemer machen, dann könnte die unangenehme Eventualtität eines Durchreißens des Stieles eintreten. Dies geschah auch tatsächlich bei von Hofbauer auf der Albertschen Klinik gemachten Versuchen.

Infolge aller dieser Gründe kann auch bei vorsichtigstem Ope-

rieren die Schnittfläche mit der natürlichen Teilungsfläche nur annähernd zusammenfallen.

Während des Einschneidens und des weiteren Verlaufes der Operation bis zur vollkommenen Vernähung der Niere komprimierte ich, um die Blutung ad minimum zu beschränken, den Stiel mit den Fingern der linken Hand. Wenn man diesen provisorischen Gefäßverschluß unterläßt, so ist die Blutung eine sehr bedeutende: Aus den durchschnittenen Gefäßen spritzt das Blut in starkem Strahl, so daß nicht nur die Operation recht erschwert wird, sondern auch, wie ich mich selbst an einem Falle überzeugen konnte (vergl. Versuch XVIII), das Versuchstier durch Verblutung zugrunde gehen kann. Diese Unterbrechung des Blutzuflusses darf jedoch höchstens 3—5 Minuten dauern. Wiewohl das Epithel der Harnkanälchen gegen Anämisierung höchst empfindlich ist (nach Beobachtungen von Litten soll es schon nach 2 Stunden absterben), braucht man bei diesen Versuchen die Unterbrechung der Blutzufuhr nicht zu fürchten, sobald die Anämiesierung nur sehr kurze Zeit dauert. Nach Ausführung des Schnittes erhielt ich eine in mehr oder weniger gleiche Hälften geteilte Niere, welche Hälften nur durch einen schmalen Streifen von Nierengewebe um den Hilus herum, durch das Nierenbecken und dem aus den Gefäßen und den Urether gebildeten Stiel miteinander zusammenhängen. An den Schnittflächen läßt sich tatsächlich die Struktur der Niere genau untersuchen, eventuell pathologische Veränderungen bemerken, in wie weit dieselben in der Schnittfläche gelegen sind. Zum Schlusse überzeugte ich mich stets, ob auch das Nierenbecken tatsächlich eröffnet ist, und schritt sodann zur Vernähung der gespaltenen Niere. Nach genauer Adaptierung beider Hälften legte ich eine oberflächliche fortlaufende Naht an, und nachdem ich mich nach träglich überzeugte, daß dies nicht immer genüge, pflegte ich bei meinen später angestellten Versuchen noch drei tiefe Nähte anzulegen. Zur Naht verwendete ich ausschließlich Catgut mittlerer Stärke. Ich halte die Anlegung tiefer, fast durch die ganze Dicke der Niere gehender Nähte für notwendig; durch dieselben wird die Blutung aus den tieferen, über dem Nierenbecken gelegenen Gefäßen zum Stehen gebracht. Dieser Indikation genügt häufig eine nur oberflächlich angelegte Naht nicht. Mitunter kann trotz Anlegung einer oberflächlichen Naht die Blutung in der Tiefe so bedeutend sein, daß das zwischen den Schnittflächen und im Nierenbecken angesammelte Blut die beiden Hälften auseinander drängt und die Naht sprengt. Die Nähte müssen vorsichtig und nur eben, so weit es nötig ist, angezogen werden, weil das Nierengewebe recht brüchig ist und leicht

durchschnitten werden könnte. Auf Grund meiner Beobachtungen bemerke ich, daß die Art der Naht, besonders aber das Anlegen tiefer Knopfnähte auf den endgültigen Erfolg des Experimentes keinen Einfluß hat. Nach diesen einleitenden Bemerkungen, nach welchen ich mich bei der Ausführung meiner Versuche richtete, gehe ich zur genaueren Beschreibung derselben über.

II.

I. Mittelgroße langhaarige schwarze Hündin. Laparotomie in Chloroformnarkose am 25. Mai 1901. Sectio longitudinalis renis dextri. Oberflächliche fortlaufende Naht der Niere.

Nach der Operation: Denselben und den nächsten Tag blutiger Harn, später normal. Der Hund ist ruhig. Am 29. Mai 1901 ließen die Nähte an der Bauchwunde nach, wobei die Gedärme nach außen drangen. Am 30. Mai macht das Tier den Eindruck, daß es schwer krank ist. Nach Reinigung der Darmschlingen wurden dieselben in die Bauchhöhle reponiert und die Bauchwunde abermals vernäht. Trotzdem keine Besserung. Abends exitus. Sektion am 31. Mai 1901: Peritonitis universalis. Die Nierenwunde genau verklebt, in der Narbe keine Spur von Eiterung. Das Nierenbecken ist durch ein zum Teil verfärbtes Blutgerinsel prall ausgefüllt. Am Querschnitt ist die Niere blaß, an verschiedenen Stellen der Mark- und Rindensubstanz disseminierte anämische Herde. Besonders groß und zahlreich sind die letzteren in einer Nierenhälfte.

II. Junge rotgefleckte weiße Hündin. Am 28. Mai wurde die Bauchhöhle in Chloroformnarkose eröffnet. Schnitt durch die Niere reichend von der größten Konvexität bis zum Nierenbecken. Nach Adaptierung beider Hälften wird hierauf eine ziemlich oberflächliche fortlaufende Catgutnaht angelegt. In den nächsten 36 Stunden Entleerung von immer weniger blutig verfärbtem Harn. Sonst konnte man aus dem Benehmen des Hundes nichts Krankhaftes ersehen. Ungefähr ein halbes Jahr nach Ausführung der Nephrotomie wurde das Tier zu Tode chloroformiert und seziert, wobei konstatiert wurde, daß die rechte Niere um die Hälfte kleiner sei als die linke. In der Umgebung der rechten Niere spärliche, zarte Adhäsionen, durch welche die Niere locker an eine benachbarte Darmschlinge fixiert war. Die Operationsnarbe verläuft vollkommen an der dorsalen Fläche der Niere. Der hinter der Narbe (dorsalwärts) gelegene Teil der Niere ist fibrös, ihre Oberfläche ungleich, der nach vorn (ventralwärts) von der Narbe gelegene Teil scheint unverändert. Am Querschnitte sieht man, daß die Narbe nach der Nephrotomie radiär von der Peripherie gegen das Nierenbecken verläuft. Am hinteren Teile der Niere ist eine bedeutende bindegewebige Degeneration nachweisbar, so daß dieser Teil makroskopisch einer einzigen Narbe gleicht. Der nach vorn sehende (ventrale) Teil der Niere weist bis auf kleinere disseminierte narbige Herde keine gröberen Veränderungen auf. Die zweite Niere ist zweimal so groß wie die erste und weist keine krankhaften Veränderungen auf.

III. Kleiner langhaariger schwarzer Hund. 19. Juni 1901 Sectio renis sinistri. Auch hier wurde sofort nach ausgeführter Längsinzision der Niere eine oberflächliche fortlaufende Catgutnaht angelegt. In den nächsten

24 Stunden Hämaturie, hierauf vollkommenes Wohlbefinden. Am 16. November 1901 wurde das Tier durch Cloroform getötet. Nach Eröffnung der Bauchhöhle konnten vor allem zarte spärliche Adhäsionen in der linken Nierengegend konstatiert werden. Hierauf wurden beide Nieren samt Uretheren und Blase in toto herausgenommen. Bei der Ablösung der linken Niere konnte ihre zum Teil abnorme Lagerung konstatiert werden. Die in der Gegend der Narbe an den Thorax angewachsene Niere war in der Weise gedeckt, daß das Nierenbecken gegen die Bauchdecken (d. h. nach außen), der Äquator gegen die Wirbelsäule, gerichtet war. Die vollkommen normalen Dimensionen des Nierenbeckens sprechen jedoch deutlich dafür, daß diese Lageanomalie der Niere kein Hindernis des Harnabflusses bildete. Nach genauer Betrachtung der topographischen Verhältnisse wurde konstatiert, daß der dorsale Teil der Niere gänzlicher Vernarbung unterlegen ist, was aus der unebenen Oberfläche, der harten Konsistenz und der am Querschnitt sichtbaren Verfärbung dieser Nierenhälfte ersichtlich war. An der vorderen (ventralen) Hälfte konnten makroskopisch keine Veränderungen wahrgenommen werden.

IV. Gelber Dachshund. 20. Juni 1901 Sectio renis per laparotomiam in Chloroformnarkose. Anlegung einer oberflächlichen fortlaufenden Catgutnaht. Nach der Operation liegt der Hund; beständige Hämaturie. Nächsten Tag exitus. Die Sektion ergab ausgebreitete Blutung in die Bauchhöhle. Die Blutung stammte aus der operierten Niere, bei der die Nähte durch die reichliche Blutung gesprengt wurden. Zwischen den Schnittflächen zahlreiche lockere Blutgerinsel.

V. Großer weißer Hund. Am 22. Juni 1901 Laparotomie in Chloroformnarkose. Längsschnitt der linken Niere. Nach vorübergehendem Bluthamen rasche Wiederherstellung. Genau 5 Monate nach der Operation, das ist am 22. November 1901, wurde das Tier durch Chloroform getötet. In der linken Nierengegend spärliche lockere Adhäsionen mit dem Netz. Nach Herausnahme der Harnorgane in toto konnte konstatiert werden, daß auch in diesem Falle, ebenso wie in den zwei vorher beschriebenen, der dorsale Teil der Niere sich als eine einzige kompakte Narbe darstellt. Die Veränderungen glichen derartig vollkommen den bereits beschriebenen, daß ihre nochmalige detaillierte Beschreibung überflüssig ist. Es wäre nur zu bemerken, daß die linke Niere beinahe um die Hälfte kleiner als die rechte ist.

VI. Kleiner schwarzer Hund. Am 27. Juni 1902 wird die rechte Niere durch Simonschen Lendenschnitt freigelegt und in der Längsrichtung eingeschnitten. Hierauf wurden tiefe Knopfnähte und eine oberflächliche fortlaufende Naht angelegt. Am 16. November 1902 durch Chloroform getötet. Die rechte Niere durch spärliche lockere Adhäsionen mit der Umgebung, hauptsächlich mit der hinteren Leberfläche verwachsen. Die rechte Niere ist mindestens um $^1/_3$ kleiner als die linke. Die etwas eingezogene Operationsnarbe verläuft über die ganze Ausdehnung der Konvexität. Bei Betrachtung des Querschnittes sieht man weder an der Struktur, noch an der Färbung der ventralen Nierenhälfte Veränderungen. Hingegen ist die dorsale Hälfte sehr blaß, ohne deutlich sichtbare Streifung, meist aus Narbengewebe bestehend. Nierensubstanz ist nur herdweise erhalten geblieben.

VII. Große schwarze Hündin. Freilegung der linken Niere durch Lumbalschnitt in Chloroformnarkose am 12. November 1902. Längsinzision, Anlegung dreier tiefer Knopfnähte und einer oberflächlichen fortlaufenden Naht. Heilungsverlauf ungestört. Am 12. Februar 1903 Eröffnung der Bauchhöhle in Chloroformnarkose und Besichtigung der Nieren in situ. In der linken Nierengegend werden lockere Verwachsungen der Därme untereinander, und mit dem Netze gelöst. Die Niere ist in normaler Lage, doch im Vergleiche mit der rechten bedeutend kleiner. Die Verkleinerung dürfte wohl $^1/_3$ der ursprünglichen Größe betragen. Nach Unterbindung der Gefäße wurde die Niere exzidiert. Dieselbe gibt bei äußerer Betrachtung folgenden Befund: Eine lange, etwas eingezogene Narbe verläuft bogenförmig über die hintere Peripherie des Organes und zieht auch über beide Pole der Niere. Die Kapsel an der hinteren Oberfläche getrübt, stellenweise deutlich narbig verändert. Am Querschnitte ist eine lineare Narbe sichtbar, welche von der Oberfläche bis zum Becken verläuft. Ebenso vor wie hinter der Narbe ist die Abgrenzung von Kortikal- und Marksubstanz deutlich sichtbar und der normale Bau völlig erhalten.

VIII. Große scheckige Hündin. Am 12. November 1902 Ausführung der Sectio longitudinalis an der durch Simonschen Schnitt freigelegten linken Niere. Anlegung dreier tiefer Knopfnähte und einer oberflächlichen fortlaufenden Naht. Heilung. Am 12. Februar 1903 Laparotomie in Chloroformnarkose. Auch in diesem Falle mußten zarte Adhäsionen in der Gegend der operierten Niere gelöst werden. Letztere war um die Hälfte größer wie die nicht operierte. Exzision und Untersuchung der linken Niere, welche folgenden Befund gibt: Die Narbe nach der vor 3 Monaten ausgeführten Nephrotomie weicht deutlich vom Äquator gegen die Dorsalfläche ab, so daß es keinem Zweifel unterliegt, daß auch in diesem Falle die Verkleinerung des ganzen Organs auf Kosten der hinteren Hälfte zustande kam. Am Querschnitt ist eine von der Oberfläche gegen das Nierenbecken ziehende Narbe sichtbar. In nächster Nähe und nach vorn von der Narbe sind spärliche Bindegewebsherde sichtbar, nach hinten von der Narbe ebensolche Herde, doch sind sie in dieser ganzen Nierenhälfte viel zahlreicher, zerstreut im unveränderten Nierengewebe steckend.

IX. Kleine Hündin. Am 13. November 1902 wurde die Längsinzision der rechten, durch Lumbalschnitt freigelegten Niere in Chloroformnarkose ausgeführt. Am 13. Februar 1903 Freilegung beider Nieren durch Laparotomie. Die rechte Niere ist in ihrer Lage stark fixiert, indem die Gegend der Narbe von der einen Seite an die hintere Leberfläche, von der anderen Seite an den Lumbalteil der Bauchhöhlenwand angewachsen ist. Die Verwachsungen müssen teils mit der Schere, teils stumpf gelöst werden. Nach Unterbindung der Gefäße wurde die Niere exzidiert und mit der linken verglichen. Wenn wir annehmen, daß die linke Niere ihre ursprüngliche Größe behalten und nicht der kompensierenden Hypertrophie unterlag, so finden wir, daß die rechte ungefähr die Hälfte ihrer gewöhnlichen Größe eingebüßt hat. Die zurückgebliebene Narbe ist nur wenig eingezogen, sie verläuft an der Dorsalfläche der Niere, in bedeutender Entfernung vom Äquator und sehr nahe dem Nierenbecken. Am Querschnitte sieht man vor der Narbe normales Gewebe, nur hier und da, meist in der Nähe der Narbe, von eingelagerten Bindegewebsstreifen durchzogen. Hinter der Narben-

linie sieht man nur Reste von Nierensubstanz. Dieselben sind blaßgelb und von derben Bindegewebsmassen umgeben.

Ich hatte also an neun Hunden die Längsinzision der Niere ausgeführt. Von diesen gingen zwei kurz nach der Operation zugrunde während sieben durch längere Zeit, durchschnittlich durch fünf Monate am Leben blieben. Bei einem Fall (Vers. I) entstand Peritonitis infolge Heraustretens der Gedärme durch die gesprengte Laparotomiewunde, im anderen Fall (Vers. IV) war der Tod durch Blutung aus der gespaltenen Niere, verursacht durch das Nachlassen der Nierennaht, eingetreten. Gewitzigt durch diesen Fall, pflegte ich bei den ferneren Fällen die Naht stets so anzulegen, wie ich es in den einleitenden Bemerkungen näher erklärte. In keinem der beiden Todesfälle kann man aber als Veranlassung die Nephrotomie als solche ansehen. Somit kann man behaupten, daß die einseitige Nierenspaltung keine direkte Schädigung oder Gefahr für den Operierten bildet. Trotzdem kann dieser Eingriff unter gewissen Umständen zu dauernden schweren, ja sogar verderblichen Folgen führen. Davon zeugen auch die am Leben gebliebenen sieben Fälle, welche wir eben bezüglich der späteren Folgen in Betracht ziehen können. Die Tiere lebten nach der Operation höchstens 172 und mindestens 91 Tage. Das bei allen diesen Versuchen am meisten in die Augen fallende Symptom ist die bedeutende Verkleinerung der operierten Niere. Manche Nieren verloren ein Drittel, andere sogar die Hälfte ihrer früheren Größe.

Weiter konnte ich auch bei allen Fällen konstatieren, daß diese Verkleinerung stets durch den teils totalen, teils partiellen Schwund der hinteren (dorsalen) Nierenhälfte bedingt wird. So stellte z. B. bei den Versuchen II, III und V die hintere Hälfte der nephrotomierten Niere eine einzige derbe Narbe dar, deren mikroskopischen Untersuchung vom Nierengewebe einzig und allein das Vorhandensein degenerierter Malpighischer Körperchen zeigte, welche sich überhaupt durch bedeutende Resistenzfähigkeit auszeichnen. Bei einem meiner Versuche, welche ich zu anderen Zwecken ausführte, bildete sich nach Unterbindung des Urethers eine Nierengeschwulst, welche das ganze Organ in einen dünnwandigen mit wasserheller Flüssigkeit gefüllten Sack umwandelte. In den nicht einmal 1 mm dicken Wandungen dieses Sackes konnten noch mikroskopisch Malpighische Köperchen nachgewiesen werden. Bemerkenswert ist weiter die — soviel mir bekannt ist — noch von keinem Experimentator beschriebene Tatsache, daß die Verkleinerung des Organes auf Kosten seines dorsalen Teiles erfolgt. Daß dies tatsächlich der Fall ist, beweist die regelmäßig wiederkehrende Erscheinung, daß die Narben nach Nephro-

tomien, trotzdem der Schnitt in der Höhe des ursprünglichen Äquators geführt wurde, an den anatomisch-pathologischen Präparaten nach hinten verlagert erscheinen und sich stets am dorsalen Anteil befanden. Dies konnte nun nur auf die Weise eintreten, daß infolge des partiellen oder totalen Schwundes der hinteren Hälfte der operierten Niere die Narbe von der Höhe nach hinten und unten gezogen wurde. Man kann annehmen, dass diese typische Erscheinung in ursächlichem Zusammenhange mit dem typischen Verlaufe der Gefäße steht, und daß bei der Nierenspaltung hauptsächlich Gefäße zerschnitten respektive beschädigt wurden, welche der hinteren Nierenhälfte Blut zuführen. Man kann aus der Betrachtung der Präparate, sowie der mikroskopischen Bilder schließen, daß wir es hier mit einem dem Infarkt der Niere ähnlichen, wenn nicht identischen Vorgang zu tun haben. Der Unterschied dieser Prozesse ist nur ein ätiologischer, während nämlich der Infarkt durch die Absperrung des Gefäßlumens durch ein Gerinnsel entsteht, wird hier die Kontinuität der Arterien durch Durchschneidung unterbrochen.

Betrachten wir nun die mikroskopischen Bilder. Ich verfüge über keine kontinuierliche Reihe von Präparaten, nur über solche, welche drei bis vier Tage nach der Nephrotomie angefertigt, und solche, welche von vor mehreren Monaten operierten Nieren herrühren. Das bei der ersteren vorherrschende Bild war folgendes: Zu beiden Seiten der Schnittlinie ein Streifen vollkommen nekrotisierten Gewebes, welches an der Peripherie von einem Netz erweiterter und prall gefüllter Gefäße umgeben ist. Für gewöhnlich folgte dann eine Zone kleinzelliger Infiltration, welche sich von hier in die Tiefe, meist durch interstitisches Gewebe in die Nierensubstanz versenkte. Stellenweise war das Infiltrat so massig, daß man von eitriger Infiltration reden konnte.

Hinter dieser letzten Zone beobachtete ich häufig, aber nicht konstant, einen Streifen degenerierter Nierensubstanz, welche hauptsächlich dadurch charakterisiert war, daß das Lumen der Kanälchen durch die gequollenen Epithelzellen vollkommen obduriert war. Dahinter fand man schon überall unverändertes Nierengewebe, welches nur hier und da zerstreute kleine Herde nekrotisierten Gewebes einschloß. Letzteres war ebenfalls stets von einem Netz erweiterter und von roten Blutkörperchen ausgefüllter Blutgefäße eingerahmt. In der Nähe der nekrotischen Herde waren für gewöhnlich auch die Nierenkanälchen von roten Blutkörperchen ausgefüllt. Die Menge nekrotischen Gewebes war in verschiedenen Präparaten verschieden groß. In allen Fällen war jedoch diese Menge bedeutend und dadurch

charackterisiert, daß sie auf der einen Seite der Schnittlinie viel weiter in die Tiefe reichte, wie auf der anderen. Ganz anders präsentierte sich das mikroskopische Bild aus der zweiten Serie der Nieren. Wie ich schon früher bemerkte, zeigten diese Nieren eine bedeutende Verkleinerung ihrer Masse und zwar auf Kosten der dorselen Hälfte. Am Querschnitte wurde mikroskopisch folgendes konstatiert. An der einen Hälfte des Schnittes waren vom früheren Gewebe einzig und allein die im hohen Grade degenerierten, von Bindegewebe umgebenen Malpighischen Körperchen erhalten. Nirgends und in keiner Form war eine Spur von Kanälchen zu sehen. Die auf der anderen Seite der Narbe liegenden Hälfte bot ganz andere Bilder. Das Nierengewebe war hier ganz gut erhalten, nur in nächster Nähe der Narbe waren Malpighische Körperchen, teilweise auch Nierenkanälchen sichtbar. In weiterer Entfernung von der Narbe waren jedoch weder im Epithel der Kanälchen, noch in den Malpighischen Körperchen irgend welche Zeichen von Degeneration sichtbar. Zwischen den Kanälchen jedoch begegneten wir breiteren Streifen vom Bindegewebe, welche radiär von der Operationsnarbe aus ausstrahlten und mitunter bis zur gewöhnlich an diesen Stellen verdickten Kapsel reichten. Im Bereiche dieser Bindegewebsstreifen waren kleinzellige Infiltrate sichtbar, welche als Zeichen eines noch fortschreitenden Entzündungsprozesses angesehen werden müssen. Wir konnten in der ersten Serie kein Bild finden, welches einem Bilde aus den Präparaten der zweiten Serie vollkommen entsprechen würde. Wir fanden dort zwar Nekrosen, welche einen großen Teil der einen Nierenhälfte einnahmen, sich jedoch nie, wie wir es bei Präparaten der zweiten Serie zu sehen Gelegenheit hatten, über die ganze Hälfte ausdehnten. Wenn wir also nicht annehmen wollen, daß es sich hier um einen Zufall handle, müssen wir zugeben, daß der Schwund der einen Nierenhälfte nicht plötzlich, sondern fortschreitend auf Grund einer interstitiellen Entzündung auftrat. Hierbei konnten Mikroorganismen eine Rolle spielen, welche schon normalerweise durch die Nieren ausgeschieden worden und gerade bei diesen Fällen, dank den zahlreichen nekrotischen Herden, günstige Entwicklungsbedingungen fanden.

Für diese Annahme spricht auch der noch in Entwicklung befindliche interstitielle Prozeß, welcher bei den wenig veränderten Hälften der zweiten Nierenserie beobachtet werden konnte. Zur Kontrolle der früheren Versuche, eventuell zum Vergleiche des Erfolges inzidierte ich in zwei Fällen die Niere quer.

X. Mittelgroßer Hund mit gestutztem Schweif. Ich legte am 12. November 1902 in Chloroformnarkose durch den Simonschen Schnitt die

linke Niere frei und inzidierte sie durch einen durch die Mitte ihres Längsdurchmessers gehenden und bis zum Becken reichenden Querschnitt.

Nach Adaptierung der beiden Hälften legte ich eine tiefe, durch den Äquator gehende Knopfnaht und längs des Umfanges eine fortlaufende Naht an. Bis zum Abend ging blutiger Harn ab. Nächster Tag ruhig. Nach einer Woche etwas mißmutig. In der Umgebung der Wunde hat sich ein Abszeß gebildet. Nach Öffnung der Naht wurde aus einer unterhalb der Bauchdecken befindlichen Höhlung ungefähr ein Löffel Eiter entleert. Seither war das Tier bis zum 8. Februar 1903 gesund. An diesem Tage wurde das Tier traurig, lag ruhig da und nahm keine Nahrung zu sich. Am nächsten Tage derselbe Zustand, konnte trotz augenscheinlicher Anstrengungen keinen Harn lassen. Am Abend des 10. Juli 1903 Exitus.

Obduktion am 11. Juli: Aus der Bauchhöhle entleert sich blutig-seröse Flüssigkeit, nach deren Entleerung man sehen kann, daß der größte Teil der Bauchhöhle durch die ausgedehnte Harnblase ausgefüllt ist. Die Harnblasenwände schlaff, dunkel kirschrot verfärbt, das Peritoneum über der Blase von einem fibrinös-eitrigen Exsudat bedeckt. Sonst ist das Bauchfell glatt und glänzend. Die linke Niere mit dem Netz und der Lumbalnarbe verwachsen. Diese Verwachsungen konnten leicht gelöst werden, worauf der ganze Urogenitalapparat in toto herausgenommen wurde. Die Größe der Nieren war vollkommen gleich. Die linke Niere macht den Eindruck, als ob sie eingeschnürt wäre, weil die die Niere sekundär umgebende Narbe etwas unter die Oberfläche eingezogen ist. Das linke Nierenbecken scheint etwas voluminöser als das rechte zu sein. Die Ureteren sind nicht erweitert. Die Prostata stark vergrößert und hyperämisch. Beim Durchschneiden fließt jauchig-eitrige Flüssigkeit über die Schnittfläche. Beim Durchschneiden der Harnröhre bemerkt man an der Stelle, wo sie in der Rinne des Penisknochens verläuft, Steinchen von Linsengröße, welche das Lumen der Urethra dicht ausfüllen. Von hier aus in der Richtung gegen die Blase zu ist die Harnröhre erweitert, die Schleimhaut exulzeriert und von schmierigen, eitrigen und nekrotischen, mit Steinchen vermischten Fetzen bedeckt. In der Blase trüber blutiger Harn, ebenso eine Anzahl von kleinen, durch Schleim miteinander verklebten Steinchen. Die chemische Untersuchung ergab, daß der Kern dieser Steinchen aus Ammoniummagnesiumphosphat, die Rinde hingegen aus Calciumkarbonat besteht. Von organischen Substanzen wurde hauptsächlich Mucin gefunden. Die Blasenschleimhaut war von diphtheritischen Membranen und blutigen Suffusionen bedeckt.

In den Harnleitern wurden keine Steinchen gefunden. Nach Längsinzision der linken Niere fand man normale Färbung sowie deutlichen streifigen Bau derselben. An der Stelle der Operationsnarbe war die Rindensubstanz viel schmäler als in der Nachbarschaft. An der Marksubstanz waren keine Veränderungen sichtbar. Die Nierenkelche und das Nierenbecken links weiter wie rechts. In einem Kelche wurde ein Steinchen gefunden, um dieses herum eine mäßige Menge blutig eitrigen Harnes. Von der hinteren Wand des Nierenbeckens ragt in dasselbe ein gestieltes, stecknadelkopfgroßes Knötchen herein, welches an der Oberfläche mit Schleimhaut bedeckt und im Zentrum hart ist.

XI. Kurzhaariger mittelgroßer Hund. Durch Lumbalschnitt wurde am

13. November 1902 in Chloroformnarkose die rechte Niere freigelegt und hierauf in der Mitte des Äquators quer bis zum Becken eingeschnitten. Anlegung zweier tiefer Knopfnähte und einer oberflächlichen fortlaufenden Naht. Dieser Eingriff wurde von dem Hunde gut vertragen. Am 13. Februar 1903 abermalige Eröffnung der Bauchhöhle, starke Verwachsungen der operierten Niere mit den Nachbarorganen, besonders mit der Leber, mußten zum Teile scharf gelöst werden. Nach Exzision dieser Niere wurde sie bezüglich ihrer Größe mit der anderen verglichen. Die rechte Niere war kleiner als die linke, obwohl der Größenunterschied nicht so markant, wie in den ersten sieben Fällen war. Jedenfalls war er so markant, daß er auch von nicht voreingenommenen Kollegen, welche mir assistierten, bemerkt wurde.

Die Narbe ist etwas unter die Oberfläche eingezogen, die Niere an dieser Stelle wie durch einen Faden umschnürt. Am Längsschnitt zeigt es sich, daß die obere Hälfte etwas gegen die untere verschoben ist, was auf mangelhafte Adaptierung während der Operation zurückzuführen ist. Sonst zeigt die Niere bezüglich Färbung, streifigen Bau, deutliche Abgrenzung von Mark und Rindensubstanz usw. normale Verhältnisse. Die Schnürfurche ist ausschließlich durch Schwund der Rindensubstanz in nächster Nähe der Narbe entstanden.

Diese zwei, sowie die vorhergehenden Versuche lassen gewisse Zweifel bezüglich der Richtigkeit der Versuche Tuffiers auftauchen. Die Blutung ist augenscheinlich bei querer Durchschneidung der Niere keineswegs bedeutender wie beim Längsschnitt. Sobald wir nach Durchschneidung der Niere den Druck auf den Stiel auf einen Augenblick nachlassen, sehen wir, daß bei der Nephrotomia longitudinalis bei weitem mehr Gefäße spritzen als bei der Nephrotomia transversalis. Im übrigen kann man in beiden Fällen die Blutung durch Kompression des Stiels vorzüglich hemmen. Bei genauerer Beobachtung bemerkt man jedoch deutlich, daß der Grad der Blutung in gar keinem Verhältnisse zur Richtung oder Längenausdehnung des Schnittes steht, wohl aber von der Tiefe desselben abhängt und zwar in dem Sinne, daß, je näher wir zum Becken einschneiden, um so gröbere und zahlreichere Arterienzweige durchschnitten werden. Dies verlangt im übrigen keine weiteren Erklärungen. Rücksichten auf die Blutung dürfen uns also bei der Wahl der Schnittrichtung nicht leiten. Wohl aber hat ein anderer Umstand eine unverhältnismäßig größere Bedeutung.

Der Schwund des Nierengewebes bei querer Nephrotomie ist gewiß nicht bedeutender, im Gegenteil viel geringer, als bei der typischen Sectio renis. Beim Versuch X konnte ich gar keinen Größenunterschied zwischen operierter und nicht operierter Niere wahrnehmen, bei Versuch XI bestand zwar ein solcher Unterschied, jedoch war er nicht so markant, wie nach Längsinzision. Dasselbe ungefähr

beobachtete auch Langemak, und man kann seine Erfahrungen in dem einen Satze fassen: „So ergibt sich ein noch größerer Verlust an Nierengewebe beim Sektionsschnitt als beim Querschnitt". Wenn nun die Sachen sich so verhalten, so kann man die apodiktische Behauptung Tuffiers bestreiten. Die bisher gefundenen Tatsachen berechtigen uns noch nicht zu einer gerade entgegengesetzten Behauptung, jedoch hoffe ich, daß wir der Wahrheit am nächsten kommen, wenn wir annehmen, daß es keinen Schnitt gebe, welcher die Niere absolut vor späterem teilweisen Schwunde schützt. Keinesfalls ist es der Schnitt durch den Äquator der Niere, oder wie es Zondek will, parallel zum Äquator, aber etwas gegen hinten geneigt.

Der Hund vom Versuch X ging an Lithiasis zugrunde. Ich glaube es nicht beweisen zu müssen, daß hier das Trauma das ätiologische Moment bildete. Die Nephrotomie gesellte sich wahrscheinlich zu Umständen, welche das Entstehen der Lithiasis begünstigten. Sowohl durch die letzten Versuche Langemaks, welcher nach Durchschneidung der Niere bei Kaninchen bei 32% der Fälle das Entstehen von Nephrolithiasis konstatierte, als auch durch klinische Beobachtungen ist ein ursächlicher Zusammenhang zwischen Nierentraumen und Lithiasis zur Genüge erwiesen. Anknüpfend an das uns speziell beschäftigende Thema, können wir an dieser Beobachtung nicht schweigend zur Tagesordnung übergehen und dies um so weniger, als Nierensteine bei Hunden zu Seltenheiten gehören. Ich meine nämlich, daß die Kliniken die Möglichkeit solcher Komplikationen bei der Ausführung von Nephrotomien z. B. bei Nephralgie hematurique, also bei nicht gerade sicht- oder greifbarer Indikation stets vor Augen halten sollten. Es ist dies nämlich ein Nachteil, welcher der Ausführung des Nierenschnittes allein zuzuschreiben ist. Wenn wir jedoch diesen Ausnahmsfall nicht in Betracht ziehen, können wir mit Sicherheit behaupten, daß auch weit vorgeschrittene durch den Nierenschnitt bedingte Veränderungen der Niere für den Organismus keine besondere Bedeutung haben, sie werden nämlich durch die vermehrte Tätigkeit der gesunden Niere vollständig kompensiert; allerdings nur in dem Falle, wenn diese Niere zur Leistung der Kompensation vollkommen geeignet ist.

Dafür spricht auch der Umstand, daß die täglich beobachteten Versuchstiere in keiner Weise das Bestehen eines Leidens verrieten und nach einer vorübergehenden Beeinträchtigung in der Ernährung während des Wundverlaufes rasch den ursprünglichen Gesundheitszustand wieder erlangten.

III.

Dieselbe Operation, jedoch an beiden Nieren zugleich ausgeführt, stellt sich uns in einem ganz anderen Lichte dar. Eine experimentelle Lösung dieser Frage, ob die gleichzeitige beiderseitige Nierenspaltung zulässig sei, hat sowohl für die Pathologie, als auch die Therapie beim Menschen dieselbe Bedeutung, wie die schon durch die vorangehenden Experimente konstatierte Tatsache, daß nach einseitiger Spaltung ein teilweiser Schwund der Niere eintritt. Deshalb habe ich es unternommen, einen Beitrag zur Lösung dieser Frage durch die nachfolgenden Experimente zu liefern, welche unter Einhaltung derselben Prinzipien, wie wir sie eingangs angaben, ausgeführt wurden.

XII. Kleine Dachshündin. Am 29. Mai 1901 Laparotomie in Chloroformnarkose. Sectio renum. Anlegung einer fortlaufenden Catgutnaht. Am Tage nach der Operation häufige Abgabe von mit Blut gefärbtem Harn. In den nächsten Tagen machte das Tier einen schwerkranken Eindruck, Es lag meistenteils, nahm wenig Wasser und keine Nahrung zu sich, in den Extremitäten unbedeutende Zuckungen.

5. Juli 1901 Exitus. Die linke Niere verheilt. Am oberen Pol der rechten Niere haben die Nähte wahrscheinlich infolge von Gewebsnekrose nachgelassen. In der Umgebung dieser Niere adhäsive Peritonitis. In der durch die Adhäsionen begrenzten Höhle eine geringe Menge eitrigen Harnes (chemisch nachgewiesen). In beiden Nierenbecken sowie in der Blase ältere Blutgerinnsel. Die Nieren am Durchschnitt sehr blaß, mit zahlreichen, verstreuten Infarkten, besonders in der einen Hälfte.

XIII. Großer gelber Hund. Am 15. Juni 1901 Laparotomie und Sectio renum ambilateralis in Chloroformnarkose. Anlegung einer fortlaufenden Catgutnaht an beiden Nieren. Der Hund ging unter fortwährender Hämaturie und schweren Krankheitssymptomen am 16. Juni 1901 zugrunde.

In diesem wie auch im vorhergehenden Falle ergab die Sektion das Bestehen von zahlreichen, das Nierenbecken dicht ausfüllenden Blutgerinnseln und in der Nierensubstanz die sich bisher ständig wiederholenden Veränderungen. Sonst waren das Bauchfell, sowie alle Brust- und Bauchorgane unverändert.

XIV. Kleiner schwarzer Hund. Am 17. Juni 1901 Laparotomie in Chloroformnarkose, gleichzeitige Durchschneidung beider Nieren und Anlegung einer fortlaufenden Catgutnaht an dieselben. Unter Blutharnen, großer Schwäche, Nahrungsverweigerung und tetanischen, besonders an den hinteren Extremitäten auftretenden Krämpfen trat am nächsten Tag der Tod ein. Der Obduktionsbefund war dem vorhergehenden analog.

XV. Kleiner schwarzer Hund. Am 18. Juni 1901 wurde ihm die Bauchhöhle in Chloroformnarkose eröffnet und beide Nieren in einer Sitzung durchschnitten. Fortlaufende Catgutnaht der Nieren. Tod unter schweren Krankheitszuständen nach 36 Stunden. Die Sektion ergab folgendes: Die Nähte halten gut. Zwischen den Schnittflächen und in den Nierenbecken ein dieselben verstopfendes Blutgerinnsel, in der mäßig erweiterten Blase ein ähnliches Gerinnsel. Am Querschnitt der Nieren sind zahlreiche, scharf

umschriebene, kleine, meist keilförmige Herde sichtbar, welche von der Umgebung durch ihre gelbliche Färbung abstechen.

XVI. Mittelgroße scheckige Hündin. Am 14. Dezember 1901 Sectio renum ambilateralis per laparotomiam. Die durchschnittenen Nieren werden zuerst durch drei tiefe Knopfnähte, hierauf durch eine oberflächliche fortlaufende Catgutnaht wiedervereinigt. Am 16. Dezember 1901 ging das Tier zugrunde, die Sektion ergab einen den früheren analogen Befund.

XVII. Gelbe mittelgroße Hündin. Am 13. November 1902 Freilegung zuerst der linken, dann der rechten Niere durch Lumbalschnitt. Längsinzision beider Nieren. Naht durch tiefe Knopfnähte und durch oberflächliche fortlaufende Naht. Nach Vernähung Reposition der Nieren, Vernähung des Lumbalschnittes mit Etagennaht. Nach der Operation zeigt das Tier deutliche Krankheitssymptome. Ohne irgendwelche Bewegungen zu machen, sitzt oder liegt es ruhig im Käfig. Flüssigkeiten werden mit Unlust genommen, feste Nahrung verweigert. Am Morgen des 17. November Exitus. Sektionsbefund: Bauchfell glänzend, in der Umgebung beider Nieren schwache Adhäsionen, rechts zahlreicher wie links. Das subperitoneale Bindegewebe in der Lumbalgegend blutig unterlaufen. Die Nephrotomiewunden verklebt. An der rechten Niere unter einer serösen Schicht eine erbsengroße, mit einer dünnen eitrigen Flüssigkeit gefüllte Höhlung. Beide Nierenbecken sind etwas erweitert und von einem den Wänden anliegenden Blutgerinnsel ausgefüllt. Die Blase vollkommen leer.

Nach Ausführung von diesen sechs durchweg mit ungünstigem Ausgang verlaufenen Versuchen zweifelte ich daran, daß es mir gelingen würde, ein Tier nach beiderseitiger Nephrotomie am Leben zu erhalten. In der Annahme jedoch, daß bei diesen ungünstigen Ausgängen das Blutgerinnsel, welches das Nierenbecken ausfüllte und auf diese Weise das Nierengewebe von innen drückt, keine geringe Rolle spiele, habe ich ein günstigeres Resultat auf anderem Wege zu erreichen versucht.

XVIII. Kleine schwarze Hündin. Am 22. November 1902 legte ich in Chloroformnarkose beide Nieren durch Lumbalschnitt frei, zog sie aus der Bauchhöhle hervor, indem ich ihr Zurückgleiten auf diese Weise verhinderte, daß ich einige Knopfnähte unterhalb der Niere anlegte, welche das Bauchfell und die Fascia transversa faßten und nur eine kleine Öffnung zur Durchlassung des Stieles frei ließen. Die auf diese Art in den Bauchdecken der Lendengegend fixierten Nieren schnitt ich in der Längsrichtung bis zum Nierenbecken ein, worauf ich durch eine oberflächliche Catgutnaht ihre Ränder in die Hautwunde einnähte. Während der Operation bestand eine so heftige Blutung, daß zum Schlusse der Operation das Tier in deutlichen Collaps verfiel, welcher sich jedoch durch Anwendung von Hypodermoklyse beheben ließ. Die aufgeschnittenen Nieren wurden mit steriler Gaze austamponiert und hierauf ein Verband angelegt. Nach 36 Stunden ging das Tier zugrunde. Die Sektion ergab gar keine Veränderungen, weder in der Brust noch in der Bauchhöhle. Die Blase voll reinen Harnes.

Der unmittelbare Eindruck, welchen ich durch diesen Fall empfing,

war der, daß ich überhaupt verzweifelte, bei den folgenden Versuchen irgend welchen Erfolg zu erlangen. Die schwere Blutung während des Eingriffes und die Unmöglichkeit der Erhaltung einer nur geringen Asepsis nach der Operation zwangen zur Stellung einer möglichst ungünstigen Prognose. Ich modifizierte deshalb meinen ursprünglichen Plan und beschloß sozusagen zweizeitig zu operieren.

XIX. Am 27. November 1902 legte ich bei einer kleinen schwarzen Hündin in Chloroformnarkose beide Nieren in einer Sitzung frei, worauf ich sie, ebenso wie im Versuch XVIII durch Anlegung einiger tiefer durch Bauchfell und Fascia transvers gehenden Nähte am Hereinschlüpfen in die Bauchhöhle verhinderte.

Hierauf verkleinerte ich die äußere Wunde und legte einen Verband an. Ich beabsichtigte, erst nach eingetretener Fixierung der Nieren in die äußere Wunde an ihnen die Längsinzision vorzunehmen. Indessen hat das Tier wider Erwarten auch diesen Eingriff nicht überstanden.

Nach der Operation verblieb das Tier stets in Ruhelage und verweigerte Nahrungsaufnahme. Dieser Zustand blieb sich bis zum Tode, welcher am 4. Dezember 1902 eintrat, gleich. Irgendwelche Störungen in der Harnabgabe konnten während dieser ganzen Zeit nicht beobachtet werden.

Sektionsbefund: In der äußeren Wunde besteht keine Eiterung. Die linke Niere hat sich mit ihrem unteren Pol teilweise wieder in die Bauchhöhle retrahiert. Der obere Pol ist durch schwache Adhäsionen in der Wunde fixiert. Die linke Niere steckt ganz in der Lumbalwunde, zwischen ihrer eigenen Bedeckung und der Umgebung haben sich zahlreiche Adhäsionen gebildet. In der Bauchhöhle normale Verhältnisse. Blase leer. Nach Herausnahme der Nieren konstatiert man, daß das rechte Nierenbecken etwas voluminöser ist als das linke. Sonst bieten die Nieren am Durchschnitt keine pathologischen Veränderungen.

Nachdem in mein Programm auch anderweitige Versuche gehören, habe ich am vorhergehenden die Serie der Experimente über den gleichzeitigen Längsschnitt beider Nieren geschlossen. Ich bin der Meinung, daß, wenn die gleichzeitig Durchschneidung der Nieren längs ihres Äquators überhaupt nicht zu den absolut tödlich endigenden Eingriffen gehört, der von mir in Versuch XIX gewählte Weg uns noch am ehesten zum Ziele führen kann. Die von mir bisher angestellten Versuche dürften wohl zur Genüge gezeigt haben, daß dies ein sehr gefährlicher Eingriff ist. Dies können wir aus den stets sehr genau aufgenommenen Obduktionsbefunden schließen. In allen Fällen (mit Ausnahme des Falles XII und eines analogen Falles aus den nachfolgenden Serien: vergl. Vers. XXIV) wurden, abgesehen von den Verletzungen der Nieren, gar keine Veränderungen gefunden, welche den Grund des tödlichen Ausganges erklären könnten. Durch Exklusion gelangen wir also zum Schlusse, daß einzig und allein die Veränderungen in den Nieren in unseren Fällen am tödlichen Aus-

gange die Schuld tragen. Wie ist dies nun erklärlich? Man muß da mehrere Gründe in Betracht ziehen. Aus den im zweiten Abschnitt besprochenen Versuchen konnten wir ersehen, daß nach Nephrotomien ein bedeutender Teil der Niere schwinde. Diesen Schwund müssen wir teils als fortschreitenden, teils als unmittelbar nach der Operation auftretend ansehen. Daraus kann man schließen, daß das Tier nach beiderseitiger Nephrotomie, im schlimmsten Falle plötzlich zwei Drittel einer Niere, mitunter auch mehr, verliert. Deshalb kann einem solchen Tiere unmittelbar nach der Operation, trotzdem ihm nicht einmal ein Zentigramm seiner Niere entfernt wurde, tatsächlich kaum ein und ein Drittel Niere zurückbleiben, beziehungsweise eine nur einer Niere entsprechende Menge Nierengewebes. Dieser Verlust an und für sich hätte jedoch keine größere Bedeutung, nachdem doch Tuffier durch seine Versuche nachgewiesen hat, daß für das Leben und das normale Funktionieren des Tierorganismus schon ein Drittel der Mengen des normalen Nierengewebes genügt. Bei meinen Versuchen blieben jedoch im schlimmsten Falle noch drei Drittel zur Verfügung. Diese zurückgebliebenen Reste scheinen jedoch ungenügend zu funktionieren, es scheinen nämlich durch die Einwirkung sogenannter nephrolytischer Substanzen, welche sich aus den zugrunde gegangenen Zellen bilden, in den Epithelien der erhaltenen Teile, besonders aber in den Tubuli contorti primi ordinis, charakteristische Veränderungen im mikroskopischen Bau, sogenannte „Cytolyse protoplasmique" zu entstehen. Es genügt, wenn ich mich in dieser Beziehung auf die entsprechenden Erfahrungen von J. Castaigne und F. Rathery, welche unter dem Titel „Lesions experimentelles du rein" publiziert wurden, berufe. Am Schlusse ihrer Arbeit schreiben die Autoren folgendes: L'evolution des lapins chez lesquels nous avions pratiqué les diverses experimentations que nous venons d'indiquer, nous avais déja permis de conclure que tandis qu'une néphrectomie unilatérale n'entraine aucun trouble de l'organisme quand l'autre rein est sain, an contraire ou peut troubler très fortement la santé générale d'un animal et même amener des accidents mortels si l'on détermine des lesions très prononcées d'un seul rein et qu'on le laisse en place alors même qu'au moment de l'operation l'autre rein est absolument indemne. Les resultats de nos experimentations (albuminurie à la suite de la ligature unilaterale de l'uretère phenomèns d'uremie nerveuse, mort sans lesions macroscopiques d'autres organ de rein) nous permettaient de supposer que les lesions d'un rein pouvaient retentir sur l'antre et l'histologie est venue nous prouver ce fait tout en nous révelant un type de lésion non encore décrit à notre conaissance."

Neben diesen Faktoren spielt — wie mir scheint — auch die mechanische Behinderung des Harnabflusses aus den Nieren, bedingt durch die Ausfüllung des Nierenbeckens durch Blutgerinnsel, keine geringe Rolle. Dafür sprechen im gewissen Grade die Versuche XII und XXIV. In beiden Fällen gelangte der Harn aus der Nephrotomiewunde in die Peritonealhöhle, und die beiden Tiere lebten sieben beziehungsweise neun, also bedeutend länger als alle übrigen Tiere aus der III. und IV. Versuchsserie. Diese beiden Experimente kann man nicht als durch die Verhältnisse bedingte Zufälligkeiten ansehen. Sie beweisen nämlich, daß nur dank dem Umstande, daß der Harn ruhig in die Peritonealhöhle abfließen konnte, diese beiden Tiere länger als die anderen am Leben blieben. Wir wollen die Tatsache jedoch nicht verschweigen, daß derselbe Umstand, der diese Tiere vor dem unmittelbaren Tode rettete, später ihren Tod herbeiführte, und kehren zu den uns hauptsächlich interessierenden Ausführungen zurück.

Um eben die mechanische Behinderung des Abflusses zu beheben, habe ich die Versuche XVIII und XIX ausgeführt. Durch die extraperitoneale Fixierung der Niere in der äußeren Wunde wollte ich Bedingungen schaffen, welche eine Beherrschung der Blutung ausschließlich durch Tamponade zulassen sollten. Wir sahen nämlich, daß durch das Anlegen einer die Blutung stillenden Naht sich stets im Nierenbecken die so unerwünschten Tromben bildeten. Experimentell gelang es mir bisher nicht, dieses Ziel zu erreichen. Vielleicht finden wir zum Glück beim Menschen in dieser Beziehung günstigere Bedingungen. Extraperitoneal gelagerte Nieren können wir ohne weitere vorbereitende Eingriffe nach der Nephrotomie tamponieren, wie es auch J. Israel aus einem anderen Grunde tat und auch in einer seiner Arbeiten empfahl. Sowohl die Untersuchungen Castaignes und Ratherys, als auch unsere eigenen (besonders Vers. XII und XXIV) beweisen, daß die Cytolyse protoplasmique der Nierenzellen, zwar schwere, aber nicht unbedingt tödliche, mitunter nur vorübergehende Störungen hervorruft und das Tier die ersten schweren Tage überstehen kann, wenn nur die Möglichkeit eines ruhigen Harnabflusses aus den Nieren gegeben ist. Wir können also hoffen, daß uns also die beiderseitige gleichzeitige Längsinzision der Nieren auf der Klinik beim Menschen bessere unmittelbare Erfolge geben wird, als es dieser Eingriff im Experiment tut. Zur Kontrolle und zu Vergleichszwecken habe ich an drei Hunden auch die gleichzeitige beiderseitige quere Nephrotomie vorgenommen.

XX. Großer, langhaariger, sehr gut genährter Hund. Am 22. Februar 1903 legte ich in Chloroformnarkose beide Nieren frei und schnitt dieselben

in der Mitte ihrer Längsachse ein, den Schnitt bis zur Eröffnung des Nierenbeckens vertiefend. Hierauf legte ich drei Knopfnähte (durch den Äquator und die beiden seitlichen Flächen) an. Schon jetzt bestand nach Lockerung des Druckes auf den Stiel nur eine mäßige Blutung. Anlegung einer oberflächlichen fortlaufenden Naht.

Noch an dem der Operation folgenden Tage wurde blutiger Harn abgegeben. Der Hund nimmt weder Nahrung noch Flüssigkeiten zu sich. Am dritten Tage wurde überhaupt keine Harnabgabe beobachtet. Das Allgemeinbefinden unvergleichlich schlechter als am vorhergehenden Tage. Am Abend große Unruhe, drängt vergeblich behufs Harnabgabe.

Am 25. Februar 1903 Exitus. Sektionsbefund: Die Brustorgane normal. In der Bauchhöhle das Peritoneum glatt und glänzend, die Darmschlingen unverändert, es bestehen keine Verwachsungen unter denselben. In der Umgebung der Nieren spärliche Blutgerinnsel. An den Nieren, äußerlich längs der Schnittlinie blutige Unterlaufungen. An der vorderen Nierenoberfläche ein kaum 1 cm langer, streng auf die Nahtlinie begrenzter nekrotischer Herd.

Am Durchschnitt: Beide Hälften liegen einander fest an, zwischen ihnen liegt kein Blutgerinnsel. Ebenso fehlt ein solches im Nierenbecken. Die Abgrenzung der Rinden- und Markschicht ist deutlich, die streifige Struktur ist beibehalten. Auf der einen Seite der Schnittlinie sind an beiden Nieren kleine, gegen 3—4 mm breite, auf die Rindensubstanz beschränkte Infarkte sichtbar.

XXI. Dachshund, Weibchen. Am 20. Februar 1903 Laparotomie in Chloroformnarkose. Es wurde frühe Gravidität konstatiert. Beide Nieren wurden wie im vorhergehenden Falle quer eingeschnitten und ebenso vernäht.

Am 1. und 2. Tage nach der Operation Hämaturie. Am 3. Tage Abortus. Allgemeine Symptome schwerer Erkrankung, welche sich durch 2 Wochen unverändert erhalten. Hierauf rasche Besserung. 3 Wochen nach der Operation zeigt der Hund ein vollkommen normales Verhalten. Am 26. März 1903 vollkommene Genesung.

XXII. Kleine scheckige Hündin. Am 4. März 1903 Laparotomie in Chloroformnarkose, quere Durchschneidung beider Nieren in einer Sitzung. Nach Adaptierung beider Hälften Anlegung dreier tiefer Knopfnähte und einer oberflächlichen fortlaufenden Naht. Am ersten Tage nach der Operation war der Harn blutig, später unverändert. Der Hund zeigt zwar schwere Krankheitserscheinungen, dieselben sind aber im allgemeinen nicht so schwer, wie bei anderen Tieren, an denen die Längsinzision ausgeführt wurde. Er macht Bewegungen, trinkt usw.

Am 7. März Exitus. Sektionsbefund: Keine Veründerungen in den Organen der Brust und Bauchhöhle. Die Nieren bieten äußerlich bis auf oberflächliche Suffusionen längs der Nahtlinie keine Veränderungen. Am Längsdurchschnitt auf der einen Seite des Schnittes ein nekrotischer, einige Millimeter breiter, auf die Rindensubstanz allein beschränkter Herd sichtbar. Im Nierenbecken und der kontrahierten Blase Blutgerinnsel.

Diese drei Versuche sprechen noch deutlicher, als die analogen im II. Abschnitte beschriebenen, zugunsten der queren Inzision der

Nieren. Der Allgemeinzustand der Versuchstiere ist nach diesem Eingriff ein bedeutend besserer, als nach der Längsinzision. Während sie nach diesem letzteren Eingriffe jede Bewegung vermeiden, weder fressen noch trinken wollen, und deutlich schweres Leiden verraten, verhalten sie sich nach querer Nephrotomie ganz ruhig, gehen herum, trinken usw. Ferner ist es mir nach gleichzeitiger Längsinzision nicht gelungen, auch nur ein einziges Tier am Leben zu erhalten, während nach gleichzeitiger querer Nephrotomie auf drei Versuchstiere eines diesen Eingriff ganz gut vertrug. Ein Zufall wollte es, daß es sich da gerade um eine trächtige Hündin handelte, und die Gravidität bedingt doch eher eine verminderte, als eine erhöhte Wiederstandsfähigkeit der Nieren. In den zwei anderen Fällen bot die Sektion ein den in der II. Abteilung beschriebenen Fällen ähnliches Bild, weshalb ich es unterlasse, mich länger mit diesen zwei Fällen zu beschäftigen. Den günstigen Verlauf im Versuch XXI. müssen wir auf Grund der bisherigen Erfahrungen dem Umstande zuschreiben, daß die Blutung nach querer Nephrotomie kleiner ist, als nach Längsinzision, wodurch die Bildung der tamponierenden Blutgerinnsel erschwert wird. Endlich haben wir gesehen, daß der Schwund des Nierengewebes nach querer Nephrotomie ein sehr unbedeutender ist.

IV.

Um schließlich alle möglichen Kombinationen bei der Ausführung dieser Experimente durchzuführen, habe ich einige Versuche in der Art ausgeführt, daß ich in derselben Sitzung nach Entfernung der einen Niere die andere durchschnitt.

XXIII. Kleine schwarze langhaarige Hündin. Am 31. Mai 1901 Eröffnung der Bauchhöhle in Chloroformnarkose. Exzision der linken Niere; Längsinzision der rechten Niere und nachherige Vernähung derselben durch eine fortlaufende Catgutnaht. Nach der Operation deutliche Symptome schweren Leidens. Abgabe blutigen, mit Blutgerinnseln vermengten Harnes. Verweigert Nahrungs- und Flüssigkeitsaufnahme. Muskelzuckungen. Tod am 2. Juni 1901. Das Bauchfell unverändert. Die Schnittlinie verklebt. Am Querschnitt ein Blutgerinnsel zwischen den Schnittflächen, welches direkt in das das Nierenbecken ausfüllende Gerinnsel übergeht. In der Niere zahlreiche Infarkte, besonders in der dorsalen Hälfte. Blase leer.

XXIV. Große langhaarige Hündin. Am 12. Februar 1903 Laparotomie in Chloroformnarkose mit nachfolgender Nephrectomia sinistra et Nephrotomia longitudinalis dextra. Sofortige Anlegung dreier tiefer und einer oberflächlichen fortlaufenden Naht. In den ersten Tagen nach der Operation bestand relatives Wohlbefinden, später jedoch trat immer größere Schwäche ein, zum Schlusse lag das Tier ganz ruhig und nahm weder Nahrung noch Flüssigkeiten zu sich. Der Harn war in den ersten zwei

Tagen blutig, später wurde überhaupt keine Harnabgabe beobachtet. Tod am 21. Februar 1903. Sektionsbefund: In der Bauchhöhle ungefähr 1 Liter gelblicher, trüber, nach Urin riechender Flüssigkeit. Die Darmserosa glänzend ohne fibrinösen Belag. Am das Becken auskleidenden Parietalperitoneum Gefäßinjektion, stellenweise auch Ekchymosen. Keine Verwachsungen der Darmschlingen. An dem nach Exzision der linken Niere verbliebenen Stumpfe keine Veränderungen sichtbar. In der Gegend der rechten Niere zahlreiche Verwachsungen der Darmschlingen untereinander und mit der Leber. Nach Herausnahme der rechten Niere ist längs der Nahtlinie deutlich nekrotisches Nierengewebe sichtbar. In der Mitte des Längendurchmessers ein bis zum Nierenbecken reichender, für einen Federstiel durchgängiger Defekt. Im rechten Unterlappen, dicht unter der Pleura ein heller, großer, grau verfärbter, von einem blutig imbibierten Rand umgebener nekrotischer Herd. Die Pleura über diesem Lappen getrübt, von einer fibrinösen Membran bedeckt.

XXV. Gelbe mittelgroße Hündin. 13. Februar 1903 Laparotomie in Chloroformnarkose. Exzision der rechten und Längsinzision der linken Niere. Naht der letzteren durch tiefe Knopfnähte und eine fortlaufende oberflächliche Naht. Nach der Operation schwere Krankheitserscheinungen: der Hund nahm weder Nahrung noch Flüssigkeiten zu sich, Harn stets blutig. Exitus am 17. Februar 1903.

Sektionsbefund: Eiterung in den Bauchdeckennähten. Peritoneum nicht verändert. In der Gegend der linken Niere subperitoneale Blutunterlaufungen. Die Nähte an der Niere halten, die Nierenwunde verklebt. Am Querschnitt Blutgerinnsel zwischen den beiden Teilen und im Nierenbecken. Sonst noch die gewöhnlichen Veränderungen (Infarkte usw.).

Weitere Versuche in dieser Richtung habe ich unterlassen, in der Zwischenzeit erschien nämlich die diese Frage gründlich behandelnde Arbeit Langemaks. Wie ich schon früher erwähnte, hat dieser Autor an Kaninchen experimentierend, bei gleichzeitigem Durchschneiden der linken Niere, 55 mal die rechtsseitige Nierenexzision vorgenommen. Der Autor gelangt hierbei zum Schlusse, daß dies zwar kein unbedingt tödlicher (von 55 Tieren gingen 41 kurz nach der Operation zugrunde), in jedem Falle aber ein so schwerer Eingriff sei, daß er nach Tunlichkeit am Menschen unterlassen werden sollte.

Auf Grund der obigen Versuche, von denen der XXIV. schon früher ausführlich besprochen wurde, muß ich mich diesen Anschauungen vollkommen anschließen.

V.

So wäre denn eine Reihe der Versuche im allgemeinen erschöpft. Es verbleibt noch eine andere Art, welche ebenso viele und verschiedenartige Fragen zur Lösung bringen soll. In erster Reihe sollte

man auf experimentellem Wege konstatieren, welchen Einfluß auf den Tierorganismus eine beiderseitige in gewissen Zeiträumen, in zwei Sitzungen ausgeführte Sectio renis hat. Speziell aus Gründen praktischer Art wäre die Antwort auf die Frage nach wie langer Zeit nach Ausführung der Inzision einer Niere, man zur Inzision der anderen schreiten darf, ohne hierbei das Leben des operierten Tieres einer direkten drohenden Gefahr auszusetzen, von Wichtigkeit. Weiter wäre zu ergründen, welche unmittelbaren oder späteren Folgen für den Tierorganismus das Durchschneiden einer einzigen Niere (sei es daß dieser Zustand angeboren oder durch eine früher ausgeführte Nephrektomie erworben ist) hätte. Endlich wäre experimentell zu konstatieren, wie sich ein Tier bei Inzision der gesunden Niere, bei gleichzeitiger Erkrankung der anderen, verhalten würde. Die bisherigen Versuchsresultate ermuntern zur gleichzeitigen Vornahme dieser Untersuchungen bei querer Durchschneidung der Nieren.

Aus den bisher vorgenommenen Versuchen lassen sich jedoch folgende Schlüsse ziehen:

1. Nach Längsinzision der Niere (sectio renis) tritt ein bedeutender mitunter halbseitig auftretender Schwund derselben ein.

2. Der Grund dieses Schwundes liegt in erster Linie in der Bildung ausgebreiteter Infarkte, in zweiter Linie im Auftreten einer interstitiellen Entzündung.

3. Bei Versuchstieren, bei denen die nicht operierte Niere vollkommen gesund war, hatte dieser künstlich im Nierengewebe hervorgerufene Defekt augenscheinlich keine größere Bedeutung. Es läßt sich jedoch daraus nicht der Schluß ziehen, daß diese Schädigung auch beim Menschen gleich harmlos sei. Den Verlust einer Nierenhälfte gleicht der Organismus durch Hypertrophie der verbliebenen Hälfte und der anderen Niere aus. Diese Hypertrophie tritt jedoch nur in dem Falle ein, wenn der Organismus jung und gesund ist, wenigstens so weit dies die Nieren betrifft. Wir können jedoch gerade bei Menschen unter diesen Bedingungen selten operieren.

4. Bei querer Inzision der Niere ist der Schwund des Nierengewebes unvergleichlich geringer als bei Sectio renis.

5. Die gleichzeitige Inzision beider Nieren ist ein mit großer unmittelbarer Gefahr verbundener Eingriff. Wenn durch irgend welche Gründe diese Operation beim Menschen ausgeführt werden müßte, sollte man grundsätzlich die durchschnittenen Nieren nicht vernähen, sondern die Wunde offen lassen und nur mit steriler Gaze tamponieren Denselben Grundsatz sollte man auch in solchen Fällen einhalten, bei

welchen wir gezwungen wären, in derselben Sitzung nach Exzision der einen Niere die andere zu inzidieren.

6. Bei beiderseitiger querer Nephrotomie haben wir bedeutend größere Wahrscheinlichkeit, das Tier am Leben zu erhalten, als bei Längsinzision. Vielleicht wäre es am Platze auch in der Klinik an Stelle der Nephrotomia longitudinalis die Querinzision treten zu lassen, im Fall es sich zeigen sollte, daß auch dieser leichtere Eingriff imstande sei, gewissen für die Nephrotomie gestellten Indikationen Genüge zu tun.

VIII.

Beitrag zur Kenntnis von „Pagets disease of the nipple".

Von

Prof. Dr. **Ali Krogius**,
Direktor der chirurgischen Universitätsklinik in Helsingfors.

(Mit 3 Abbildungen im Text und Tafel II. III.)

Die rätselhafte Affektion der Brustwarze und umliegenden Haut, die unter dem Namen „Pagets disease of the nipple" bekannt ist, hat seit dem Jahre 1874, wo sie zuerst von Sir James Paget als eine besondere Krankheitsform beschrieben wurde, den Gegenstand eines lebhaften, wenn auch nur sporadisch aufflammenden Interesses von seiten der Chirurgen und Dermatologen nicht weniger als der pathologischen Anatomen gebildet und eine stattliche Reihe von Veröffentlichungen, hauptsächlich aus der Feder englischer und amerikanischer, französischer und in den letzten Jahren auch deutscher Forscher, gezeitigt. Eine ganz besondere Aufmerksamkeit lenkte diese Krankheit auch in weiteren Kreisen auf sich um das Jahr 1890, wo Darier und nach ihm Wickham in der alterierten Haut Zellbildungen beschrieben, die sie als „Psorospermien", d. h. zur Klasse der Sporozoën gehörige Parasiten erklärten, und die sie als die eigentliche Ursache der Krankheit betrachteten. Da die Pagetsche Hautkrankheit, wie bekannt, in der Regel nur ein Vorstadium eines später in der Haut oder in der Brustdrüse auftretenden Karzinoms bildet, lag ja die Vermutung nahe, daß man gleichzeitig den lange gesuchten Karzinomparasiten auf die Spur gekommen sei. Spätere Untersuchungen haben nun allerdings gezeigt, daß die von Darier und Wickham als Psorospermien erklärten Zellbildungen nichts mit Parasiten zu tun haben, sondern daß sie schlechtweg Epithelzellen sind, die ihren Zellencharakter verändert, oder, um einen modernen Ausdruck zu gebrauchen, eine sog. Anaplasie erlitten haben. Aber hierdurch scheint mir die Pagetsche Krankheit in keiner Weise an Interesse eingebüßt zu haben, denn gerade für das Stadium dieser Anaplasie der Epithel-

zellen, die nach der modernen Auffassung der Karzinomentwicklung zugrunde liegt, bietet die in Rede stehende Krankheit ein ganz besonders geeignetes Material dar, und auch die Histogenese der Krankheit an sich weist immer noch so viele dunkle Punkte auf, daß jeder neue Fall des seltenen Leidens schon von diesem Gesichtspunkt ein eingehenderes Studium verdient.

Bereits 1890 sah ich in der hiesigen chirurgischen Klinik einen Fall von Pagets disease, der von Professor af Schultén behandelt und später von ihm veröffentlicht worden ist. Die mikroskopische Untersuchung, die ich in diesem Fall auf seine Veranlassung vornahm, war, da sie nur ein kleines exzidiertes Hautstück nebst einem Stück des Karzinoms zum Gegenstand hatte, nicht geeignet, über die Entwicklungsgeschichte der Krankheit irgendwelches Licht zu verbreiten. Seit dieser Zeit ist in der hiesigen chirurgischen Klinik, wo doch jährlich eine große Anzahl Brustgeschwülste behandelt werden, ein neuer Fall von Pagets disease erst 1901 von mir beobachtet worden. Da nun das Resultat der mikroskopischen Untersuchung, die ich in diesem Falle an der amputierten Brust vornahm, manches von Interesse zu bieten scheint, will ich den Fall hier ausführlich mitteilen. Vorher will ich jedoch einen kurzen Rückblick auf die frühere Geschichte der Krankheit werfen.

Allgemeiner bekannt und beachtet wurde Pagets disease of the nipple erst durch Wickhams überaus verdienstvolle Monographie [1]) dieser Krankheit aus dem Jahre 1890, in welcher alle vordem publizierten Fälle zusammengestellt sind und mehrere neue, genau untersuchte mitgeteilt werden. Auf dieses Material gestützt entwirft der Verfasser in der Hauptsache folgendes klinische Bild von der Krankheit. Sie tritt vorzugsweise bei Personen zwischen 50 und 60 Jahren auf. Der Ausgangspunkt ist fast immer die weibliche Brustwarze gewesen; doch ist eine ähnliche Affektion einige Male auch an der männlichen Brustwarze, sowie am Penis und Skrotum beobachtet worden. Die Krankheit beginnt in der Regel in der Form einer Fissur oder Kruste an der Brustwarze oder als ein juckender, roter Fleck an derselben Stelle. Allmählich breitet sich die Affektion über die Areola mammae aus, die ein rotes, exkoriiertes, feuchtes Aussehen annimmt. Die affizierte Partie ist scharf gegen die umliegende Haut abgegrenzt und weist einen mehr oder weniger ausgeprägt polyzyklischen, gewöhnlich etwas erhöhten Rand auf. Die Oberfläche ist glänzend,

1) Wickham, Maladie de la peau, dite maladie de Paget. Thèse de Paris. 1890.

fein granuliert, sammetartig, von intensiv roter Farbe, sowie stellenweise nässend, stellenweise mit Schuppen und Krusten bedeckt. Hier und da sieht man kleine, leicht blutende, oberflächliche Ulzerationen. Die Hautaffektion umfaßt in weiter vorgeschrittenen Fällen nicht bloß die ganze Areola mammae, sondern auch die sie zunächst umgebende Haut. Die Brustwarze retrahiert sich schon früh bis zum Niveau der Umgebung, und an ihrem Platz fühlt man eine spezielle Induration. Dagegen zeigen die übrigen Teile der affizierten Haut nur eine oberflächliche papierartige Verhärtung und sind auf der Unterlage vollkommen verschieblich. Subjektiv wird der Patient von Jucken und Brennen, bisweilen auch von wirklichen neuralgischen Schmerzen beschwert.

Nachdem diese Hautaffektion eine Zeit bestanden hat, die sich im Durchschnitt auf zwei bis sieben Jahr belaufen hat, ist in der affizierten Brust fast immer ein Karzinomknoten entstanden. Dieser hat sich in einem Teil der Fälle an der Oberfläche entwickelt und zwar alsdann gewöhnlich in der Mitte der Hautaffektion, an der Stelle der Mammille, in Gestalt einer Ulzeration mit indurierter Basis. In anderen Fällen ist er in der Brustdrüse selbst aufgetreten. Ein gleichzeitiges Auftreten von Karzinomknoten in der Haut und in der Tiefe ist nach Wickham nicht beobachtet worden.

Was die histologischen Eigentümlichkeiten der Krankheit betrifft, war schon früher von englischen und amerikanischen Forschern, Butling, Thin, Duhring und Wile eine Verdickung der Epidermis nebst einer eigentümlichen Entartung und Wucherung der Zellen des Rete Malpighii sowie eine dichte kleinzellige Infiltration in der Pars papillaris des Corium beobachtet worden; auch hatten dieselben Forscher konstatiert, daß die Milchgänge mit proliferierenden Epithelzellen prall gefüllt waren, welche stellenweise Henles Kapsel durchbrachen und in das umgebende Bindegewebe eindrangen, hierdurch die Karzinombildung einleitend.

Ein besonderes Interesse schenkten Darier und Wickham dem Studium der früher als alterierte Epithelzellen angesehenen Bildungen. Wie oben bereits erwähnt wurde, sah Darier diese für Psorospermien an, die in die Gewebe eingedrungen waren und dieselben zu einer spezifischen Reaktion reizten. Dieser Gedanke wurde später von Wickham aufgenommen, welcher auf ihn seine ganze Auffassung und Darstellung der Pagetschen Krankheit gründet. Die fraglichen Bildungen beschreibt er als große, runde oder ovale Zellen, deren Protoplasma gegen das Zentrum um einen oder mehrere Kerne retrahiert ist und außen von einer dicken glänzenden Membran begrenzt

wird. Nicht selten findet man dieselben in Epithelzellen eingeschlossen, deren Kern alsdann abgeplattet und verschoben erscheint. Diese Psorospermien kommen, bisweilen in sehr großer Menge, zwischen die Zellen des Rete Mapighii eingestreut vor, dessen sonst so regelmäßige Struktur dadurch vollständig gestört wird. Zu gleicher Zeit läßt sich eine Verdickung der Epidermisschicht und eine Verlängerung der interpapillaren Leisten der letzteren konstatieren. Unter der alterierten Epidermis findet man im Stratum papillare eine intensive kleinzellige Infiltration, und die Drüsen, sowie deren Ausführungsgänge sind der Sitz einer lebhaften Zellproliferation und enthalten zahlreiche Psorospermien. Das Karzinom kann nach Wickham sowohl von der Epidermis wie von den Talg- und Schweiß-, resp. Milchdrüsen seinen Ausgang nehmen.

Nach Wickham ist die Frage von Pagets Krankheit von Karg [1]) af Schultén [2]), Unna [3]), Benjamins [4]), Grisel et Salmon [5]), Cumston [6]), Ehrhardt [7]) u. a. behandelt worden. Betreffs des klinischen Bildes der Krankheit ist durch die Arbeiten dieser Forscher nichts besonders Neues zu Tage gefördert, wenn ich von dem von af Schultén nachgewiesenen Faktum absehe, daß die Hautkrankheit in gewissen Fällen eine ganz enorme Ausdehnung erlangen kann. Dagegen ist die Kenntnis von der Histologie der Krankheit durch die neueren Untersuchungen bedeutend erweitert worden, wie auch gleichzeitig die Frage nach ihrer Ätiologie, nachdem die Unhaltbarkeit von Darier-Wickhams Parasitentheorie dargetan worden, wenigstens in eine normalere Bahn eingetreten ist.

Gegen die genannte Theorie trat zuerst Karg mit gewichtigen Gründen auf, indem er zeigte, daß die eigentümlichen Zellformen, die der affizierten Haut ihr charakteristisches Aussehen geben, wegen ihrer

---

1) Karg, Über das Karzinom. Deutsche Zeitschr. f. Chirurgie. 34. Bd. 1892. S. 133.

2) af Schultén, Om „Pagets disease of the nipple", jämte meddelande af ett typiskt och höggradigt fall af nämnda sjukdom (Über „Pagets disease of the nipple" nebst Mitteilung eines typischen und hochgradigen Falls dieser Krankheit). Nordiskt med. arkiv. 1893. No. 9.

3) Unna, Histopathologie der Hautkrankheiten. Berlin 1894. S. 737.

4) Benjamins, Pagets disease of the nipple. Nederl. Tijdschr. voor Geneeskunde. 1898. (Zit. n. Ehrhardt.)

5) Grisel et Salmon, Un cas de maladie de Paget. Annales de dermatologie et de syphiligraphie. 1898. S. 1126.

6) Cumston, Epitheliomatosis of the breast. Annals of surgery. 1898. p. 716.

7) Ehrhardt, Über Pagets disease. Deutsche Zeitschr. f. Chirurgie. 54. Bd. 1899. S. 130.

ganzen morphologischen und biologischen Verhältnisse, ihrer Kernteilungen sowie wegen der Übergangsformen, die man zwischen diesen Zellen und den normalen Retezellen findet, als nichts anderes denn als alterierte Epithelzellen oder näher bestimmt, als Produkte einer karzinomatösen Proliferation der Epidermis erklärt werden können. Karg bezeichnet in Übereinstimmung hiermit Pagets Krankheit als die oberflächlichste und flacheste Form des Karzinoms, die möglich ist.

Auch Unna gelangte bei seinen Untersuchungen über die Pagetsche Krankheit zu der Auffassung, daß die umstrittenen Zellen mit Parasiten nichts zu schaffen haben könnten, sich dagegen aber ohne Schwierigkeit als Produkte einer eigentümlichen Degeneration der Retezellen deuten ließen. Diese Degeneration bezeichnet er als eine besondere Art von epithelialem Ödem, durch welches die Zellen ihr Fasersystem verlieren, anschwellen und sich abrunden, sowie sich von den Nachbarzellen trennen. Dieses Zellödem stimmt recht nahe mit dem physiologischen Ödem überein, welches man in Zellen, die in Mitose begriffen sind, antrifft, und in der Tatvermochte Unna in einem großen Teil der veränderten Retezellen Mitosen nachzuweisen. Das subepitheliale Zellinfiltrat bezeichnet er als ein typisches „Plasmom" und ist geneigt, dasselbe, in Übereinstimmung mit Karg, als einen Schutzwall gegen die Karzinomwucherung anzusehen. Was die letztere anbelangt, kann Unna auf Grund eigener Erfahrung die Angaben früherer Forscher, daß für dieselbe verschiedene Formen und Ausgangspunkte vorkommen, bestätigen. Bisweilen beginnt das Karzinom im Deckepithel, bisweilen in den Milchgängen, bisweilen in der Drüse selbst. Seine Auffassung von der Natur der Krankheit fasst Unna dahin zusammen, daß Pagets disease eine durchaus eigenartige Krankheit sei, ebenso sehr verschieden vom Karzinom wie vom Ekzem, und daß ihre Rolle in Hinsicht auf die sekundäre Karzinomentwickelung nur darin bestehe, daß sie für diese den Boden auf das beste vorbereite.

Noch erübrigt es, Ehrhardts sehr eingehende und interessante Untersuchungen über einen Fall der Pagetschen Krankheit zu erwähnen. Auch er konstatierte eine Veränderung in der Anordnung und im Charakter der Epidermisepithelien unter Auftreten von hellen, protoplasmareichen, oft in Nestern vereinigt liegenden Zellen. In der Cutis hatte sich zwischen dem elastischen Fasernetz und der Epidermis eine mächtige Schicht von Granulationsgewebe entwickelt, welches nach unten zu durch Entwickelung eines dichten Plasmoms begrenzt war. Wo die Hautveränderungen am weitesten vorgeschritten waren hatte sich ein Karzinom entwickelt, das unzweifelhaft mit der Epider-

mis in Zusammenhang stand und dessen Zellen an die veränderten Epidermiszellen erinnerten. In den letzteren sieht Ehrhardt, ebenso wie Karg, die ersten Krebszellen und betrachtet die Pagetsche Krankheit als ein primäres Hautkarzinom. Von dem gewöhnlichen Hautkarzinom unterscheide es sich jedoch dadurch, daß, während bei dem ersteren die Zellenveränderungen, welche zur Karzinombildung führen, vollständig diffus seien und sämtliche Retezellen umfassen, bei Pagets Krankheit nur einzelne isolierte Zellen „entdifferenziert" werden und der Proliferation verfallen; sowie ferner durch die subepidermale Granulationsbildung, zu der sich bei dem gewöhnlichen Hautkarzinom kein Gegenstück nachweisen lasse.

Nach diesem kurzen Resumé der früheren Untersuchungen über Pagets Krankheit gehe ich zur Beschreibung des von mir beobachteten Falles über.

Marie M., 74jährige Arbeiterswitwe, wurde am 14. Februar 1901 ins chirurgische Krankenhaus in Helsingfors aufgenommen. — Patientin hat sich früher im allgemeinen einer guten Gesundheit erfreut und hat fünf Kinder gehabt, die sie selbst gesäugt. Letzten September, also vor fünf Monaten, bemerkte sie im linken Warzenhof, dicht außerhalb der Brustwarze, eine kleine, mit rötlicher Haut bedeckte Verhärtung; gleichzeitig fühlte sie sich von lanzinierenden Schmerzen in der Brustdrüse beschwert. Der rote Fleck hat sich nach und nach über die ganze Areola mammae und die diese zunächst umgebende Haut ausgebreitet, und an diesen Stellen hat Patientin Jucken und Schmerz verspürt. Patientin hat sich teils mit Breiumschlägen, teils mit Salben und Pflastern behandelt. Ungefähr vor einem Monat bildete sich an der zuerst angegriffenen Stelle eine Ulzeration. Schon vorher war in der Achselhöhle ein harter Knoten entstanden, der schnell an Größe zugenommen hatte. Der allgemeine Zustand ist während dessen bedeutend niedergegangen. Status praesens: Patientin ist von gewöhnlichem Körperbau, Ernährungszustand äußerst schlecht. Die Haut ist trocken und die Elastizität derselben in hohem Grade herabgesetzt. Die Arterien sklerotisch. Aus den inneren Organen im übrigen nichts zu bemerken. Lokale Symptome: Die Gegend der linken Areola mammae und die diese zunächst umgebende Haut ist von einem ca. 5 cm im Durchmesser messenden, gegen die umgebende gesunde Haut scharf abgegrenzten, intensiv roten Fleck eingenommen (vgl. Fig. 1). Die Haut ist auf diesem Fleck stellenweise mit Epidermisschuppen und Krusten bedeckt, an anderen Stellen ist sie exkoriiert und sondert eine gelbliche Flüssigkeit ab; stellenweise ist sie auch leicht blutend. Der Rand ist, wie bereits erwähnt, vollständig scharf, leicht über die umliegende Haut erhöht, sowie ziemlich zirkular. An der Stelle der Brustwarze bemerkt man eine über das Niveau der umliegenden Haut etwas emporragende Ulzeration, die sich nach links ein Stück auf das Gebiet des Warzenhofs hinüber erstreckt. Der Boden dieser Ulzeration fühlt sich hart an, während die übrige, alterierte Hautpartie keine erwähnenswerte Induration aufweist. Die linke Brustdrüse ist übrigens von derselben Größe wie die rechte und fühlt sich im allgemeinen weich an; doch kann man im unteren

Teil derselben einen härteren Knoten verspüren. Nach oben und außen von der Brustwarze, am äußeren Ende des Musculus pectoralis major, sieht und fühlt man in der Achselhöhe eine gänseeigroße, harte, etwas knotige Geschwulst, die nicht mit der Haut verwachsen, aber gegen den Musculus pectoralis major fixiert ist. Auch in der linken fossa supraclavicularis fühlt man einen taubeneigroßen, harten Knoten.

Die Diagnose wurde auf „Pagets disease of the nipple" mit Karzinom in der Brust und in den regionären Lymphdrüsen gestellt.

Trotzdem die Aussichten auf dauernde Heilung durch eine Operation wegen der Ausbreitung des Karzinoms gering schienen, schritt ich am 25. Februar zur Amputatio mammae et evacuatio axillae et fossae supraclavicularis. Die Wunde heilte langsam, und ein lokales Rezidiv gelangte nicht zur Entwickelung, aber unter immer mehr zunehmender Kachexie und schließlich hinzukommenden Lungensymptomen verschied Patientin am 14. Mai desselben Jahres.

Aus dem Obduktionsprotokoll sei folgendes mitgeteilt: In beiden Lungen, besonders in der rechten, wurden eine Menge in das Lungenparenchym eingestreute, erbsen- bis taubeneigroße Knoten von graugelber Farbe, teils von fester Konsistenz, teils weiche, zerfallende, angetroffen. Die Bronchialdrüsen sind vergrößert und zeigen auf dem Durchschnitt dasselbe Aussehen wie die eben erwähnten Knoten. Im übrigen findet man in der Lunge bronchopneunomische Veränderungen. Über die obere Fläche des rechten Leberlappens prominiert ein haselnußgroßer, scharf begrenzter, gelbweißer Knoten von markiger Beschaffenheit, ein anderer bohnengroßer Knoten findet sich an der unteren Fläche des linken Leberlappens. Am oberen medialen Rande der linken Niere sieht man einen über die Oberfläche prominierenden erbsengroßen Knoten desselben Aussehens wie die beschriebenen, sowie auf der Rückseite der rechten Niere eine sagokorngroße gleichartige Bildung.

Makroskopische Beschreibung des Präparates. Beim Durchschneiden der amputierten Brust findet man, daß die an der Stelle der Brustwarze befindliche harte Ulzeration in der Form eines ca. 2,5 cm breiten, ca. 1 cm hohen und ca. 2 cm tiefen Zapfens sich nach der Tiefe zu gegen die Brustdrüse fortsetzt. Rings um diesen zentralen Knoten zeigt die Epidermis die oben beschriebenen ekzemartigen Veränderungen an der Oberfläche und erscheint auf dem Durchschnitt etwas verdickt, während das Corium selbst und das Unterhautzellgewebe keine auffälligen Veränderungen aufweisen. Bei näherer Untersuchung der Haut mittelst Serienschnitte durch dieselbe gelang es mir jedoch an einer Stelle, unter dem oberen inneren Quadranten der affizierten Haut, im Corium einen ovalen, etwas mehr als erbsengroßen Knoten von weißer Farbe und harter Konsistenz anzutreffen. Auch fand ich, wie weiter unten beschrieben werden wird, bei der Durchmusterung von Schnitten, die von einem zum Zweck der mikroskopischen Untersuchung von einer anderen Stelle herausgeschnittenen Hautstück herrührten, einen kleinen, ca. hanfsamengroßen Knoten in der Cutis. — Was die Milchdrüse betrifft, so zeigt der größere Teil derselben eine relativ weiche Konsistenz und eine drüsenartige Struktur mit erweiterten Acini und Kanälen, die durch ihre gelbe Farbe deutlich hervortreten. In ihrem unteren Teil aber findet man einen langgestreckten Tumor von gleichmäßig weißlicher

Farbe und harter Konsistenz, welcher sich quer durch die beiden unteren Quadranten der Drüse hinstreckt und an einer Stelle einen Fortsatz gegen das Unterhautzellgewebe zu entsendet.

Die vergrößerten Lymphdrüsen weisen am Durchschnitt eine weißgelbe Farbe und eine markige Beschaffenheit auf.

Ich will hier, bevor ich zu der mikroskopischen Untersuchung übergehe, einige Bemerkungen über die Diagnose, den Verlauf und die Behandlung der Krankheit einschieben.

Obwohl in dem Falle, der hier referiert wurde, die Patientin erst zu einer Zeit unter Beobachtung kam, wo sie bereits unzweideutige Symptome eines Karzinoms in der Brust und den regionären Lymphdrüsen aufwies, war es, wegen des eigenartigen Charakters der Hautaffektion, doch leicht, diese Krankheit von einem banalen Brustkrebs zu unterscheiden. Auch ein solcher kann ja gewiß die Haut um die Mammille sekundär interessieren, aber dies geschieht alsdann immer in der Form der typischen, karzinomatösen Infiltration, durch welche die Haut hart und starr und gegen die darunterliegenden Gewebe fixiert wird, während hier die alterierte Haut um den zentralen Knoten gegen die Unterlage frei beweglich war und die typische Induration nicht aufwies. Auch mit einem primären Hautkrebs hatte die hier vorliegende Affektion nicht die entfernteste Ähnlichkeit, sondern sie zeigte am ehesten die klinischen Charaktere eines Ekzems. Mit einem solchen dürfte die Krankheit denn auch in ihren Anfägen am leichtesten verwechselt werden können, und besonders wenn die Kranke, wie meine Patientin, gegen das unerträgliche Jucken reizende Pflaster, Salben u. dgl. angewandt hat, wäre eine Verwechslung mit einem artifiziellen Ekzem denkbar. Wer einmal einen Fall der Pagetschen Krankheit gesehen hat oder sie wenigstens nach Beschreibungen kennt, für den dürfte es jedoch im allgemeinen leicht sein, im Hinblick auf die im ganzen wohl markierten klinischen Eigentümlichkeiten der Krankheit, dieselbe schon auf Grund dieser Eigentümlichkeiten zu erkennen.

Wie ich bereits erwähnte, entwickelt sich die Pagetsche Krankheit in der Regel langsam, sodaß mehrere Jahre vergehen können, ehe das sekundäre Karzinom entsteht. Ausnahmen von dieser Regel sind jedoch bekannt, und eine solche Ausnahme bildet auch mein Fall. soweit man den diesbezüglichen Angaben der alten und etwas gedächtnisschwachen Patientin trauen darf, hatte nämlich ihre Krankheit erst ca. fünf Monate bestanden, und bereits fand sich in der Brust ein Karzinom mit ausgebreiteten Metastasen vor. Dieses deutet darauf, daß der Prozeß in diesem Falle von ungewöhnlich bösartiger Natur

war. Noch will ich als eine Eigentümlichkeit meines Falles das multiple Auftreten des Karzinoms teils in der Drüse, teils an verschiedenen Stellen der Haut hervorheben. Wie ich weiter unten zeigen werde, hat gerade dieser Umstand meinen Fall zu einem näheren Studium der Histogenese der Krankheit besonders geeignet gemacht.

Die Behandlung eines solch vorgeschrittenen Falls der Pagetschen Krankheit muß natürlicherweise vollständig mit der Behandlung eines gewöhnlichen Brustkarzinoms zusammenfallen; aber es gibt ein Stadium der Krankheit, in dem sich dieselbe noch als eine bloße oberflächliche Hautkrankheit zeigt. Allerdings gab es bisher keine Behandlung, die diese Hautkrankheit zu heilen, oder ihre Entwicklung zu einem Karzinom zu verhindern vermocht hätte, aber es erscheint a priori wahrscheinlich, daß diese Krankheit, ebenso wie das flache Hautkarzinom, ein dankbares Objekt für die Röntgenbehandlung bilden werde. Ich sprach letzten Sommer in einem Aufsatz, den ich über die Röntgenbehandlung bösartiger Tumoren veröffentlichte, eine theoretische Vermutung in dieser Richtung aus und habe später bemerkt, daß diese Behandlung der Pagetschen Krankheit in der Tat schon mit Erfolg angewandt worden ist [1]).

Mikroskopische Untersuchung. Aus verschiedenen Teilen der alterierten Haut, sowie aus der Milchdrüse und den geschwollenen Lymphdrüsen wurden Stücke geschnitten, die teils in Sublimat, theils in Formalin fixiert und in Paraffin eingebettet wurden. Die Schnitte wurden mit Hämatoxylin-Eosin, mit Weigerts Lösung zur Färbung elastischer Fasern, mit Unnas polychromem Methylenblau mit Differenzierung in Glyzerinäther, nach v. Giesons Methode, mit Heidenhains Eisen-Hämatoxylin, mit Wasserblau-Orcein, nach Kromayers Jodmethode [2]), usw. gefärbt und der mikroskopischen Untersuchung unterzogen.

Wenn man zunächst bei schwacher Vergrößerung einen Schnitt betrachtet, der sich von der gesunden Haut an radial durch die alterierte Hautpartie bis auf den zentralen Knoten hinein erstreckt, findet man vorerst auf dem Übergang zwischen der gesunden und der kranken Haut eine mäßige Verdickung der Epidermisschicht mit einer Verlängerung der interpapillaren Leisten. Zugleich beginnen in der Epidermisschicht eigentümliche helle, gleichsam aufgequollene Zellen aufzutreten, die teils einzeln oder paarweise, teils in größeren Zellengruppen vereinigt vorkommen. Die alterierten Zellen, die sich im allgemeinen deutlich von den normalen Epidermiszellen unterscheiden, obgleich auch Übergangsformen zu beobachten

1) Siehe Zentralblatt für Chirurgie. 1903. S. 905 (Harrison u. Wills) und 1053 (Meek).

2) Für die Hilfe, die mir Herr Dozent Axel Wallgren, Assistent am hiesigen pathologischen Institut, bei der Anwendung der weniger gewöhnlichen Färbungsmethoden hat zukommen lassen, sowie für seine guten Ratschläge, erlaube ich mir, ihm hier meinen aufrichtigen Dank auszusprechen.

sind, kommen am zahlreichsten in den tieferen Lagen des Stratum Malpighii, besonders in der Basalsicht, aber auch in den oberen Lagen des Stratum Malpighii, sowie im Stratum granulosum vor, ja sogar in der Hornschicht trifft man sie, wenn auch in geringerer Menge, an. Wenn sie einzeln verstreut vorkommen, erscheint die Epidermis wie siebartig durchlöchert. Wo sie zu größeren Alveolen vereinigt auftreten, entstehen eigentümliche Bilder. Kommen solche Alveolen in größerer Menge mitten im Stratum Malpighii vor, so hat man den Eindruck eines Karzinoms, dessen Stromagewebe von Balken von relativ unveränderten Epidermiszellen gebildet wird (vgl. Fig. 2). Gehen sie von der Basalschicht aus, und entwickeln sie sich in größeren Massen nach unten gegen die Cutis, so erhält man gewissermaßen zwei verschiedene, ineinander gefügte Epithelsysteme, ein oberes, aus einer mehr oder minder unveränderten Epidermislage bestehendes, und ein tieferes, das aus Gruppen heller Zellen gebildet ist, die überall die äußere Schicht bekleiden und den Zwischenraum zwischen den interpapillaren Leisten derselben ausfüllen. Auch kann man stellenweise die interpapillaren Leisten recht bedeutend verlängert und längs ihrem ganzen Rand mit Trauben von hellen Zellen besetzt sehen.

Die oben einstweilen nur in ihren Hauptzügen beschriebenen Veränderungen der Epidermis sind im allgemeinen in der Peripherie der Hautaffektion weniger entwickelt und nehmen nach dem Zentrum hin zu. Doch kann man keine gleichmäßig fortschreitende Steigerung der Intensität des Prozesses konstatieren, sondern nicht selten trifft es sich, daß bedeutend alterierte Epidermispartien mit solchen abwechseln, welche relativ geringe Veränderungen aufweisen. In der Nähe des zentralen Knotens erscheint indessen die Epidermisschicht immer mehr desorganisirt und aufgelöst. Man kann an gewissen Stellen sehen, wie die wuchernden Zellmassen im Stratum Malpighii das Stratum granulosum durchbrechen und unter die Hornschicht eindringen, die hierdurch gehoben und abgelöst wird. In dem aufgelockerten Stratum Malpighii treten polynukleäre Leukocyten auf; einige Male habe ich zu beobachten geglaubt, daß kleine Blutgefäße von unten in dasselbe einwuchsen. Schließlich hat sich die Epidermisschicht zum größten Teile abgestoßen, so daß nur hier und da kleine Inseln von Epidermiszellen oder einfach nur eine dünne verhornte Lamelle übrig bleibt.

Eine nähere Untersuchung bei starker Vergrößerung der im Vorangehenden berührten alterierten Zellen gibt an die Hand (vgl. Fig. 3), daß dieselben eine runde oder ovale Form haben und die umliegenden Epidermiszellen an Größe bedeutend übertreffen. Sie enthalten große und chromatinreiche Kerne oder, nicht selten, Kernteilungsfiguren. Das Protoplasma ist hell und homogen und, offenbar infolge einer durch die Härtung bedingten Schrumpfung, oft wie um den Kern zusammengezogen, wodurch in der Peripherie ein größerer leerer Raum oder mehrere kleinere Vakuolen entstehen. Durch Färbung mit Heidenhains Eisen-Hämatoxylin, Wasserblau-Orcein oder nach Kromayers Jodmethode läßt sich leicht zeigen, daß das Protoplasma der fraglichen Zellen die für die Retezellen charakteristische fibrilläre Struktur, sowie die interzellularen Stacheln verloren hat. Nur in seltenen Fällen und dann nur in den äußeren Lagen der Epidermis habe ich um diese Zellen etwas wie eine dickere, doppeltkonturierte Membran gesehen oder sog. „enzystierte“, von einer siegelringartig komprimierten

Nachbarzelle umgebene Zellen beobachtet. Nirgends habe ich wirkliche sog. Epithelperlen gewahrt. Wie erwähnt, kommen die hellen Zellen oft zu größeren Alveolen vereint vor, die von den umliegenden, verschobenen und komprimierten Epidermiszellen begrenzt sind und bis zu mehrmal zehn einzelne Zellen einschließen. Auch das Protoplasma dieser Zellen hat sich — was ich ebenfalls auf Schrumpfung durch die Härtung zurückführen möchte — um den Kern retrahiert, wodurch die einzelnen Zellen von einander losgerissen worden sind und unregelmäßige Formen angenommen haben.

Neben den eben beschriebenen Alterationen der Epidermis zeigen sich in der obersten Lage des Corium bemerkenswerte Veränderungen. Überall sieht man hier unter der Epidermisschicht einen Wall von Rundzellen, der von der Randpartie nach dem Zentrum hin im allgemeinen an Mächtigkeit zunimmt und stellenweise eine Dicke erreicht, welche die der Epidermisschicht mehrfach übertrifft. Eine nähere Untersuchung zeigt, daß es sich hier um eine wirkliche Granulationsschicht mit runden oder spindelförmigen Zellen und recht reichlichen dünnwandigen Butgefäßen handelt, die sich in die Pars papillaris des Corium hineingeschoben hat. Bei der Untersuchung von Schnitten, die mit Weigerts Resorzin-Fuchsin gefärbt sind, findet man nämlich, wie schon Ehrhardt in seinem Fall nachgewiesen hat, daß die Lage dicht verflochtener elastischer Fasern, die für die oberste Coriumschicht kennzeichnend ist, nach unten verschoben ist, und daß der Zwischenraum zwischen dieser und der Epidermis von der bezeichneten Granulationsschicht ausgefüllt ist. Hierdurch ist die Epidermis sozusagen emporgehoben und vom Corium isoliert worden. Was dieses letztere betrifft, so zeigt es relativ geringe Veränderungen; doch sind auch hier zahlreiche Herde kleinzelliger Infiltration mit vorzugsweise perivaskulärer Anordnung um die in auffallendem Grade dilatierten und blutgefüllten Gefäße anzutreffen. Bei der Färbung von Schnitten mit Unnas polychromem Methylenblau habe ich in Übereinstimmung mit Ehrhardt konstatiert, daß die Zellen der genannten Granulationsschicht zum größeren Teil von sog. Plasmazellen gebildet werden. Zunächst unter der Epidermis sind allerdings auch reichlich gewöhnliche Lymphozyten anzutreffen, aber darauf folgt, nach der Cutis hin, ein breiter, fast ausschließlich aus typischen Plasmazellen bestehender Wall. Auch die in der Cutis verstreuten, besonders um die Gefäße gruppierten kleinzelligen Herde bestehen vorzugsweise aus Zellen von der letztgenannten Art. Im übrigen begegnet man überall, sowohl in der Granulationsschicht und in den bezeichneten Herden, wie auch zwischen den Bindegewebsbalken des Corium verstreut, recht zahlreiche „Mastzellen" mit schön rot gefärbten Granula.

Eine besondere Beschreibung verlangen die Veränderungen, welche in den Hautdrüsen vorkommen. Ich will da zuvörderst bemerken, daß ich in meinen Präparaten nur vereinzelte Haarfollikel mit Talgdrüsen angetroffen habe und daß diese, soweit ich ausfindig machen konnte, wenigstens nicht in aktiverer Weise an dem Prozeß teilgenommen haben. Dagegen habe ich in den Schweißdrüsen und deren Ausführungsgängen Veränderungen beobachtet, die in allem Wesentlichen mit den in der Epidermis angetroffenen übereinstimmen. Dies gilt jedoch nur von den Drüsen, die dem Zentrum der Hautaffektion am nächsten liegen oder überhaupt relativ stark alterierten Hautpartien entsprechen. Während sich nämlich die Schweißdrüsen in den

Randpartien im allgemeinen normal verhalten, findet man, je mehr man sich dem Zentrum nähert, daß zunächst die Ausführungsgänge der Schweißdrüsen alteriert werden, indem sich die Epithelschicht derselben verdickt und vereinzelte helle Zellen in dieser auftreten. Demnächst findet man die Ausführungsgänge rosenkranzartig durch proliferierende Epithelzellen ausgedehnt, während die Knäuel vorläufig noch unverändert oder höchstens stellenweise von einer reichlichen kleinzelligen Infiltration umgeben sind. Schließlich hat sich in den dem zentralen Karzinomknoten am nächsten gelegenen Schweißdrüsen die Epithelwucherung vom Ausführungsgang bis in den Knäuel hinein ausgedehnt (vgl. Fig. 4), dessen Kanal an einem oder mehreren Querschnitten von Epithelzellhaufen ausgespannt erscheint, welche, wären sie nicht von einer deutlichen Membrana propria umgeben, leicht für wirkliche Karzinomalveolen gehalten werden könnten. An gewissen Stellen kann

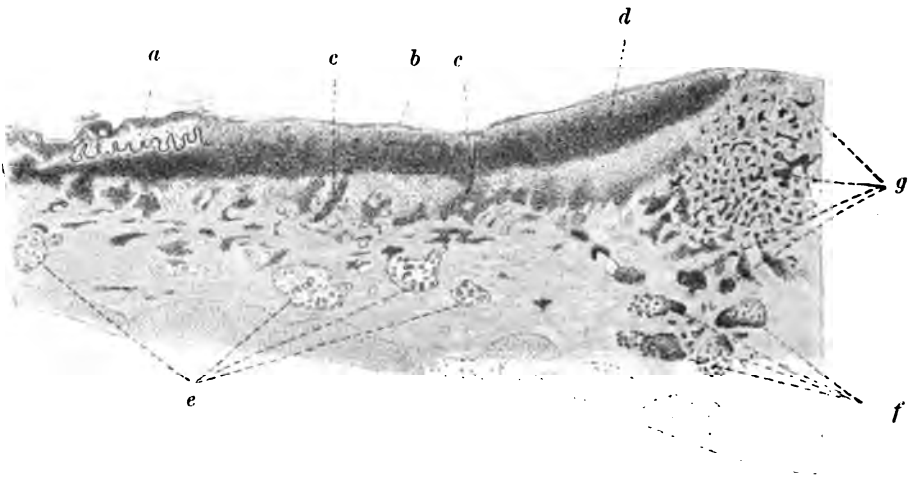

Fig. 5.

man beobachten, wie diese Membran unter dem Drucke der wuchernden Zellmassen geborsten und die letzteren in das umgebende lockere Bindegewebe eingedrungen sind.

Wie ich oben erwähnte, werden die eben beschriebenen Veränderungen der Schweißdrüsenknäuel (bis auf ein paar Ausnahmen, auf die ich bald zurückkommen werde) nur in den dem zentralen Knoten am nächsten liegenden Drüsen angetroffen. In der unmittelbaren Umgebung der alterierten Drüsen findet man auch die Bindegewebsmaschen mit Karzinomalveolen angefüllt, die sich in den genannten Knoten fortsetzen. Dieser bietet vollständig das Aussehen eines sog. Carcinoma simplex dar. Er besteht aus größeren und kleineren, runden oder unregelmäßig geformten Alveolen und Strängen von Epithelzellen, umgeben von einem Bindegewebsstroma mit recht spärlichen Rundzellen. Hie und da gewahrt man zwischen den Karzinomalveolen rechtwinklig gegen die Oberfläche verlaufende Kanäle, die von einer Capsula propria umschlossen und durch proliferierende Epithelzellen aus-

gespannt sind, und die ich als krankhaft veränderte Milchgänge aufgefaßt habe. Die Zellen der Karzinomalveolen haben eine runde oder polygonale Form und umschließen einen recht großen Kern, sowie ein helles, feinkörniges Protoplasma. Mitosen, zum Teil atypische, sind in diesen Zellen in auffallend reichlicher Menge anzutreffen. Auch erscheinen hier recht zahlreiche, aufgequollene, in Degeneration begriffene Zellen. Nirgends erblickt man um die Zellen in dem Karzinom einen Stachelpanzer; auch findet man in ihnen nicht einmal Anzeichen von Verhornungsprozessen.

Dieses Karzinom dehnt sich teils in die Tiefe bis zu der Milchdrüse hinab aus, teils reicht es bis an die Oberfläche herauf, indem es so den Boden der zentralen Ulceration an der Stelle der Mammilla bildet. Am Rande der letzteren hört nämlich die Epidermisschicht auf, und der subepidermale Granulationswall biegt sich nach der Oberfläche empor, dadurch die Haut von dem Karzinomknoten abgrenzend. Man hat also den Eindruck, daß der Tumor von unten nach oben gewachsen sei und die Epidermisschicht durchbrochen habe.

Alle zuletzt beschriebenen Verhältnisse werden von Fig. 5 veranschaulicht, in der bei schwacher Vergrößerung ein Schnitt durch die Haut und den zentralen Karzinomknoten abgebildet ist. Man sieht links in dem Bilde die in ihrer tieferen Lage stark alterierte Epidermisschicht (a), die sich nach rechts in einer dünnen hornartigen Lamelle (b) fortsetzt. Darunter ist der subepidermale Granulationswall (d) sichtbar, der an dieser Stelle besonders stark entwickelt ist und sich in seinem rechten Ende, am Rande des Karzinomknotens, nach der Oberfläche emporbiegt. Im linken Teile des Präparates sieht man normale Schweißdrüsen (e). Ungefähr in seiner Mitte sind zwei durch proliferierende Epithelzellen ausgespannte Schweißdrüsengänge (c) zu erkennen, und in der am weitesten rechts liegenden Schweißdrüse bemerkt man große, mit Epithelzellen angefüllte Alveolen (f). In der unmittelbaren Nähe dieser Schweißdrüse gewahrt man im Bindegewebe zahlreiche, zu dem zentralen Karzinomknoten gehörende Karzinomalveolen (g).

Außer diesem Karzinomknoten begegnen uns, wie bereits in der makroskopischen Beschreibung des Präparates erwähnt wurde, noch in der Cutis zwei kleinere, harte Knoten, der eine etwas mehr als erbsengroß, der andere von Hanfsamengröße. Die mikroskopische Untersuchung dieser Knoten zeigte, daß auch sie aus Karzinomen, die im Corium im Niveau der Schweißdrüsen gelegen waren, bestanden. Der größere Knoten reichte allerdings, wie durch die Untersuchung von Serienschnitten konstatiert werden konnte, mit seiner höchsten Wölbung bis dicht unter die Epidermis, die an dieser Stelle recht große Veränderungen aufwies, aber er war doch überall durch die subepidermale Granulationsschicht wohl von jener getrennt. Dagegen fand man sowohl in seinen Randpartien, wie mitten in ihm Schweißdrüsenknäuel, die stellenweise der Sitz einer reichlichen Zellproliferation waren. Der kleinere Knoten war gleichfalls um eine entartete Schweißdrüse entwickelt und reichte an keiner Stelle auch nur bis an die oberen Coriumschichten; noch weniger kam er irgendwo mit der Epidermis in unmittelbaren Kontakt.

Überhaupt habe ich in allen den Hunderten von Schnitten, die ich untersucht, nirgends Bilder gesehen, die darauf hingedeutet hätten, daß das

wuchernde Oberflächenepithel nach unten eingewachsen war und so direkt zu einem Karzinom im Corium Anlaß gegeben hatte. Allerdings kann man oft in den stärker alterierten Hautpartien dicke Stränge von Epithelzellen bemerken, die sich von der Oberfläche quer durch die Granulationsschicht hinabsenken, wie man auch mitten in der letzteren, resp. in den tieferen Lagen des Corium runde, durch ähnliche Zellen ausgespannte Alveolen entdecken kann, aber eine nähere Untersuchung zeigt stets, daß diese Zellstränge und Alveolen von einer Membrana propria umgeben sind, und daß sie deutlich Längs- bezw. Querschnitte von Schweißdrüsengängen bilden, die der Sitz einer lebhaften Epithelwucherung sind (vgl. Fig. 6 und 7). Auch findet man um diese Gänge nie eine Karzinomentwickelung in dem umgebenden Bindegewebe, wohingegen eine solche immer zustande gekommen ist an den Stellen, wo sich der Proliferationsprozeß bis zum Knäuel der Drüse hinab erstreckt hat und von hier in das Bindegewebe eingebrochen ist. Von karzinomatös entarteten Schweißdrüsen haben

Fig. 6.

Fig. 7.

in der Tat, soviel ich habe ausfindig machen können, alle in diesem Falle vorkommenden oberflächlichen Karzinome ihren Ausgang genommen.

Die Untersuchung der Brustdrüse selbst gibt an die Hand, daß diese Drüse überall stark verändert ist. Die Milchgänge und Acini sind, oft in einem enormen Grade, durch wuchernde Epithelzellen ausgespannt, deren man bis zu einer 30—50fachen Schicht rechnen kann. Inmitten eines solchen Ganges oder eines Drüsenacinus findet man oft eine feinkörnige, vom Eosin rotgefärbte Masse mit eingestreuten zerfallenen Epithelzellen und Leukocyten, Nur hie und da kann man vereinzelte normale, mit einer

einfachen Epithelschicht bekleidete Acini entdecken. Während nun der größere Teil der Drüse die eben beschriebene Beschaffenheit zeigt, sind andere Partien anzutreffen, die vollständig den Charakter eines Karzinoms mit alveolärer oder retikulärer Anordnung der Zellen darbieten. Dieses Karzinom ist offenbar aus dem alterierten Milchdrüsensystem hervorgegangen, denn an manchen Stellen kann man konstatieren, daß der Inhalt eines ausgespannten Drüsenganges an irgendeiner Stelle die Henlesche Kapsel durchbrochen und in der Form eines Keiles oder Besens von Epithelzellen in das umgebende Bindegewebe eingedrungen ist und dasselbe infiltriert hat. Die Zellen dieses tieferen Karzinoms sind in der Hauptsache von derselben Beschaffenheit wie die der oberflächlichen Karzinome. Auch hier sieht man zahlreiche Mitosen, sowie in Auflösung begriffene Zellen. Das interstitielle Bindegewebe der Brustdrüse ist im allgemeinen relativ zellenarm; doch sind an mehreren Stellen auch Herde einer dichteren kleinzelligen Infiltration anzutreffen.

Die Untersuchung der vergrößerten Lymphdrüsen zeigt, daß dieselben aus großen Alveolen oder breiten Strängen von Karzinomzellen von demselben Aussehen wie die zuletzt beschriebenen, von relativ spärlichem Stroma umgeben, bestehen. Auch hier kann man an gewissen Stellen in den Karzinomsträngen etwas wie ein Lumen bemerken, welches mit einer feinkörnigen Masse mit vereinzelten Leukocyten und zerfallenen Epithelzellen angefüllt ist.

Zusammenfassung der mikroskopischen Untersuchung. Auf Grund dessen, was ich also bei der mikroskopischen Untersuchung des angeführten Falles von Pagets disease konstatiert habe, bin ich zu folgender Auffassung von der Natur und Entwickelung der Krankheit gekommen.

Die für die Pagetsche Hautkrankheit charakteristische Veränderung besteht darin, daß in der Epidermisschicht, die an den affizierten Stellen eine deutliche, wenn auch nicht besonders hochgradige Hyperplasie aufweist, einige Zellen aufquellen und sich abrunden, sowie ihr Fasersystem und ihre intercellulären Stacheln verlieren. Die Kerne werden groß und chromatinreich, und in zahlreichen Zellen treten Mitosen auf. Indem sich nun diese Zellen durch Teilung vermehren, lassen sie größere und kleinere in die Epidermisschicht eingebettete Alveolen entstehen. Wo die beschriebenen Veränderungen stärker entwickelt vorkommen, bekommt die Epidermisschicht eine gewisse Ähnlichkeit mit einem Karzinom, in dem jedoch das Zwischengewebe zwischen den proliferierenden Epithelzellhaufen nicht aus Bindegewebsbalken gebildet ist, sondern aus Strängen von verschobenen und komprimierten normalen Epidermiszellen.

Wir haben es also hier mit durchgreifenden Veränderungen der morphologischen, sowohl wie der physiologischen Charaktere der Epidermiszellen zu tun. Die alterierten Zellen haben sich aus diffe-

renzierten Epidermiszellen in mehr indifferente Epithelzellen verwandelt, die fernerhin unfähig sind, dem physiologischen Zweck der Epidermisschicht zu dienen, dafür aber das Vermögen erhalten haben, sich unbegrenzt zu vermehren. Mit einem Wort, sie haben eine Anaplasie im Sinne Hansemanns, eine Artveränderung erlitten, durch welche sie den Charakter von Geschwulstzellen angenommen haben. Auch zaudere ich nicht, den Proliferationsprozeß, der sich in Pagets disease in der Epidermisschicht abspielt, im wesentlichen mit der Epithelproliferation gleichzustellen, die unter gewöhnlichen Verhältnissen, indem sie in das Bindegewebe eindringt, ein wirkliches Karzinom hervorruft.

In diesem Falle ist indes, wenigstens soviel ich habe ermitteln können, eine direkte Invasion der proliferierenden Epithelzellen in das darunter liegende Bindegewebe nicht zustande gekommen; und dieser Umstand muß ohne Zweifel mit den Prozessen in Verbindung gebracht werden, die sich neben den Veränderungen der Epidermis in dem sub epidermalen Bindegewebe abspielen. Hier findet man nämlich überall unter der alterierten Epidermisschicht einen breiten Infiltrationswall, vorzugsweise aus Plasmazellen bestehend und von neugebildeten kleinen Blutgefäßen durchsetzt, welcher sich in das Stratum papillare eingeschoben und so die Epidermis vom Corium aufgehoben hat. Da mir dieses „Plasmom", wie es Unna nennt, den Schlüssel zur Erklärung des ganzen eigentümlichen klinischen Verlaufs von Pagets disease zu liefern scheint, will ich bei demselben etwas länger verweilen.

Was zuerst seine Natur anbelangt, so muß es selbstverständlich als ein Analogon zu der kleinzelligen Infiltration aufgefaßt werden, die stets im Bindegewebe um ein wachsendes Karzinom entsteht. Daß der Infiltrationswall gerade bei Pagets disease eine Mächtigkeit erlangt, wie bei keinen Hautkarzinomen anderer Körpergegenden, könnte möglicherweise mit den anatomischen Eigentümlichkeiten in Verbindung gebracht werden, die für diese Region kennzeichnend sind, und unter denen besonders das Vorkommen eines außerordentlich stark entwickelten Lymphgefäßnetzes unter der Brustwarze und dem Warzenhof, des sog. Rete subareolare, verdienen dürfte in Betracht genommen zu werden.

Auf die moderne Streitfrage, ob bei der Karzinomentwickelung im allgemeinen die Veränderungen in dem Bindegewebe als sekundär und die Epithelanaplasie als primär aufzufassen sind oder umgekehrt, will ich hier nicht näher eingehen, sondern begnüge mich in dieser Hinsicht damit zu betonen, daß bei Pagets disease die anaplastischen Zellen oft genug mitten in der Epidermisschicht und sogar

in deren äußersten Lagen anzutreffen sind und daß dieser Umstand nicht dafür zu sprechen scheint, daß eine durch die subepitheliale Bindegewebsproliferation hervorgerufene Absprengung der Epithelzellen aus ihrem organischen Zusammenhang im Sinne Ribberts für die Entstehung der Anaplasie notwendig wäre; sowie daß man in den Randpartien der alterierten Haut, wo noch keine erwähnenswerte Infiltration des Bindegewebes zustande gekommen ist, auf anaplastische Zellen stößt. Wie hieraus hervorgehen dürfte, bin ich für mein Teil geneigt, den bei der Pagetschen Krankheit auftretenden Infiltrationswall als eine sekundäre Erscheinung, eine Reaktion des Bindegewebes auf den Reiz, der von der alterierten Epidermisschicht ausgeht, zu betrachten. Und daß dieser Infiltrationswall den Zweck oder jedenfalls den Effekt haben muß, das Bindegewebe wider eine Invasion der wuchernden Zellmassen in der Epidermis zu schützen, darüber scheint mir kein Zweifel entstehen zu können, wenn man bedenkt, daß die Epidermisschicht durch diesen Granulationswall förmlich in die Höhe gehoben und von dem darunterliegenden Bindegewebe isoliert worden ist. Zu einer ähnlichen Auffassung sind früher auch schon Karg und Unna gekommen.

Da nun durch die beschriebenen Veränderungen des Stratum papillare den wuchernden Epithelzellen der Weg nach unten versperrt ist, suchen sie sich, um sich Raum zu schaffen, einen Weg nach oben, indem sie das Stratum granulosum durchbrechen und das Stratum corneum emporheben, mit welchem sie dann in der Form von Schuppen und Krusten abgestoßen werden. Der Zerfall der Epidermislage, der so durch die Epithelproliferation erfolgt, wird weiter durch eine seröse Durchtränkung und eine kleinzellige Infiltration derselben beschleunigt. Schließlich wird an gewissen Stellen die Epidermislage zum größeren Teil oder sogar vollständig abgestoßen, sodaß wirkliche kleine Ulcerationen entstehen. Andererseits können sich ohne Zweifel auch Reparationsprozesse geltend machen, wodurch die kleinen Ulcerationen von neuem mit Epithel bekleidet werden [1]).

Auf diese Weise kann, wie die klinische Erfahrung zeigt, die Krankheit viele Jahre in der Gestalt einer oberflächlichen Hautaffektion bestehen, die aber schließlich auf ein Karzinom, sei es in der Brustdrüse oder in der Haut, hinausläuft. In meinem Falle waren sogar neben dem tiefen Drüsenkarzinom nicht weniger als drei besondere Hautkarzinome zur Entwickelung gekommen.

Wie soll man nun die Entstehung aller dieser Karzinome er-

1) Vgl. Wickham l. c. p. 140.

klären? Die Antwort liegt nahe zur Hand: Durch die natürlichen Kanäle, die von den Schweißdrüsen und Milchgängen gebildet werden, hat sich die bösartige Degeneration der Epithelzellen durch den schützenden Infiltrationswall hindurch nach den resp. Drüsen hinab fortgeleitet, von welchen dann eine Invasion des umliegenden Bindegewebes erfolgt ist. Schon Thin tat dar, daß bei der Pagetschen Krankheit eine Zellproliferation in den Milchgängen statthat, deren Kapsel schließlich von den neugebildeten Zellen durchbrochen wird. Dasselbe Verhältnis ist auch von späteren Forschern konstatiert worden und tritt in meinen Präparaten sehr deutlich zutage. Aber auch in den Ausführungsgängen der Schweißdrüsen habe ich vollkommen analoge Prozesse konstatiert. In denselben treten anaplastische Zellen auf, welche sich vermehren und den Gang ausspannen. Der Prozeß verbreitet sich allmählich immer weiter nach unten, bis der Knäuel mit in denselben hineingezogen wird. Der letztere bricht schließlich an einer Stelle, und die proliferierenden Zellmassen dringen in das lockere Zellgewebe, das durch keine reichlichere kleinzellige Infiltration gegen die Invasion geschützt ist.

Daß in meinem Falle nicht weniger das ulcerierende Karzinom an der Stelle der Brustwarze, als auch die unter der Epidermis gelegenen Karzinomknötchen in der angedeuteten Weise entstanden sind, d. h. durch Vermittlung der Schweißdrüsen und nicht durch ein direktes Einwachsen des Karzinoms von der Epidermis her, scheint mir in der That mit der größten Wahrscheinlichkeit aus der histologischen Untersuchung hervorzugehen. Überall waren auf der einen Seite die Karzinomknoten durch den subepidermalen Granulationswall von der Epidermis geschieden, auf der anderen Seite waren in denselben konstant Durchschnitte von Schweißdrüsenknäueln, teils normale, teils von wuchernden Epithelzellen ausgespannte, anzutreffen. An gewissen Stellen konnte man direkt die letzteren in das periglanduläre Bindegewebe eindringen sehen. Dieser Auffassung von der Genese der Hautkarzinome widerspricht auch in keiner Weise die feinere mikroskopische Struktur dieser Karzinome: nirgends waren nämlich Intercellularbrücken zwischen den Zellen, noch Verhornungsprozesse nachzuweisen, die uns zu der Annahme zwängen, daß die Karzinome von den Epidermiszellen ausgegangen wären.

Ob nun der Erklärung des Entstehens der Hautkarzinome bei der Pagetschen Krankheit, welche ich in meinem Fall als die wahr-

---

1) Thin, Malignant papillary dermatitis of the nipple and the breast-tumours with which it is found associated. British med. journal. Vol. I for 1881. p. 760 u. 798.

scheinliche anzunehmen genötigt war, auch eine allgemeinere Gültigkeit zuerkannt werden darf, kann ich auf Grund der Untersuchung eines einzigen Falles dieser Krankheit natürlich nicht ausmachen, dies um so weniger, da frühere Forscher in diesem Punkt im allgemeinen zu einer anderen Ansicht gelangt sind. Allerdings hat schon Wickham in einigen seiner Fälle die Schweißdrüsen durch neugebildete Epithelzellen ausgespannt gefunden und die Vermutung geäußert, daß mitunter auch diese Drüsen als Ausgangspunkt des Hautkarzinoms dienen könnten; aber alle späteren Forscher (Karg, Unna, Ehrhardt), die sich näher mit dieser Frage beschäftigt haben, sind zu der Ansicht gelangt, daß sich das oberflächliche Karzinom direkt von der Epidermis aus entwickelt. Zur Stütze dieser Auffassung bildet Karg[1]) ein Präparat von einem Fall der Pagetschen Hautkrankheit ab, welches das Einbrechen des proliferierenden Epidermisepithels ins Corium zu zeigen bezweckt; und in Hansemanns Werk[2]) ist ein anderes ähnliches Präparat abgebildet, das von demselben Fall herstammt. Bei der Betrachtung dieser Bilder habe ich mich indes des Gedankens nicht erwehren können, daß die als Karzinomalveolen aufgefaßten Bildungen vielleicht Durchschnitte von degenerierten Schweißdrüsengängen sein könnten (vgl. meine Fig. 6). Ich sehe freilich sehr wohl ein, daß ich nicht berechtigt bin, nur auf Grund von Abbildungen der Präparate eines anderen Forschers mit irgendwelcher Bestimmtheit eine von der dieses Forschers abweichende Auslegung der Präparate geltend zu machen zu suchen, aber ich kann es doch nicht unterlassen, mit aller Reserviertheit wenigstens eine Vermutung in dieser Richtung aufzuwerfen.

Sei dem wie ihm wolle, so glaube ich, daß dem Verhalten der Schweißdrüsen bei der Pagetschen Krankheit in Zukunft mehr Aufmerksamkeit gewidmet werden müßte als bisher. Ich glaube auch, daß die Auffassung von der Genese des Hautkarzinoms, zu welcher ich in meinem Falle gelangt bin, besser als eine andere geeignet wäre, den eigentümlichen klinischen Verlauf von Pagets disease zu erklären und der Krankheit etwas von dem Rätselhaften zu nehmen, das noch an ihr haftet. Wenn nämlich der Proliferationsprozeß in dem Deckepithel, der für die Pagetsche Hautkrankheit kennzeichnend ist, die Fähigkeit hätte, direkt in das Corium einzudringen und daselbst ein Karzinom hervorzurufen, wäre es schwer einzusehen, warum nicht immer und warum nicht schon in einem früheren Stadium der Krank-

1) l. c. Fig. 9.

2) Hansemann, Die mikroskopische Diagnose der bösartigen Geschwülste. Berlin 1902. S. 152.

heit an irgendeiner Stelle ein Hautkarzinom zustande kommt. Wenn man dagegen annimmt, daß das Corium durch den für Pagets disease charakteristischen, ungewöhnlich stark entwickelten Infiltrationswall gegen eine direkte Invasion des bösartigen Prozesses geschützt ist und daß dieser erst auf einem Umweg, durch Vermittlung der Drüsengänge, den schützenden Wall zu durchdringen vermag, so hat man, scheint mir, wenigstens den Anfang zu einer rationellen Erklärung des Verhältnisses in der Hand, daß sich dieser Prozeß während einer so langen Zeit ausschließlich in der Epidermisschicht abspielen kann.

In welcher Weise nun der oben berührte Übergang des Prozesses von der Epidermis nach den Drüsengängen zuwege kommt, ist natürlich schwierig mit Sicherheit auszumachen. Denkbar wäre es, daß dasselbe unbekannte Agens, welches die Anaplasie in den Epidermiszellen hervorgerufen hat, direkt auf das Drüsengangepithel einwirkte, obwohl letzteres vielleicht zu dieser Anaplasie weniger disponiert wäre und darum erst in einem späteren Stadium der Krankheit affiziert würde. Aber auch eine zweite Möglichkeit scheint mir noch in Betracht zu nehmen zu sein. Schon Thiersch hatte sich, um gewisse Formen des Karzinomrezidivs zu erklären, veranlaßt gesehen, eine regionäre Disposition für Karzinom in der Umgebung des primären Tumors anzunehmen. Dieser Gedanke ist später von anderen Forschern wieder aufgegriffen worden und ist besonders von Petersen[1]) in seinen schönen Untersuchungen über das Karzinom näher entwickelt und mit der „Reizwirkung" in Zusammenhang gebracht worden, die z. B. ein Hautkarzinom nachweislich auf die nahegelegene Epidermis nicht weniger, als auch auf die Hautdrüsen ausübt. In diesen Momenten nun hat Petersen die Erklärung zu den sog. multizentrischen Karzinomen gesucht, und es scheint mir, daß eine analoge Betrachtungsweise mutatis mutandis auf Pagets diesase angewandt werden könnte. Man würde dabei annehmen müssen, daß es der zur Karzinombildung neigenden Zelldegeneration der Epidermis, welche für diese Krankheit kennzeichnend ist, ohne selbst die Möglichkeit zu besitzen, sich direkt zu einem Karzinom zu entwickeln, früher oder später gelinge, zu einem gleichartigen Prozeß die Epithelzellen des Drüsensystems zu reizen, von welchem dann der Weg zu einer karzinomatösen Invasion des Bindegewebes offen stände.

Durch alle diese Annahmen ist die Frage nach den letzten Ursachen der Pagetschen Krankheit selbstredend nicht auch nur gestreift worden;

---

1) Petersen, Beiträge zur Lehre vom Karzinom. Beitr. z. klin. Chirurgie. 32. Bd. 1902. S. 543.

Fig. 1.

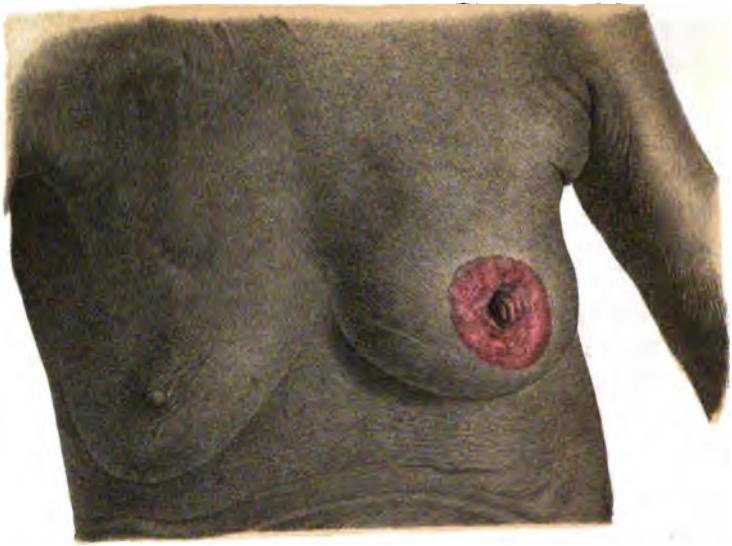

Fig. 2.

Verlag von F.C

Fig. 3.

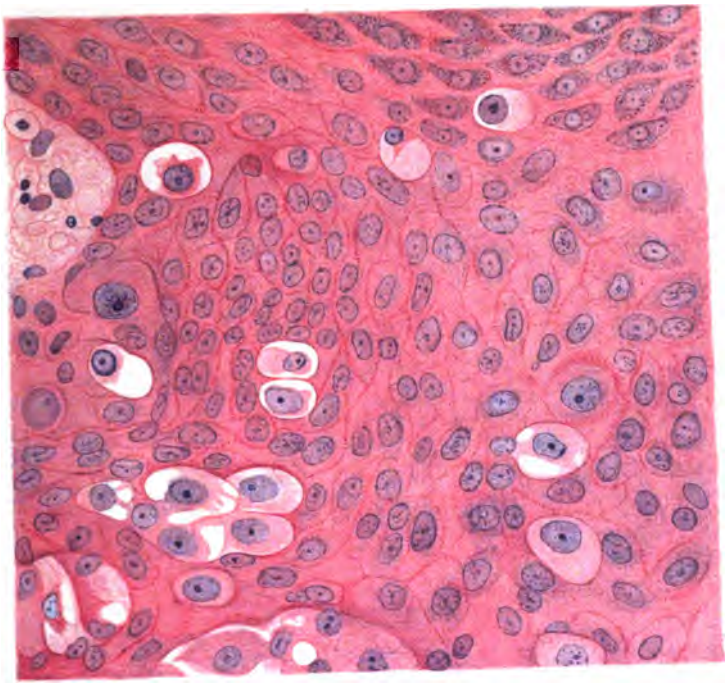

Fig. 4.

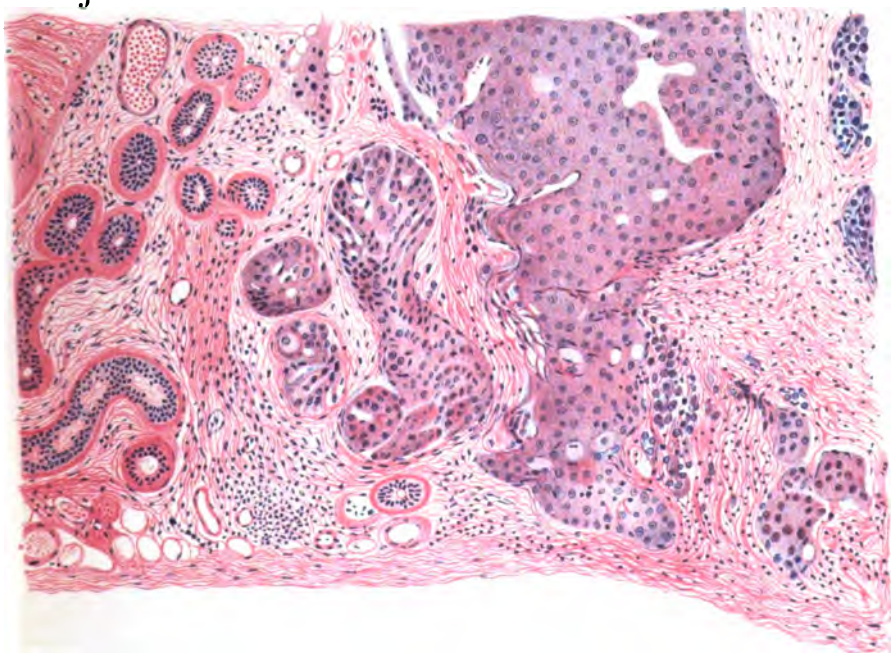

Lith. Anst. v. E. A. Funke, Leipzig.

el in Leipzig

und solange die Ätiologie des Karzinoms für die Wissenschaft noch ein großes Fragezeichen bedeutet, dürfte es auch schwer sein, darüber selbst nur eine Vermutung auszusprechen. Daß die Ätiologie der Pagetschen Krankheit, wenigstens in der Hauptsache, dieselbe ist wie die des Karzinoms, daß mit anderen Worten schon die frühsten Veränderungen der Epidermis ihrer Natur nach als ein karzinomatöser Prozeß aufzufassen sind, scheint mir nämlich auf Grund der stark entwickelten Anaplasie und der lebendigen Zellproliferation mit höchster Wahrscheinlichkeit angenommen werden zu müssen, wenn auch seine weitere Entwicklung, möglicherweise infolge der lokalen anatomischen Verhältnisse, sich anders gestaltet als bei dem gewöhnlichen Hautkarzinom.

Erklärung der Abbildungen 5—7 im Text und auf Tafel II. III.

Fig. 1. Photographische Aufnahme der erkrankten Brust.

Fig. 2. Schnitt durch die alterierte Haut. Färbung dieses, wie auch der folgenden Präparate, mit Hämatoxylin-Eosin. Zeiß apochr. Obj. 8 m. m., Oc. 4.

Fig. 3. Schnitt durch die alterierte Epidermis bei starker Vergrößerung. Zeiß apochr. homogene Immersion 2 m. m., Oc. 4.

Fig. 4. Schnitt durch die tiefere Partie der Haut in der Nähe des zentralen Karzinomknotens. Links normale Schweißdrüsenkanäle; in der Mitte Kanäle, die durch wuchernde Epithelzellen ausgespannt sind; rechts Karzinomalveolen. Zeiß apochr. Obj. 8 m. m., Oc. 4.

Fig. 5. Schnitt durch die Haut und den zentralen Karzinomknoten bei schwacher Vergrößerung (Zeiß Obj. a_2, Oc. 4). *a* alterierte Epidermisschicht, *b* hornartige Lamelle, *c* durch wuchernde Zellen ausgespannte Schweißdrüsengänge, *d* Granulationswall, *e* normale Schweißdrüsen, *f* durch wuchernde Zellen ausgespannte Drüsenkanäle, *g* Karzinomalveolen.

Fig. 6. Schnitt durch die ganze Dicke der Haut. Im oberen Teil sieht man Reste des Oberflächenepithels, von welchem ein verdickter Schweißdrüsengang ein Stück weit nach unten verfolgt werden kann. Darunter sieht man zwei Durchschnitte eines (wahrscheinlich desselben) Schweißdrüsenganges, der durch wuchernde Epithelzellen in hohem Grade ausgespannt ist. Im unteren Teil gewahrt man eine normale Schweißdrüse. Zeiß Obj. aa, Oc. 4.

Fig. 7. Schweißdrüse, in welche sich ein durch wuchernde Epithelzellen stark ausgedehnter Drüsengang einsenkt. Zeiß Obj. aa, Oc. 4.

NB. Die Figg. 5—7 sind bei der Reproduktion um $^1/_5$ verkleinert worden.

IX.

Über tropische Leberabszesse.

Von

Stabsarzt Dr. **Wendel**,
früher im ostasiatischen Expeditionskorps bezw. in der ostasiatischen Besatzungsbrigade.

In den letzten Jahren sind in Deutschland mehrere Arbeiten über den tropischen Leberabzeß veröffentlicht worden. Dieselben stützten sich auf Erfahrungen, welche in Ostasien während der Zeit der Expedition nach China und im Anschluß an dieselbe gemacht wurden. Da über einige Punkte, insbesondere über die Aussichten eines operativen Eingriffs und über die Art des Eingriffes selbst die Ansichten etwas auseinander gehen, so dürfte ein weiterer Beitrag zu dieser Frage vielleicht nicht ohne Interesse sein. Obgleich der Teil Ostasiens der für unsere Truppen in Betracht kam, nämlich das in der Umgebung und nördlich des Yangtse gelegene Gebiet Chinas nicht in der tropischen Zone liegt, so kommen doch die meisten tropischen Krankheiten dort vor. Bei dem ausgesprochenen Kontinentalklima Ostasiens muß der Sommer seiner Temperatur und sonstigen klimatischen Verhältnissen nach als tropisch bezeichnet werden.

Ich will zunächst die Krankengeschichten der von mir in unserem Militärlazarett in Shanghai operierten Fälle mitteilen.

1. G. litt während seines Aufenthaltes in China viel an Verdauungsstörungen, hatte häufig Verstopfung abwechselnd mit Durchfall, will aber nie eine Beimengung von Blut oder Schleim in seinem Stuhl bemerkt haben. Mitte Juni 1902 traten Schmerzen im Bauch auf, besonders in der rechten Seite. Erst am 11. Juli wandte er sich an den Arzt. Das ganze Abdomen war schmerzhaft, nicht aufgetrieben. Die Leber nach oben und unten vergrößert, auf Druck werden starke Schmerzen geklagt. Letztere werden zuweilen als nach der rechten Schulter ausstrahlend angegeben. Desgleichen sind Atmung und Sprechen mit Schmerzen verbunden.

Stuhl war angehalten. Temperatur abends 38,2 °. Behandlung bestand in Prießnitz, Diät und Karlsbader Salz.

In nächsten Tagen stieg die Temperatur etwas an. Die Schmerzen im Bauche ließen nach. Leberschwellung blieb unverändert.

Am 17. Juli hörte man rechts hinten unten pleuritisches Reiben.

Am 19. Juli war ebenda zweiquerfingerbreite Dämpfung mit abgeschwächtem Atemgeräusch.

Am 20. Juli lokalisiert sich der Schmerz auf den rechten Leberlappen etwas links von der rechten Mamillarlinie dicht unterhalb des Rippenbogens. Stuhlgang war in den letzten Tagen immer dünn, enthielt geringe Schleim- und Blutbeimengungen, im Urin Gallenfarbstoff. Temperatur gesteigert, 39,6, Puls beschleunigt. Unmöglichkeit auf der rechten Seite zu liegen. Etwas Brechreiz.

Am 22. Juli Operation in Chloroformnarkose. Probepunktion an der am 20. Juli erwähnten Stelle ergibt sofort Eiter. Längsschnitt ebenda in einer Länge von 8 cm. Eröffnung der Bauchhöhle. Abtasten der unteren Leberfläche, welche frei ist. Im oberen Teile der Wunde ist die Vorderfläche der Leber mit dem Peritoneum parietale fest verwachsen. Die Bauchhöhle wird bis an die Verwachsung durch Naht nach unten und seitlich abgeschlossen. Inzision der Leber. Es entleert sich reichlich Eiter. Man kommt in eine faustgroße Eiterhöhle. Einlegen einer mit Jodoformgaze umwickelten Drainröhre. Trockener Verband.

23. Juli. Subjektive Beschwerden ganz geschwunden. Puls 120. Temperatur abends 39,3, im Urin Eiweiß. Patient phantasiert zuweilen.

24. Juli. Puls schwach, 120—130, Temperatur immer hoch. Patient ist sehr unruhig, meistens vollständig verwirrt. Im Urin viel Eiweiß und Gallenfarbstoff. Abdomen auf Druck nicht schmerzhaft. Stuhlgang wieder angehalten, auf Einlauf reichlich, nicht gallig gefärbt. V. W. ergibt reichlich Eiterabsonderung. Die Wundhöhle ist noch kleinapfelgroß. Leber nach unten nicht mehr vergrößert.

25. Juli. Exitus infolge Herzkollaps unter septischen Symptomen.

Sektion ergab: Der operierte Abszeß beinahe ausgeheilt, hinter demselben mitten in der Substanz des rechten Leberlappens sitzt ein zweiter faustgroßer Abszeß.

Die Schleimhaut des aufsteigenden und teilweise auch des horizontalen Dickdarmastes in eine ausgedehnte Geschwürsfläche verwandelt. Die Wand des aufsteigenden Dickdarmastes in einer Länge von 3 Querfingern schwarz und brandig, keine Perforation. In der Peritonealhöhle geringer, seröser, wasserklarer Erguß.

Der Pleuraüberzug des rechten Unterlappens zeigt frische fibrinöse Auflagerungen und alte bindegewebige Stränge (letztere wohl von einer vor Jahren überstandenen Spitzentuberkulose mit Brustfellentzündung herrührend, die rechte Spitze stellenweise eingezogen, zeigt aber keine frischen tuberkulösen Herde.

2. F. erkrankte am 28. Februar 1902 mit Gelbsucht und Gonorrhöe, hatte keinerlei Erscheinungen, die auf einen Leberabszeß hindeuteten.

5. April. Dienstfähig entlassen.

Am 10. Juni wegen Typhus aufgenommen, Verlauf mittelschwer. In der Rekonvaleszenz trat Ruhr auf. Anfang August zeigten sich Schmerzen in der Lebergegend gleichzeitig mit rechtsseitigen Schulterschmerzen. Die Leberdämpfung stand in der rechten mittleren Axillarlinie um ca. 2 Querfinger höher als vorn bezw. hinten. Druck etwas unterhalb dieser Stelle war sehr schmerzhaft.

Leber nach unten nicht vergrößert. Über der rechten Lunge hinten unten pleuritisches Reiben. Temperatur abends leicht gesteigert.

8. August. Operation. Vorherige Probepunktion in der rechten mittleren Axillarlinie in der Höhe der 6. Rippe ergibt sofort Eiter. Resektion eines 7 cm langen Stückes der 6. Rippe, Eröffnung der Pleura costalis in der Ausdehnung der Wunde, Vernähung der Wundränder der Pleura durch fortlaufende Naht mit dem Zwerchfell. Dann Inzision des Zwerchfells und Vernähen seiner Ränder mit der Leberoberfläche. Dann wurde in die Lebersubstanz mit dem Skalpell eingeschnitten bis in die Abszeßhöhle und der Gang mit einem Péan stumpf erweitert. Die Höhle war gänseeigroß, Einlegen einer mit Gaze umwickelten Drainröhre. Die Rekonvaleszenz verlief ohne Komplikationen. Nur wurde der letzte Schluß der Wunde etwas verzögert durch einige sich nur langsam abstoßende Seidenfäden.

Am 22. Oktober geheilt entlassen.

3. G. hatte Mitte Oktober 1902 einige Tage Blut im Stuhl, ließ sich deshalb nicht behandeln.

Am 19. Oktober erkrankte er plötzlich mit stechenden Schmerzen in der rechten Schulter, Appetitlosigkeit und Mattigkeit.

Am 20. Oktober früh Temperatur normal, Befinden besser, klagte nur noch über geringes Ziehen in der rechten Schulter.

Am 21. Oktober plötzlich Verschlimmerung: Stechender Schmerz in der Gegend des rechten Leberlappens. Rücken- und rechte Seitenlage unmöglich. Über der rechten Lunge unten hinten und in der rechten Seite 2 Querfinger breite Dämpfung. Leber nach unten etwas vergrößert. Atemgeräusch rein, leichter Meteorismus. Temperatur morgens 38 °. 22. Oktober abends 39 °, fiel am 23. abends und 24. morgens auf 38 ° bezw. 37,9 °, um in den nächsten Tagen wieder zu steigen, höchste Temperatur 39 °. Stuhl wässrig, enthielt zuweilen Schleimflocken mit Blutpunkten. Im Urin etwas Eiweiß und Gallenfarbstoff, am 27. Oktober hörte man hinten unten rechts pleuritisches Reiben.

Operation am 27. Oktober: Probepunktion etwas nach außen von der rechten Brustwarzenlinie in der Höhe der 6. Rippe ergibt sofort Eiter. Freilegen der 6. Rippe an dieser Stelle und Resektion eines 6 cm langen Stückes derselben. Pleura costalis mit Zwerchfell ziemlich fest verwachsen. Beim Durchschneiden des Zwerchfells kommt man in eine mehr als faustgroße Eiterhöhle, in welcher nekrotisches Lebergewebe liegt. Die Leberoberfläche ist stark zerklüftet. Entfernung des Eiters und der nekrotischen Teile. Tamponade mit Jodoformgaze, daneben eine dicke Drainröhre. Am nächsten Tage Schulter- und Leberschmerzen geschwunden. In den folgenden 14 Tagen blieb die Temperatur immer noch gesteigert, höchste Temperatur 39,5 °, zeitweise zeigte sie intermittierenden Charakter, vom 13. Dezember ab war der Kranke fieberbrei. Eiweiß im Urin war geschwunden, Gallenfarbstoff ließ sich immer nachweisen. Die Leber war nicht vergrößert, auf Druck nicht schmerzhaft. Die Wundhöhle verkleinerte sich rasch, in den ersten Tagen nach der Operation stießen sich viele nekrotische Fetzen ab. Über der rechten Lunge hinten unten bestand immer noch Dämpfung mit pleuritischem Reiben. Probepunktion verlief zweimal negativ. Der Stuhlgang wurde allmählich geformt, die Beimengungen von Blut und Schleim waren wenige Tage nach der Operation geschwunden. Subjektiv keinerlei Klagen, zuweilen etwas Hustenreiz, Appetit gut, trotzdem hob sich das Allgemeinbefinden nur wenig.

Vom 6. Dezember ab ist der Kranke außerhalb des Bettes.

Am 22. Dezember wird ein zweiter Abszeß, unterhalb des ersten gelegen, durch Resektion eines Stückes der 7. Rippe freigelegt. Die Temperatur, die die 10 Tage vorher normal war, stieg wieder. Es trat mehrmals Erbrechen auf.

Am 29. Dezember hörte man auch links hinten unten pleuritische Reibegeräusche. Leber nach unten nicht vergrößert, Abdomen etwas aufgetrieben, nirgends schmerzhaft. Der Allgemeinzustand verschlechterte sich.

Am 6. Januar 1903 wurde rechts von der Linea alba ein dritter Abszeß der Leber eröffnet. Der Urin enthielt immer Gallenfarbstoff, kein Eiweiß, Stuhlgang meistens geformt ohne Beimengungen.

Am 11. Januar erfolgt unter allgemeiner Kachexie der Exitus.

Sektion ergab einen vierten Abszeß im linken Leberlappen und einen fünften in der untersten Partie des rechten Leberlappens. Im Dickdarm zahlreiche frische und alte Ruhrgeschwüre.

4. R. Aufgenommen in das Lazarett am 3. November. Will seit Juni 1902 an unregelmäßigem Stuhlgang leiden, an demselben aber nichts weiter bemerkt haben. Seit 8 Tagen allmählich zunehmende Schmerzen in der rechten Schulter und in der Lebergegend (rechte Seite), besonders bei rechter Seitenlage. Leberdämpfung nach unten etwas vergrößert, nach oben steht sie in der mittleren Axillarlinie etwas höher als seitlich davon, an dieser Stelle ausgesprochener Druckschmerz. Temperatur abends 38,8°. Stuhlgang dünnbreiig, enthält zuweilen Schleimflocken mit Blutbeimengung. Im Urin nie Eiweiß, aber öfters Gallenfarbstoff.

Höchsttemperaturen am 4. November 38,7°, 5. November 37,8°.

6. November. Atemgeräusch rein.

6. November. Operation: Nach achtmaliger Probepunktion gelingt es in der Höhe der achten Rippe in der mittleren Axillarlinie Eiter zu finden. Resektion eines 6 cm langen Stückes dieser Rippe. Eröffnen der Pleura, Vernähen derselben mit dem Zwerchfell usw., wie in den andern Fällen. Inzision der Leber. Man muß 5 cm tief in die Lebersubstanz eindringen, um zu dem Abszeß zu gelangen. Die Höhle ist beinahe faustgroß und hat glatte Wände. Verband wie sonst.

Am 7. November waren Schulter- und Leberschmerzen geschwunden. Temperatur normal.

Am 10. November enthielt der Urin keinen Gallenfarbstoff mehr. Der Stuhl begann sich zu formen, enthielt zuweilen noch Blut und Schleim, die vom 1. Dezember ab nicht mehr auftraten. Weiterverlauf glatt. Allgemeinbefinden gut. Nach einer mir im Sommer 1903 zugegangenen Nachricht vollständiges Wohlbefinden.

5. B. aufgenommen in das Lazarett am 29. September 1902. Seit 8 Tagen Durchfall, Diagnose Typhus, mittelschwerer Verlauf, vom 5. Oktober an Abfall der Temperatur, verzögerte Entfieberung infolge Komplikation mit Ruhr und Nephritis.

Vom 14. November ab fieberfrei, an diesem Tage traten zum ersten Male Schmerzen in der Lebergegend auf, die rechte Seitenlage unmöglich machten.

Am 15. November Schmerzen in die rechte Schulter ausstrahlend. Druckempfindlichkeit in der rechten mittleren Axillarlinie in Leberhöhe. Leberdämpfung nicht vergrößert.

Am 16. November konnte man in der mittleren Axillarlinie ein Höherstehen des oberen Leberrandes perkutorisch nachweisen, nach unten keine Vergrößerung der Leber. Im Urin zum ersten Male Gallenfarbstoff, kein Eiweiß, Temperatur immer normal.

Am 17. November bei Druck auf den 7. Interkostalraum in der mittleren Axillarlinie starker Druckschmerz, so daß Patient mit dem ganzen Körper ausweicht, desgleichen starke Schmerzen beim Husten, Pressen und tiefer Atmung. Atemgeräusch über den Lungen rein.

Am 19. November besteht über der rechten Lunge hinten unten zwei Querfinger breite leichte Schallabschwächung mit abgeschwächtem Atemgeräusch und leichtem pleuritischen Reiben.

19. November. Operation. Probepunktion in der mittleren Axillarlinie in der Höhe der 7. Rippe ergibt sofort Eiter. Es werden ca. 7 ccm Eiter entleert. Resektion eines 6—7 cm langen Stückes der 7. Rippe. Der weitere Gang der Operation wie in den übrigen Fällen. Beim Eingehen in die Lebersubstanz mit dem Messer der steckengelassenen Kanüle entlang entleert sich kein Eiter mehr. Die etwas buchtige, enge, etwa 2 fingergliedlange Abszeßhöhle ist durch die Probepunktion entleert worden. Verband wie sonst.

Am nächsten Tage (20. November) Schmerzen geschwunden. Temperatur im Anschluß an die Operation gesteigert, vor derselben normal. höchste Temperatur 2 Tage nach der Operation 39,5°, fällt von da an langsam ab. Öfters Verstopfung, sonst keine Komplikation nachweisbar, vom 30. November ab fieberfrei. Allgemeinbefinden sehr gut, starke Gewichtszunahme. Wundverlauf glatt. Einige Tage nach der Operation im Urin noch etwas Gallenfarbstoff.

6. W. aufgenommen in das Lazarett am 21. November 1902. War vom 30. September bis 30. Oktober im Lazarett wegen Typhus.

Seit 17. November Schmerzen in der rechten Seite (Lebergegend) besonders bei tiefer Atmung und beim Husten. Am 18. November kamen Kopfschmerzen und Schmerzen in der rechten Schulter hinzu. Bei der Aufnahme Temperatur abends 38,9°, über der rechten Lunge hinten unten und in rechter Seite 2 querfingerbreite Dämpfung mit abgeschwächtem, aber reinem Atemgeräusch, Leber nach unten wenig vergrößert. Leber auf Druck schmerzhaft. Der empfindlichste Punkt ist im 7. Zwischenrippenraum in der mittleren Axillarlinie, rechte Seitenlage wegen Schmerzen unmöglich, desgleichen Rückenlage schmerzhaft. Im Urin kein Eiweiß, dagegen reichlich Gallenfarbstoff, Stuhl auf Karlsbader Salz dünn, enthält kein Blut und Schleim.

22. November. Über den Lungen diffuse Bronchitis. Schmerzen stärker. Temperatur leicht ansteigend, abends 39°.

23. November. Operation. Probepunktion in der mittleren Axillarlinie in der Höhe der achten Rippe ergibt sofort Eiter. Resektion der achten Rippe. Beim Eröffnen der Pleura entleert sich wasserklare Flüssigkeit. Vernähen der Pleuraränder mit dem Zwerchfell, letzteres zeigt sich bei der Eröffnung ziemlich fest mit der Leberoberfläche verwachsen. 3 cm tief in der Lebersubstanz kommt man auf einen etwas mehr als fingerdicken und fingerlangen Abszeß. Verband wie sonst.

24. November. Schmerzen geschwunden. Leberschwellung zurück-

gegangen. Temperatur normal. In der Folgezeit Wundverlauf glatt. Vom 1. Dezember ab Rekonvaleszenz durch Pneumonie und Appendicitis kompliziert. Im Urin am 17. Dezember noch Gallenfarbstoff, vom 26. Dezember ab ist derselbe nicht mehr nachzuweisen. Ende Dezember wurde der Kranke in das internationale Hospital Shanghais übergeführt; als ich ihn dort am 12 Januar 1903 zum letzten Male sah, war er schon mehrere Tage außerhalb des Bettes, fieberfrei, und sollte am 16. Jan. nach Deutschland zurückkehren. Die Wunde war beinahe geschlossen.

Der Leberabszeß kommt in ganz China vor und zwar nicht bloß an der Küste, sondern auch im Innern, wie ich von Missionaren hörte. Auffallend ist, was auch Perthes in seiner Veröffentlichung erwähnt (Deutsche Zeitschr. f. Chir. Band 63), daß die Eingeborenen seltener davon befallen werden, als die Fremden. Wir haben in dem deutschen Chinesenhospital Shanghais wohl einige Fälle von Leberentzündung und Schwellung, aber keinen Fall von Leberabszeß gesehen, obgleich Ruhrerkrankungen recht häufig waren. Eigentümlicherweise sollen in Japan, wo die Ruhr so verbreitet ist wie in China, nach den Aussagen eines dort schon seit vielen Jahren praktizierenden deutschen Arztes Leberabszesse fast nie vorkommen.

Merkwürdig ist, daß sämtliche Leberabzesse in die zweite Hälfte des Jahres 1902 fallen. Im Jahr 1901, in welchem wir in Shanghai unter unseren Truppen viele Ruhrfälle hatten, beobachteten wir nicht einen Fall von Entzündung der Leber bezw. Leberabzeß. Dieselben Erfahrungen wurden übrigens auch bei der Zivilbevölkerung gemacht: von den beiden in Shanghai praktizierenden deutschen Ärzten (Dr. Paulun und Dr. v. Schab) wurden im Jahr 1902 über 20 Leberabszesse operiert (die meisten derselben auch in der zweiten Hälfte des Jahres), im vorhergehenden Jahre nur einige wenige. Womit dieses vermehrte Auftreten im Jahr 1902 zusammenhängt, ist schwer zu sagen. Temperatur und sonstige klimatische Verhältnisse waren nicht wesentlich anders. Übrigens war das Jahr 1902 gesundheitlich überhaupt eines der ungünstigsten.

Ursache des Leberabszesses ist im allgemeinen die Ruhr. Unter den hier erwähnten 6 Krankengeschichten haben 5 mal gleichzeitig Ruhrerscheinungen bestanden. Typhus als Ursache (Fall 6) ist nur sehr selten. Perthes (l. c.) hat einen Fall veröffentlicht. Ich habe unter den 250 Typhuskranken der Garnison Tientsin im Winter 1900 zu 1901 nicht einen Fall von Leberabszeß nach Typhus beobachtet. Es ist immerhin nicht ausgeschlossen, daß doch Ruhr auch in unserem 6. Fall die Ursache war, denn dieselbe kann unter Umständen recht geringe Erscheinungen machen und von jemand, der nicht täglich seinen Stuhl genau untersucht, leicht übersehen werden. In Fall 1

bei dem die Sektion die schwersten Zerstörungen der Dickdarmschleimhaut durch Ruhrgeschwüre ergab, ergibt die Annamese nichts von Ruhrerkrankung, es soll nur Verstopfung abwechselnd mit Durchfall bestanden haben, in Fall 3, bei dem die Sektion frische und alte Ruhrgeschwüre ergab, war der Stuhl mehrere Wochen lang bis zum Exitus ohne krankhafte Beimengungen. Ich möchte also in Fall 6 Ruhr nicht absolut ausschließen. Der Abszeß in Fall 6 war steril, wie die übrigen auch, während Perthes in dem Eiter Typhusbazillen fand. Übrigens haben wir auch nie Amöben im Eiter oder in der Abszeßwand gefunden, obgleich wir den Eiter bezw. das Gewebe mehrmals noch warm untersuchten. Als Erreger der Ruhr wurden in unserem bakteriologischen Laboratorium in der Regel ein dem Shiga-Kruseschen ähnlicher Bacillus gefunden; über seine näheren Eigenschaften ist mir nichts bekannt. Bemerkenswert ist noch die Tatsache, daß die 3 Fälle, bei denen Leberabszeß nach einfacher Ruhr auftrat, nicht in Behandlung waren, während von den vielen Ruhrfällen, die im Sommer 1902 im Lazarett in Shanghai regelrecht behandelt wurden (es waren zirka 40), keiner an Leberabszeß erkrankte. Erkrankt sind von den im Lazarett behandelten nur 2, welche aber, ehe sie an Ruhr erkrankten, an Typhus litten. Die Zahlen sind zu gering, um zu einem sicheren Schlusse zu berechtigen, legen aber doch die Vermutung nahe, daß Behandlung bezw. Unterlassung derselben, ferner gleichzeitiges Auftreten von Ruhr und Typhus einen gewissen Einfluß auf das Entstehen eines Leberabszesses haben können.

Als Mitursache kann man, wie auch Kramm (Deutsche Zeitschrift für Chirurgie Bd. 64) annimmt, Alkoholismus gelten lassen. Unter meinen Fällen waren mehrere ausgesprochene Alkoholiker. Andererseits aber sah ich Leberabszeß bei Leuten, die keinen Tropfen Alkohol zu sich nahmen, so z. B. bei einem Jesuitenpater. Was den Einfluß von körperlicher Bewegung betrifft, so haben wir in Shanghai im Gegensatz zu Kramm den Eindruck bekommen, daß sitzende Lebensweise und Mangel an Bewegung das Auftreten von Leberabszeß begünstigte, während solche, die viel ritten und überhaupt dem Sport huldigten, weniger dieser Komplikation ausgesetzt waren.

Über die Art der Entstehung des Leberabszesses kann ich auf Grund eigener Erfahrung kein Urteil abgeben, man nimmt vielfach eine Embolie bezw. Thrombose mit folgendem Zerfall der Lebersubstanz an. Dafür spricht der nicht selten plötzlich eintretende Schmerz.

Der Leberabszeß kann auf zweierlei Art auftreten, entweder akut mit hohem Fieber und mit plötzlich einsetzenden bez. in wenigen Tagen sich steigernden schweren Erscheinungen oder schleichend und

dann einen chronischen Verlauf nehmend, ohne bezw. mit leichter Temperatursteigerung. Zu der ersteren Art rechne ich Fall 3, 4 und 6 dabei die Leber in toto vergrößert; zu der 2. Art gehören Fall 2 und 5. Bei diesen beiden bestand Vergrößerung der Leber nur an der Stelle des Abszesses, also nach oben.

Als ein Beispiel des schwersten und raschesten Verlaufes, den ich gesehen habe, will ich die Erkrankung eines jungen Deutschen in Shanghai anführen.

Im Anschluß an Ruhr traten plötzlich unter septischen Symptomen (hohem Fieber, fliegendem Puls, Cyanose usw.) Leberschwellung und Leberschmerzen auf. Operation ergab einige kleine Abszesse von nur ca. Haselnußgröße, Exitus in wenigen Tagen. Sektion ergab 25 kleine Abszesse, welche durch die ganze Leber zerstreut lagen; leider ist der Eiter nicht bakteriologisch untersucht worden.

Es scheint vorzukommen, daß anfangs chronisch verlaufende Fälle allmählich akuten Charakter annehmen können. So Fall 1. Bei demselben bestanden schon 4 Wochen, ehe er wegen Fiebers und Leberschwellung in ärztliche Behandlung kam, von Zeit zu Zeit auftretende Schmerzen in der Lebergegend, die zu der Annahme berechtigen, daß damals schon der Abszeß bestanden hat. Die Ursache des verschiedenen Verlaufs ist ganz unerklärlich, da, wie schon erwähnt, in allen 6 Fällen die Abszesse steril gefunden wurden.

Die ersten Symptome des Leberabszesses bestehen in Schmerzen in der Lebergegend und fast gleichzeitig auftretenden rechtsseitigen Schulterschmerzen. Letztere können auch vor ersteren eintreten. Infolge der Schmerzen ist meistens rechte Seitenlage und oft auch Rückenlage unmöglich. Bei Bewegungen wird der Rumpf steif gehalten. Einige Male sah ich die rechten Bauchdecken stark gespannt und auf Druck schmerzhaft. Sprechen, tiefes Atmen, Husten sind mit Schmerzen verbunden. Zuweilen tritt Brechreiz, Erbrechen oder Aufstoßen ein. Der Urin zeigte in einigen Fällen Eiweiß, in allen aber Gallenfarbstoff. Derselbe ist in der Regel noch einige Tage nach der Operation nachweisbar, in Fall 6 sogar ausnahmsweise noch 3 Wochen, obgleich Heilung eintrat. In Fall 3 mit mehreren Abszessen war er stets in wechselnder Menge vorhanden. Ikterus sah ich nie, das Gesicht zeigte in der Regel ein mehr fahles Aussehen. In einem Falle, den ich im Winter 1900/01 in Tientsin beobachtete und der nicht operiert starb traten einige Tage vor dem Tode starke Darmblutungen auf.

In allen 6 Fällen saß der Absceß in dem rechten Leberlappen und zwar meistens in dem oberen Teil desselben. Daher kommt es

auch, daß man in der Regel ein Höherstehen des oberen Leberrandes in der rechten Seite und hinten oder eine ganz zirkumskripte Dämpfung zwischen der vorderen und hinteren Axillarlinie perkutorisch nachweisen konnte. Über dieser Stelle ist das Atemgeräusch meistens abgeschwächt. Allmählich treten pleuritische Reibegeräusche mit folgendem Exsudat auf und zwar selbst in Fällen, in denen der Abszeß vom Zwerchfell noch durch intaktes Lebergewebe getrennt ist. Das Exsudat habe ich nie in Eiterung übergehen sehen. Der schon erwähnte Schulterschmerz findet sich auch bei tief in der Lebersubstanz sitzenden Abszessen. In der Gegend des Abszesses ist meistens ausgesprochener Druckschmerz. Von den multiplen Abszessen (Fall 1 u. 3) saß nur einer im linken Leberlappen, die übrigen alle rechts. Eine Schwellung der ganzen Leber fand ich nur bei den akut verlaufenden und bei multiplen Abszessen, bei chronisch verlaufenden kann sie fehlen, man findet dann nur die oben erwähnte mehr lokale Vergrößerung. Daß Temperatursteigerung nicht da sein muß, habe ich schon erwähnt.

Leukozytenzählung konnten wir mangels eines Thoma-Zeißschen Apparates in Shanghai nicht machen. Dr. Schlayer in Tientsin hat darüber ausgedehnte Untersuchungen angestellt (Münchner med. Woche 1903, Nr. 32).

Das wichtigste Hilfsmittel zur Stellung der Diagnose eines Abszesses überhaupt und insbesondere seines genauen Sitzes ist die Probepunktion.

Ich habe von derselben nie einen Nachteil gesehen, habe allerdings, wenn ich Eiter fand, immer gleich die Operation angeschlossen. Mehrmals sah ich bei der unmittelbar folgenden Operation unter dem Bauchfellüberzug der Leber eine Ansammlung von Blut, jedoch nie eine stärkere Blutung in die Bauchhöhle. Vorsichtshalber legten wir nach jeder erfolglosen Probepunktion einen Eisbeutel auf die Lebergegend. Die Probepunktion wurde mit einer Spritze mit ca. 10 cm langer Kanüle gemacht, wir machten damit öfters bis zu 10 Punktionen, für die ersten nahmen wir dünne Kanülen, dann dickere, weil der etwa vorhandene Eiter unter Umständen zu dickflüssig für die dünnen Kanülen sein konnte. Auffallend ist die Wirkung der mehrmaligen Probepunktionen auf die Schwellung der Leber; in einigen Fällen, in denen kein Eiter gefunden wurde, war dieselbe bis zum nächsten Tage vollständig zurückgegangen, sie kann allerdings nach einiger Zeit wieder auftreten. Zur Entfernung des Eiters pflegten die englischen Ärzte in Shanghai nach der Probepunktion einfach den Gang etwas zu erweitern und eine lange Kanüle einzulegen. Sie be-

kamen damit in vielen Fällen Dauerheilung. Jedoch ist bei diesem an sich unchirurgischen Verfahren die Gefahr einer Infektion der Bauch- oder Brusthöhle sehr groß, ferner dauert es recht lange Zeit, bis die Eiterhöhle sich schließt, zuweilen bleibt eine Fistel bestehen und es muß nachträglich nochmals operiert werden. Wir haben deshalb stets breite Eröffnung gemacht und einzeitig operiert. Bei 5 der Operierten mußte Rippenresektion gemacht werden, um Zugang zu erhalten. Es genügt eine Rippe zu resezieren, wenn man nur ein genügend langes Stück derselben nimmt, ca. 6—7 cm. Die Pleura costalis wird sodann eingeschnitten, aber nicht ganz bis zu den beiden Enden der Rippe, damit sie ringsum mit dem Zwerchfell zum Abschluß der Pleurahöhle vernäht werden kann. Wir machten in der Regel fortlaufende Naht. Dieses Vernähen mit dem Zwerchfell ist meistens leicht, weil letzteres häufig durch den Abszeß in die Höhe und gegen die Brustwand gedrängt ist. Sollte dies nicht der Fall sein, so kann man sich die Naht damit sehr erleichtern, daß man das Zwerchfell mit einem Péan faßt und etwas herauszieht. Nach Abschluß der Pleurahöhle wird das Zwerchfell eröffnet und seine Wundränder mit der Leberoberfläche vernäht. Dann empfiehlt es sich nochmals zu probepunktieren, um die Richtung, in welcher der Abszeß sitzt, festzustellen; ferner bedeckten wir gewöhnlich die ganzen Wundränder mit Jodoformgaze zum Schutz gegen Infektion. In der Lebersubstanz wurde mit dem Messer ein Einstich bis in die Abszeßhöhle gemacht und letzterer mit einem Péan oder mit dem Finger erweitert. Ich habe dabei nie wesentliche Blutung bemerkt. In einem Falle saß der Abszeß dicht unterhalb des Zwerchfells; aus diesem Grunde ist es besser, vor Eröffnung des letzteren die Pleura abzuschließen. Die Höhle haben wir nur dann ausgespült, wenn viele nekrotische Fetzen, die sich sonst nicht entfernen ließen, in derselben lagen. Zum Schluß wurde eine dicke Drainröhre eingelegt und daneben noch leicht tamponiert. Im Fall 1 wurde der eine der Abszesse per laparotomiam ohne Rippenresektion einzeitig eröffnet. Er saß rechts zwischen der Linea alba und rechten Mammillarlinie im unteren Teile des rechten Leberlappens. Da im oberen Teil der Wunde ziemlich feste Verwachsungen der Leberoberfläche mit dem Peritoneum parietale bestanden, so mußte nur im unteren Teile der Wunde durch fortlaufende Naht die Bauchhöhle abgeschlossen werden.

Von der einzeitigen Operation sah ich nie einen Nachteil. Es kann vorkommen, daß man trotz mehrfacher Punktionen keinen Abszeß findet. Wenn dabei die Allgemeinerscheinungen derart sind, daß man trotzdem einen annehmen muß, und wenn das ganze Befinden

einen sofortigen Eingriff verlangt, so muß man Laparotomie machen Man geht dann mit der ganzen Hand ein und tastet die Leberoberfläche oben und unten ab. Ich habe mehrmals gesehen, daß es Dr. Paulun in Shanghai auf diese Weise gelungen ist, den Abszeß zu finden und ihn dann an der entsprechenden Stelle von außen wie oben erwähnt zu eröffnen. Die Leberoberfläche ist an der Stelle des Abszesses in der Regel vorgewölbt, und die Konsistenz ist eine festere. Die Rekonvaleszenz zeigte in der Regel nichts Besonderes und war nur einmal (Fall 6) durch Pneumonie und Appendizitis verzögert. In der Regel erholten sich die Kranken rasch und nahmen schnell an Gewicht zu. Die Prognose des einfachen Leberabszesses bei rechtzeitigem Eingriff ist gut, sämtliche Kranke mit einem Abszeß kamen durch. Der akute multiple Abszeß gibt ungünstigere Prognose, weil der Verlauf ein so rascher sein kann, daß man keine Zeit zu einem zweiten Eingriff mehr findet (so in Fall 1). Bei diesem Kranken kam noch erschwerend hinzu die vollständige Zerstörung der Schleimhaut des aufsteigenden Dickdarmastes und beginnende Gangrän desselben. Der chronische multiple Abszeß gibt etwas bessere Prognose; ich habe solche Kranke durch Operation heilen sehen. Natürlich darf dabei nicht fast das ganze Lebergewebe in Eiter verwandelt sein, wie es bei dem dritten Kranken war, Fälle wie diese sind immer aussichtslos.

Nicht sehr einfach ist die Diagnose eines weiteren Abszesses. Gewöhnlich schwinden nach der ersten Operation wohl infolge Geringerwerdens der Spannung die subjektiven Beschwerden; auch Fieber, das unter Umständen vor der ersten Operation bestanden hat, sowie Schwellung der Leber können fehlen (Fall 3). Mitzuverwerten für die Diagnose ist das Fehlen der Gewichtszunahme und der beständige Nachweis von Gallenfarbstoff im Urin.

Daß kleine Abszesse von selbst ausheilen können, wird von den Ärzten in Ostasien als sicher angenommen. Gelegentlich wurden bei Sektionen Narben früherer Abszesse gefunden. Bei unseren Sektionen von Leberabszessen, die ich im Winter 1900/01 in Tientsin sah, waren stets in der Umgebung eines großen Abszesses einige kleinere, von demselben oft durch mehrere Zentimeter dicke Lebersubstanz getrennt. Kramm (l. b.) sah nach Operation dieselben in die eröffnete Abszeßhöhle durchbrechen, ich habe dies nie beobachtet und muß deshalb annehmen, daß sie von selbst ausheilten. Daß sie bei unsern operierten Fällen ebenfalls vorhanden waren, zu dieser Annahme berechtigt wohl die Tatsache, daß wir sie im Norden bei Sektionen immer fanden. Keinesfalls ist man aber deshalb, weil unter Umständen

ein Abszeß ohne operativen Eingriff ausheilen kann, zu einer abwartenden Therapie berechtigt.

Die Enttäuschungen, die wir im Norden im Winter 1900/01 hatten, als wir auf dem Sektionstisch durch Leberabszesse überrascht wurden, und die guten Erfahrungen, die wir später machten, als wir den Leberabszeß zu diagnostizieren und zu operieren gelernt hatten, zwingen zu baldigem Eingriff, sobald der Verdacht auf Abszeß einigermaßen begründet ist.

X.

Aus der äußeren Abteilung des Krankenhauses Moabit.
(Geheimrat Sonnenburg.)

Sklerodermie mit Muskelatrophien und Symptomen der Raynaudschen Krankheit.

Von

Dr. R. Lücke.

In der Kasuistik der vasomotorisch-trophischen Neurosen sind besonders diejenigen Falle interessant, welche durch die Kombination ihrer Symptome darauf hinweisen, daß man bei einer Anzahl dieser Erkrankungsformen, wenn nicht identische, so doch zum mindesten nahe verwandte organische Veränderungen als Grundlage anzusehen hat. Diese Fälle haben dazu geführt, daß man die Sklerodaktylie als eine Unterform der Sklerodermie ansieht, und daß einige Autoren, wie Chauffard die Raynaudsche Krankheit und die Sklerodermie in eine Krankheitsform zusammengezogen wissen wollen. Auch Cassierer weist in seiner Monographie auf die vielfachen Übergänge und Kombinationen der in diese Gruppe gehörenden Krankheitsbilder hin, die eine Entscheidung in bezug auf die Anwendung der gebräuchlichen Nomenklatur oft schwer machen.

Ich hatte Gelegenheit, durch fast ein Jahr eine Kranke dauernd zu beobachten, welche neben Sklerodermie und Sklerodaktylie nicht allein Symptome von Raynaud bot, sondern auch eine starke Atrophie der Schulter- und der Oberarmmuskulatur sowie einer Zungenhälfte zeigte, welche ich nach ihrer Entstehungszeit und Intensität nicht als eine sekundäre Inaktivitätsatrophie, sondern als eine primäre der Sklerodermie pathogenetisch gleichwertige ansehen möchte.

Die Kranke wurde am 8. April 1903 wegen Ulcus cruris auf der äußeren Abteilung des Krankenhauses Moabit aufgenommen. Sie zeigte am linken Unterschenkel außer einem typischem Ulcus cruris eine unregelmäßig begrenzte, vom äußeren Knöchel bis auf die Fußsohle sich erstreckende Ulzeration mit fetzigen, nicht infiltrierten Rändern, welche angeblich erst in der letzten Zeit entstanden und recht schmerzhaft gewesen sein soll.

Vor allem fiel aber eine fast schwarzbraune Pigmentierung besonders des Bauches und der Brust, in geringem Maße auch der unteren Rückenpartien, auf. Auch Gesicht und obere Extremitäten zeigten einen bräunlichen Farbenton. In die Pigmentierung sind unregelmäßig pigmentlose Flecken eingestreut. Sichtbare Schleimhäute nicht pigmentiert. In den pigmentierten Gebieten ist die Haut trocken, gespannt und fühlt sich lederartig an, Falten sind besonders an Bauch und Brust, sowie an den Fingern nicht aufzuheben. Fingerdruck bleibt nicht bestehen.

Achselhaare fehlen völlig, Behaarung am Mons veneris äußerst spärlich. Schweiß wird angeblich nur in den Achselhöhlen, Kniebeugen und an den Fußsohlen sezerniert. Sämtliche Nägel an Händen und Füßen sind teils gerieft, teils stark verkrüppelt.

Die Finger beider Hände stehen leicht gebeugt, sind etwas verdickt und nicht völlig zu strecken. Das Endglied des rechten Ringfingers fehlt. Das Röntgenbild zeigt keine Gelenkveränderungen, am rechten Ringfinger fehlt die Endphalanx.

An beiden Ellenbogen über dem Olekranon eine etwa markstückgroße glänzende Narbe. Bei Bewegungen im Gelenk scheint hier die Haut auf der knöchernen Unterlage fester fixiert als normal.

Der Gesichtsausdruck ist maskenartig, starr. Um den Mund zahlreiche radiäre Falten, Öffnung desselben etwas behindert. Linke Zungenhälfte bedeutend schmaler als die rechte, bleibt beim Ausstrecken der Zunge etwas zurück. Parese des Facialis besteht nicht. Auf der linken Wange unterhalb des Jochbogens kleine runde Narbe, von einer Schußverletzung herrührend; angeblich ist damals die Zunge nicht verletzt oder funktionell behindert gewesen.

Die Muskulatur der Oberarme und des Schultergürtels ist in die Augen fallend atrophisch. Der Umfang des Oberarms beträgt links $18^1/_2$, rechts $17^1/_2$ cm an der dicksten Stelle. Auch der Adductor pollicis erscheint beiderseits wenig entwickelt. Die elektrische Untersuchung ergibt weder für den faradischen, noch für den galvanischen Strom Abweichungen von der Norm. Die Bewegungen im Ellenbogen- und Schultergelenk sind frei und ungehindert möglich.

Die Pupillen reagieren prompt. Der Bauchdeckenreflex ist nicht auslösbar, sonst zeigen die Reflexe nichts Abnormes. Die Sensibilität ist für alle Reize völlig intakt.

Die Herzkontraktionen sind etwas arrhythmisch, sonst sind die inneren Organe ohne Besonderes. Der Urin ist frei von pathologischen Bestandteilen.

Die Familienanamnese ist ohne Belang. Patientin selbst — jetzt 50 Jahre alt — war stets gesund, hatte zwei normale Geburten und ist seit etwa 10 Jahren in der Menopause. Seit 10 Jahren ist Patientin als Aufwärterin und Wäscherin tätig und arbeitete bis Anfang 1903.

Seit etwa 2 Jahren leidet die Kranke an anfallsweisem Blauwerden der Hände, verbunden mit starkem Kältegefühl, besonders bei kühlem, feuchtem Wetter. Anfang 1903 bemerkte die Patientin eine auffällige Braunfärbung der Haut, zuerst besonders den Bauch, dann den Thorax und die Arme befallend. Es trat ein eigentümliches Spannungsgefühl in der Haut auf in derselben Ausbreitung. Auch bemerkte sie angeblich erst jetzt eine Abmagerung der Arme. Anfang März 1903 trat unter heftigen

brennenden Schmerzen eine „feurige Röte“ des rechten Ringfingers ein, so daß sie fortwährend kühlen mußte; das Endglied dieses Fingers trocknete ein und fiel ab, ebenso stieß sich der Nagel am linken Ringfinger ab. Mitte März traten Geschwüre an beiden Ellenbogen an der Streckseite auf, welche jedoch bald wieder abheilten. Patientin kam ins Krankenhaus wegen der Ulzeration am linken Fuße, ihr Nervenleiden hat sie scheinbar nur wenig gestört, zumal sie im ganzen einen indolenten Eindruck macht.

Während zur Zeit der siebenwöchentlichen Krankenhausbehandlung bis zur Heilung der Ulcera cruris das Bild der Krankheit, abgesehen von zeitweise eintretender leichter Cyanose der Hände, unverändert blieb, trat im Laufe des Sommers plötzlich ein akuter Nachschub, verbunden mit einem Weitergreifen des sklerodermatischen Prozesses, ein.

Wie die Patientin Anfang August gelegentlich einer erneuten Untersuchung erzählte, fühlte sie im Laufe des Juli eine subjektive Verschlimmerung des Leidens insofern, als ihr das Gehen schwer wurde, sie konnte die Beine nicht mehr so voneinander bringen und mußte dieselben, wenn sie ins Bett gehen wollte, erst anheben. Dann konnte sie sich auch wegen einer Spannung in den Achselhöhlen das Haar nicht mehr so gut machen, auch seien die Finger stärker verkrümmt und oft ganz blau und kalt. Daneben klagte sie noch über Spannungsgefühl über dem rechten Jochbogen.

Der Befund ergab folgendes: Die intensive Pigmentierung war an den früher ergriffenen Stellen, besonders an Bauch und Brust, ganz bedeutend abgeblaßt, dagegen war eine intensive Pigmentierung an den Achselfalten, auf dem Rücken und an den bis dahin völlig freien Oberschenkeln symmetrisch bis etwas unter die Patellae eingetreten, an den gleichen Stellen, sowie über dem rechten Jochbogen bestand die der Sklerodermie eigentümliche Veränderung der Haut, Derbheit und Spannung. Auch an beiden Unterarmen besteht stärkere Hautverdickung. Die Hände sind geschwollen, blaugrau, die Finger stehen in halbkreisförmiger Beugekontraktur und sind weder aktiv, noch passiv zu strecken. An beiden Daumen und am rechten kleinen Finger bemerkt man dicht unter dem Nagel eine ringförmige, besonders stark an der Streckseite ausgeprägte Einschnürung. Bei Verschiebungen der Haut und Kontraktionen der darunterliegenden Muskulatur fühlt man mit der aufgelegten Hand ein eigentümliches Schneeballknirschen am ganzen Unterarm, an den Oberschenkeln und besonders stark auch über den Kniescheiben, hier ohne Bewegung des Kniegelenkes. Bei Bewegungen der Hand-, Ellenbogen- und Kniegelenke tritt oft spontanes Knacken auf.

Das Gehen ist mühselig, Patientin geht langsam mit auffallend kleinen Schritten. Wegen der Spannung der Achselfalten kann der rechte Oberarm nur bis zur Horizontalen, der linke etwas mehr erhoben werden.

Die Sensibilität ist intakt, die elektrische Untersuchung ergibt normalen Befund.

Bis zum Ende des Jahres hat sich das Bild verhältnismäßig wenig geändert, die Pigmentierung der neu ergriffenen Stellen ist wieder etwas zurückgegangen, das Schneeballknirschen nicht mehr nachweisbar. Die Finger sind noch mehr verkrümmt, an der Dorsalseite des linken kleinen Fingers hat sich ein Ulcus entwickelt. Die vasomotorischen Erscheinungen an den Händen sind die gleichen, ich sah die Hände, während der Untersuchung durch Auftreten zerstreuter roter Flecke auf blaugrauem Grunde

ein förmlich buntes Aussehen annehmen. In letzter Zeit sind Erscheinungen von seiten des Herzens aufgetreten, Anfälle von Herzklopfen mit Beklemmung und starkes Ödem beider Unterschenkel. Die mikroskopische Untersuchung des Blutes ergab nie etwas Bemerkenswertes.

Die Präliminarien des vorliegenden Erkrankungsfalles bestanden also in mehrere Jahre lang auftretenden vasomotorischen Störungen an beiden Händen bestehend in anfallsweise besonders unter dem Einfluß kalter nasser Witterung auftretender Cyanose, verbunden mit starkem Kältegefühl. Dann treten plötzlich Zeichen Raynaudscher Krankheit auf in Form trockener Gangrän der Endphalaux des rechten Ringfingers und Abstoßung der Nagelpartie des linken Ringfingers unter starken Parästhesien. Zu gleicher Zeit werden von der Patientin die ersten subjektiven Symptome einer diffusen Sklerodermie wahrgenommen. Bis dahin hatte die Kranke ihrem anstrengenden Berufe als Aufwärterin und Wäscherin (ein oft als ätiologischer Faktor angeführtes Moment) nachgehen können. Auch nach Abheilung der Ulzerationen an den Händen und Ellenbogen hatte sie von ihrer Sklerodermie bei ihrer etwas indolenten Veranlagung verhältnismäßig so wenig Beschwerden, daß sie nur zur Heilung ihrer Ulcera cruris Aufnahme im Krankenhause suchte.

Umsomehr mußte die starke Atrophie der Schulter- und Oberarmmuskulatur auffallen, für welche nach den vorliegenden Verhältnissen eine Inaktivität als ursächlicher Faktor nicht in Anspruch genommen werden konnte. Außerdem bestand gerade an Oberarmen und Schultern nur eine mäßige Verdickung der Haut, das Schultergelenk war frei beweglich, von einer Umschnürung der Muskulatur durch Hautspannung war keine Rede.

Ähnliche Muskelatrophien unter gar nicht oder nur sehr gering veränderter Haut sind nur selten beobachtet. Eine gleiche Lokalisation beschreibt Westphal, welche nach den angegebenen Maßen zu urteilen auch annähernd die gleiche Intensität erreichte.

Auf die geringe Entwickelung des M. adductor pollicis beiderseits möchte ich sehr großes Gewicht nicht legen, da mir die Entscheidung, ob dieselbe noch physiologisch oder pathologisch war, nicht sicher genug ist. Um so bemerkenswerter ist die Assymmetrie der Zunge, die linke Hälfte derselben ist bedeutend schmaler und kürzer als die rechte bei normaler Schleimhaut: Eine derartige halbseitige Atrophie der Zunge habe ich in der Literatur in Fällen von Westphal, Chauffard und Herzog angegeben gefunden, und zwar war es bei Chauffard die rechte, in den übrigen Fällen, wie auch im vorliegenden Falle die linke Zungenhälfte. Weitere Atrophien umschrie-

bener Muskelgruppen wurden u. a. von Hirz beobachtet, welcher den Quadriceps surae der rechten Seite beträchtlich atrophiert fand. Mendel hat einen Fall mit Atrophie der Nase und Lippen publiziert, und Block stellte 1899 in der medizinischen Gesellschaft in Berlin einen sechsjährigen Knaben vor mit Atrophie der Muskulatur und der Knochen eines Beines bei Sklerodermie. Auch Atrophie der Ohren, sowie halbseitige Gesichtsatrophie wurden bei Sklerodermie beobachtet, letztere war auch in dem schon oben erwähnten Falle von Herzog verbunden mit einer Atrophie der Zungenhälfte derselben Seite vorhanden.

Diese scheinbar ziemlich seltenen Befunde umschriebener Atrophien zeigen, daß der Krankheitsprozeß, welcher dem als Sklerodermie bezeichneten Krankheitsbilde zugrunde liegt, zu Muskelatrophien führen kann, welche von der Hautveränderung unabhängig sind.

Für den Sitz des primären Prozesses geben allerdings diese Lokalisationen der Atrophien ebensowenig einen Anhaltspunkt, wie die verschiedenen oft eigenartigen Lokalisationen der Hautveränderungen bei der zirkumskripten Form der Sklerodermie.

Letztere werden verhältnismäßig oft im Verlaufe bezw. in dem Verbreitungsbezirke eines bestimmten Nerven angetroffen. So von Balzer und Lecornu im Verlaufe des Ramus subacromialis des Plexus cervicalis superficialis verbunden mit zwei isolierten Flecken, welche den Austrittsstellen der Hauptäste entsprechen, von Gaucher und Coyon im Bezirk des N. cutaneus brachii med. Eine Reihe derartiger Beobachtungen stammen von Kaposi z. B. entlang dem N. front. dexter bei einem 16jährigen Manne, dann halbseitig entsprechend den Ästen des Trigeminus u. s. f.

Es ist zwar wahrscheinlich, daß bei den Atrophien einzelner Muskeln bezw. Muskelgruppen neurotische Einflüsse eine Rolle spielen, aber für eine theoretische Klarlegung der Pathogenese geben sie keine Anhaltspunkte, im Gegenteil sie lassen sich z. B. mit der Intoxikationshypothese nur schwer vereinigen.

Recht interessant war die Beobachtung des akuten Nachschubes der Erkrankung etwa fünf Monate nach dem Auftreten der ersten stärkeren Symptome. Es zeigte sich vor allem, daß die Pigmentierung, die in diesem Falle sehr intensiv war, zugleich mit den Hautverdickungen auftrat, während an den vor fünf Monaten erkrankten Hautpartien die Pigmentierung zurückgegangen war. Auch in den jetzt neu erkrankten Gebieten ist im Laufe der Monate die Pigmentierung wieder bedeutend zurückgegangen. Es ist wohl denkbar, daß man in derartigen mit starker Pigmentierung verlaufenden Fällen eine besonders starke Beteiligung der vasomotorischen Nerven vor sich

hat, wie Mosler (Deutsche med. Woch. 1898) annimmt. Daß die Pigmentierung als direkte Folge des der Sklerodermie eigentümlichen Prozesses anzusehen ist, geht aus dem gleichzeitigen Auftreten derselben mit den übrigen Hautveränderungen wohl mit Sicherheit hervor.

Die in den Gelenken auftretenden knackenden Geräusche weisen wohl auf beginnende Beteiligung der Gelenke hin, welche bei Sklerodermie mehrfach konstatiert ist. Auch ein Übergehen des Prozesses auf die unter der Haut liegenden Weichteile wird beschrieben und zwar besonders oft bei Sklerodaktylie. Ball gelang es in einem Falle von Sklerodaktylie bei einem jungen Mädchen freie passive Beweglichkeit der Finger durch Durchschneidung der Beugesehnen zu erzielen. Bei der hochgradigen Kontraktur, welche sich im Laufe der Zeit entwickelt hat, möchte ich auch in meinem Falle eine Beteiligung der Beugesehnen annehmen.

Auf zwei Erscheinungen möchte ich noch hinweisen, auf die eigentümlichen Schnürfurchen an den Fingern, wie sie Kaposi, wenn ich nicht irre, beschrieben hat, und auf das Reiben bezw. Knirschen, welches die aufgelegte Hand in der Haut fühlte. Letzteres Symptom war nur an frisch erkrankten Stellen nachweisbar.

Auf die in bezug auf Ätiologie und Pathogenese der Sklerodermie und der übrigen mit ihr eng verwandten trophischen Neurosen aufgestellten Theorien hier einzugehen würde zu weit führen. Cassirer hat in seiner umfassenden Monographie (die vasomotorisch-trophischen Neurosen. Berlin. Karger. 1901) in eingehender Weise unter Berücksichtigung des bisher vorliegenden Materials dieses Gebiet bearbeitet.

Die an und für sich schon ungünstige Prognose wird im vorliegenden Falle durch die Erscheinungen von seiten des Herzens noch mehr getrübt, welche wohl nur zum Teil auf eine leichte Arteriosklerose, zum Teil sicher auch auf die teilweise Verödung des Hautkapillarnetzes ausgedehnter Hautpartien zu beziehen sind.

XI.

Über die Knochenresorption durch maligne Geschwülste.

Von

Dr. **M. Matsuoka,**

Assistensarzt der chirurgischen Klinik der Universität Tokyo (Japan).

(Mit Tafel IV. V.)

Howship fand zuerst lakunäre Vertiefung an den Knochenrändern. Virchow wollte die Entstehung der Lakunen durch die Theorie der Zellenterritorien erklären. Kölliker fand die vielkernigen Zellen — Riesenzellen — (Plaques à noyaux multiples nach Robin) in den Howshipschen Lakunen. Die beiden letzteren Autoren erforschten die Resorptionsfrage an dem normalen, wachsenden Knochen und suchten die innige Beziehung zwischen Lakunen und deren Inhalten klar zu stellen. Später studierten Wegner und viele andere dieselbe Frage an den pathologischen Knochen. Seit Veröffentlichung von Köllikers Arbeit im Jahre 1873 wurden die Riesenzellen als einziger Faktor an der Knochenresorption betrachtet. v. Rustizky berichtet, daß in den Gruben nicht immer die vielkernigen Zellen liegen, sondern daß diese oft fehlen. Ziegler sah die Howshipschen Lakunen ohne Riesenzellen. Robin fand die sogenannten Myeloplasten im Knochenmark, die mit Köllikerschen vielkernigen Zellen identisch sind und aus Markzellen zu bestehen scheinen. Nach den Ansichten von Wegner, Mandack, Schwalbe, Pommer und Löwe stammen die Riesenzellen aus den Zellen der Gefäßwand, aus den der Gefäßwand anliegenden Spindelzellen, aus den Endothelhäutchen der Knochenhaut an der inneren Knochenfläche, aus den Endothelzellen der Lymphräume des Knochens und der Haverschen Kanäle, aus Mark-, Granulationsgewebs- und Bindegewebszellen, kurz, aus allen mannigfachen Elementen, die an der Nähe der Knochenbalken zum Vorschein kommen. Schmidt sagt in seinem Ergebnis, daß die Riesenzellen wahrscheinlich aus Geschwulstzellen entstehen.

Auf welche Weise wird die Knochensubstanz durch die Riesenzellen resorbiert? Die eine Anschauung wnrde durch

Milchsäurehypothese gestützt, und die andere durch die Druckwirkung erklärt. Über das endliche Schicksal der Osteoklasten berichtet Kölliker, daß sie in Osteoblasten übergehen. Später beschrieben Wegner und Pommer, daß die Riesenzellen sich in Spindelzellen umbildeten. Da alle bis jetzt erschienenen Veröffentlichungen über die Knochenresorption durch maligne Tumoren nur zu einem mangelhaften Resultate gekommen sind, suchte ich diese Frage klar zu stellen. Zum Untersuchungszwecke wurden die Präparate teils in Alkohol, teils in Formol-Müllerscher Lösung fixiert, dann durch Salzsäure-Alkohol-Kochsalzlösung entkalkt. Einbettung geschah in Celloidin. Zur Doppelfärbung kamen Hämalaun-Pikrinsäurefuchsin, -Safranin, -Orange und -Eosin und auch Thionin-Pikrinsäure zum Gebrauch.

Nun werde ich den mikroskopischen Befund meiner Geschwulstpräparate angeben.

Fall 1. Sarkom des Wirbelknochens (Fig. 1). Bei schwacher Vergrößerung bemerkt man zellreiche, schwach rötlich gefärbte, bläulich punktierte Geschwulstmasse, die in die Knochensubstanz hineindringt und die letztere unregelmäßig zerteilt. Die Formen der Geschwulstzellen sind bald spindelig, bald rundlich, bald polymorph. Die Kerne sind relativ groß und tief blau gefärbt. In der Tumormasse sehen wir gutentwickelte, reichliche Gefäße. Die Knochenbalken sind rot gefärbt; in ihnen findet man guterhaltene Knochenzellen und Haverssche Kanälchen. Die Geschwulstzellen dringen in die Knochenhöhle und Haversschen Kanälchen hinein und fressen die lamelläre Knochensubstanz; so finde ich viele Knocheninseln, die durch Geschwulstzellen siebförmig durchlöchert werden. Die so entstandenen Knochenlücken sind mit den, rundlicheKerne enthaltenden polymorphen Geschwulstzellen vollgefüllt; manchmal sind die Knochenlücken ganz leer. Viele von den Knocheninseln sind durch Geschwulstzellen siebförmig durchlöchert; die Form und Größe der einzelnen Löcher ist mannigfaltig; diese sind manchmal nicht mit Geschwulstzellen versehen. Außer den siebförmigen Löchern, den erweiterten Knochenhöhlen und Haversschen Kanälchen bemerkt man verschieden geformte Lücken im Übergangsstadium. Die Ränder der Knochenbalken sind bald tiefrot, bald hellrötlich gefärbt und zeigen sich bald glatt, bald unregelmäßig zackig. Die so verschiedenartig gestalteten Ränder der Knochenbalken und der Knochenlücken sind mit Geschwulstzellen umsäumt; selten sind sie ganz frei von den letzteren. An den Rändern der Knochenbalken und Lücken, da wo der Rssorptionsprozeß stattfindet, finden sich äußerst wenige Riesenzellen. Sie liegen bald an den lakunären Gruben; bald an den glatten Rändern der Knochenbalken oder Lücken, bald frei in der Geschwulstmasse. Die Form und Größe der Riesenzellen ist äußerst mannigfaltig. Die Zahl der Kerne in einer Riesenzelle zeigt große Schwankung (3—20). In den weniger kernhaltigen Riesenzellen sind die Kerne rundlich oder länglich oval; in den mehr kernigen sind sie polymorph. Die Kerne sind immer mehr oder weniger mittelständig, nicht randständig wie bei Tuberkel- und Fremdkörperriesenzellen. In vielen Stellen

der Präparate sind relativ große, vielkernige Riesenzellen an den Rändern der verhältnismäßig kleinen Knochenbalken vorhanden. Nach der Verwischung vieler Zellbegrenzungen und nach der Form der Kerne ist es kaum zweifelhaft, daß die Riesenzellen teils aus Sarkomzellen und teils aus Knochenzellen bestehen.

Fall II. Sarkom des Oberschenkels (Fig. 2). Wir bemerken mikroskopisch verschiedenartig gestaltete Sarkomzellen, von denen die Spindelzellen einen großen Teil ausmachen. Die Knochensubstanz ist durch hineindringende Tumormasse unregelmäßig zerklüftet und bis zu allerkleinsten Fragmenten zermalmt. Die Knochenränder sind mannigfaltig gestaltet und zeigen zuweilen doppelt konturierte Säume. Die Knochenränder sind meistens von ein oder mehrschichtigen Spindelzellen umschlossen. An einigen Stellen findet man vielkernige Zellen von unregelmäßigen Formen und Größen, deren Kerne meistens mittelständig sind. In den den Knochenrändern zunächst stehenden Stellen nähern sich die Knochenzellen, die durch Ablösung der Knochengrundsubstanz frei geworden sind, und zeigen die Vorstufe der Bildung der Riesenzellen. Die die Knochenränder begrenzenden Geschwulstzellen und deren Kerne verändern ihre früheren Formen. Die spindelförmigen Zellen werden kürzer und dicker, und an vielen Stellen konfluiert eine Anzahl und geht in Riesenzellen über. An den Knochenrändern der relativ kleineren Knochenbalken liegen immer mehr Riesenzellen als an denen der größeren. Die durch hineindringende Geschwulstzellen zerklüfteten Knochenpartikelchen ähneln sich nicht selten durch Gewebsveränderung wie den Riesenzellen. Die Geschwulstzellen destruieren nicht nur die Knochengrundsubstauz, sondern dringen auch in die Knochenhöhlen hinein; manchmal verlieren sie ihre Spindelformen und wandeln sich polymorph um. Die hineindringenden Geschwulstzellen lösen die ihnen zunächst liegende Knochensubstanz auf und erweitern die Höhlen immer mehr. Die in die Knochenhöhlen eindringenden Geschwulstzellen fressen nach und nach die umschließende Knochensubstanz und sitzen manchmal mit Knochenzellen in einer Höhle zusammen. Diese Knochenzellen gehen teils durch Geschwulstzellen verdrängt zugrunde, teils beteiligen sie sich mit Geschwulstzellen an der Bildung der Riesenzellen. Die so entstandenen Riesensellen liegen bald in den grubigen Vertiefungen, bald an den glatten Flächen der Ränder der Knochenbalken. Die Kerne der Riesenzellen sind im Anfangsstadium unregelmäßig angeordnet und werden allmählich mittelständig. Die den Knochenrändern zunächst stehenden Geschwulstzellen verändern ihre frühere Gestalt. Sie werden vielfach größer und dicker und sind tiefer gefärbt als die eigentlichen Geschwulstzellen; die Kerne der ersteren sind auch groß, polymorph, stark granuriert und durch Hämalaun bläulicher gefärbt. In diesem Präparate findet man sehr zahlreiche, kleine, mit roten Blutkörperchen gefüllte, durch Pikrinsäurelösung gelb gefärbte Gefäße in den Umgebungen der bröckerig zermalmten Knochenbälkchen. Manchmal umsäumen die so neugebildeten Gefäße die zackigen Ränder der Knochenbälkchen vollständig. Die grubigen Vertiefungen sind auch mit Blutkörperchen vollgefüllt.

Fall III. Sarkom des Humerus (Fig. 3). Die Geschwulstzellen sind im großen und ganzen spindelförmig und unregelmäßig angeordnet; in der Geschwulstmasse finden sich reichliche Gefäßneubildungen, die teils mit

Blutelementen gefüllt, teils vollständig leer sind. Die Tumorzellen durchbrechen überall die Knochensubstanz, dringen in die Haversschen Kanälchen und Knochenhöhlen hinein und zerteilen die Knochensubstanz in ein Gewirr von Inseln und Buchten. Die Knochenränder zeigen sich wenig zackig und grubig. Die mittleren Teile der einzelnen Knochenbalken sind ziemlich gleichmäßig durch Fuchsinlösung rot gefärbt; aber ihre Ränder zeigen differente Farbennuancen vom Rot bis zum blassen Hellrot. Viele von den Rändern der Knochenbalken gehen diffus ohne besonderen Farbenunterschied in die umgebende Geschwulstmasse über. An einigen Stellen der blaß gefärbten Knochenränder bemerkt man faserig verändertes Knochengewebe, das durch schmale Stränge von spindelförmigen Geschwulstzellen strahlenförmig durchlöchert ist. Das ganze Bild ähnelt einem Mosaikwerk. Die Ränder der Knochenfragmente sind im großen und ganzen mit ein- oder mehrschichtigen spindelförmigen Sarkomzellen umschlossen. Die den Knochenrändern zunächst liegenden Geschwulstzellen sind ungefähr 2—3 fach vergrößert, als die anderen Geschwulstzellen, sie sind relativ protoplasmareich und gelbrötlich gefärbt und zeigen sich polymorph. Die Kerne sind dick, groß und verschiedenartg gestaltet und durch Hämalaun tiefblau gefärbt. Nach Destruktion der Knochensubstanz werden die Knochenzellen frei und wandern manchmal in die Geschwulstmasse hinein. Die so entstehenden Knochenzellen gehen teils zugrunde, teils wandeln sie sich zu Riesenzellen um. Man findet nur eine sehr geringe Zahl von Riesenzellen an den Knochenrändern; sie liegen meistens an den glatten Rändern der Knochenbalken, selten in den grubigen Vertiefungen.

Fall IV. Sarkom der Spina scapulae. Der Tumor besteht aus kleinen Spindelzellen, die bald bündelweise, bald regellos angeordnet sind. Die Geschwulstmasse enthält reichlich neugebildete, kleine Gefäße; sie destruiert und zerklüftet in unregelmäßiger Weise die Compacta und Spongiosa des Knochens. Sie dringen in die Knochenhöhlen, die Haversschen und Volkmannschen Kanälchen hinein und zerfressen alles, was in den Weg kommt; sie bilden viele Labyrinthe oder brechen in die benachbarten Knochenhöhlen und Kanälchen hinein und zernagen die Knochenbalken zu einem Gewirr von Inseln, Brücken, Buchten und Höhlen. Die durch Geschwulstmasse umsäumten Ränder der Knochenbalken und -lücken sind heller rot gefärbt als die mittleren Teile derselben. Die Knochenränder sind im großen und ganzen glatt; nur in einigen Knochenbalken sind sie zackig. In den an den Knochenrändern zunächst stehenden Stellen der Knocheninseln findet man spindelförmige Sarkomzellen, die viel dicker und größer sind als die in etwas entfernteren Stellen liegenden Geschwulstzellen. Die Riesenzellen und auch die grubigen Vertiefungen sind nur in außerordentlich geringer Zahl nachzuweisen; besonders die Riesenzellen kann man unter größter Mühe kaum finden.

Fall V. Osteosarkom der Tibia (Fig. 4). Die Tumormasse durchsetzt überall die Knochensubstanz und frißt dieselbe bis auf ganz kleine Reste. Die Tumorzellen sind sehr verschiedenartig gestaltet und zeigen keine bestimmten Formen; ihre Kerne sind relativ groß und gegen den Zellleib deutlich konturiert. Ein schönes Bild bietet uns der neugebildete Knochen. Bei genauerer Untersuchung bemerkt man eine hell bis rosarot gefärbte,

unregelmäßig angeordnete, einzelne Geschwulstzellen umschließende Gewebsmasse, die dem normalen Knochengewebe ähnlich zu sein scheint, sich aber von letzterem durch sehr differente Farbe, nicht lamelläre Struktur und unregelmäßig gestaltete protoplasmareiche Zellen unterscheidet. Die Zwischensubstanz zwischen den Geschwulstzellen ist ziemlich reichlich entwickelt und zeigt netzförmige Anordnung. Eine oder mehrere Geschwulstzellen haben einzelne oder gemeinsame rote Höfe von osteoider Masse; jeder Hof konfluiert mit dem benachbarten und wird allmählich umfangreicher. Zwischen den neugebildeten osteoiden Geschwulstmassen findet sich das inselförmig zerstreute, zurückbleibende alte Markgewebe, das durch Pikrinsäurelösung gelblich gefärbt ist. Die im osteoiden Gewebe liegenden Sarkomzellen vergrößern sich, verlieren ihre eigenen Formen und sind äußerst vielgestaltig. Sie sind bald spindelförmig, bald sternförmig, bald rundlich, bald polymorph; die diese umschließenden Räume sind dementsprechend bald spaltförmig, bald zackig, bald anastomosierend nebeneinander. Im neugebildeten osteoiden Gewebe fehlt die Neubildung des Knochenmarks immer. Aus dem letzterwähnten Befunde ergibt sich klar, daß die Sarkomzellen die osteoide Tätigkeit entfalten. Außerdem bemerkt man die bis zu kleinen Partikelchen reduzierten, alten Knochenbalken, worin man schöne lamelläre Struktur und deutliche Knochenzellen mit Ausläufern findet; die Ränder der zerstreuten, alten Knochenbalken sind mit Sarkomzellen umsäumt, woraus der Resorptionsprozeß der Knochensubstanz hervorgeht; da zeigen die Farbennuance und die Beschaffenheit der Knochenränder keinen mikroskopisch nachweisbaren Unterschied von dem übrigen Teile der Knochenbalken. Die Riesenzellen und Lakunen sind außerordentlich wenig an den Knochenrändern vorhanden, da wo der Resorptionsprozeß zu beginnen scheint. Andererseits sind die Ränder der einzelnen Knochenbalken von der neugebildeten, durch Fuchsinlösung rosarot gefärbten, osteoiden Substanz umsäumt; deshalb geht an den Knochenrändern Anbau und Abbau gleichzeitig vor sich. Die Grenze zwischen altem und neugebildetem Knochengewebe ist immer deutlich konturiert; beide unterscheiden sich durch die Farbennuance und die Strukturverschiedenheit der Knochensubstanz. Aus der obengenannten Tatsache ist es sicher, daß die Sarkomzellen einerseits Destruktion, andererseits Neubildung zu gleicher Zeit an verschiedenen Stellen der Geschwulstmasse bewirken.

Fall VI. Rippenmetastase des Rektumkrebses von zylinderepithelialer Natur (Fig. 5). Das metastatische Wachstum der Geschwulst ist so weit fortgeschritten, daß auf dem Ausschnitt der Rippe die Tumormasse die ganze Dicke der Rippen durchsetzt und die noch gesund gebliebenen Knochenbälkchen kaum zu sehen sind. Nur in einigen Präparaten bemerkt man die durch Krebsmasse zerklüfteten, zurückbleibenden, kleineren Knochenpartikelchen. Das ganze Bild zeigt den Bau des typischen Zylinderzellenkrebses. Bei schwacher Vergrößerung sieht man drüsenschlauchähnliche, unregelmäßig gestaltete, bald mit Krebszellen, bald mit degenerierten Massen gefüllte, bald ganz inhaltlose, spaltförmige Epithelgebilde. Bei etwas stärkerer Vergrößerung erscheinen deutlich die mit mehr oder weniger zylindrischen Epithelzellen bekleideten Lumina; zwischen einzelnen Epithelgebilden zeigen sich spärliche Mengen von Bindegewebe. Die zylinderförmigen Geschwulstzellen sind ein- oder mehrschichtig. In vielen Stellen sind die Lumina der schlauchförmigen,

epithelialen Gebilde mit schleimig, gallertig aussehenden Massen gefüllt, in denen sich stellenweise großkernige, aufgequollene, etwas undurchsichtige, protoplasmareiche Zellen finden. Die zurückbleibenden, zerklüfteten Knochenbälkchen sind nicht direkt von dem die epithelialen Krebszapfen umgebenden Bindegewebe umschlossen, das aus bald mit kleinovalen, bald mit kurzspindeligen Kernen versehenen Fasern besteht. Die Bindegewebselemente verlaufen immer parallel den Rändern der Knochenbalken und schmiegen sich ziemlich dicht an die Knochenränder an; sie füllen manchmal die buchtigen Stellen aus. Trotz der genauesten Untersuchung der Beschaffenheit der Knochenränder an vielen Präparaten des metastatischen Krebses konnte ich nur eine außerordentlich geringe Zahl von Riesenzellen und Krebsepithelzellen an den den Knochenrändern zunächst liegenden Stellen finden.

Nachdem ich den wichtigen histologischen Befund der einzelnen Präparate skizziert habe, will ich nun alles zusammenfassen. Welches ist das Verhalten der Knochenränder gegen die Geschwulstmasse? Die Ränder und Lücken der Knochenbalken, die von der eindringenden Geschwulstmasse angegriffen worden sind, zeigen äußerst mannigfaltige Bildung: sie sind scharf, stumpf, glatt, zackig, grubig, buchtig, faserig oder doppeltkonturiert. Die verschwindenden Flächen des Knochenbalkens zeigen keine bestimmte Richtung und Ordnung; sie sind bald parallel, bald senkrecht, bald schief zu dem Verlauf der Haversschen Kanälchen. An die Knochenränder schmiegen sich sehr häufig Geschwulstzellen undselten auch Riesenzellen fest an; in einem Falle von Rippenmetastase des Zylinderzellenkrebses werden die Knochenränder durch das interepitheliale Bindegewebe umschlossen; trotz eifrig fahndender Untersuchung der vielen Präparate dieses metastatischen Krebsstückes konnte ich die sich an die Knochenränder schmiegenden Krebsepithelzellen nicht finden. In dem Präparate des Osteosarkoms bewirken die Geschwulstzellen die Resorption und gleichzeitig die Apposition der Knochensubstanz. In allen Sarkom-Präparaten liegen die Sarkomzellen nicht nur an den Knochenrändern, sondern sie wachsen auch in die Knochenhöhlen und Haversschen Kanälchen hinein, und erweitern die letzteren zu größeren Lücken und Höhlen, in denen sie die umgebende Knochensubstanz weiter vernichten. Bei meinen sämtlichen Fällen wurde mit Ausnahme von Krebsmetastase die Destruktion des Knochengewebes durch Geschwulstzellen resp. Sarkomzellen ausgeführt; dagegen nehmen die Riesenzellen sehr wenig teil an der Resorption der Knochensubstanz. So ergibt sich nach meinem Untersuchungsresultat, daß unter gewissen pathologischen Umständen das Vorhandensein der Riesenzellen und der Howshipschen Lakunen ein zur Knochenresorption unbedingt notwendiges Phänomen nicht ist. An der Grenzzone zwischen dem wuchernden

Geschwulst- und schwindenden Knochengewebe konnte ich nichts besonders Charakteristisches finden; nur in zwei Fällen von Sarkom bemerkte ich an der Grenzzone der letztgenannten beiden Gewebe sehr zahlreiche, sich netzartig durchkreuzende, neugebildete Gefäße. v. Rustizky berichtet, daß an der Grenze zwischen der Tumormasse und dem benachbarten Knochenteile sich immer eine reichliche Anzahl von Riesenzellen findet; diesen Befund habe ich nicht gehabt. Die in der Geschwulstmasse liegenden Knochenbalken verhalten sich wie Fremdkörper ganz indifferent gegen ihre Umgebung. Einige Autoren berichten, daß die Knochensubstanz in Bindegewebe, Knorpelgewebe oder viele andere Gewebe sich umbilden kann; dagegen konnte ich niemals solche metaplastische Erscheinung finden. In einem Falle (Fall V) von Sarcoma fand ich die von Geschwulstzellen massenhaft produzierte strukturlose, neue, osteoide Substanz, die keine echten Knochenzellen, keinen lamellösen Knochenbau und auch keine Haversschen Kanälchen, kurz keine der normalen Compacta und Spongiosa eigentümliche Beschaffenheit zeigt. Die neugebildete Knochenmasse ist durch Säurefuchsinlösung bald hellrot, bald tiefrot gefärbt. Die in der von ihnen selbst produzierten, osteoiden Masse eingeschlossenen Geschwulstzellen verlieren ihre eigenen Formen und passen sich den geänderten Räumen an. Wenn auch einige von den in oben erwähnter Weise entstehenden Sarkomzellen den normalen Knochenzellen sehr ähnlich scheinen, so fehlen doch richtig gebildete Knochenhöhlen und typisch verlaufende Ausläufer der Knochenkörperchen. Aus der oben beschriebenen Tatsache ergibt sich leicht, daß die Geschwulstzellen resp. Sarkomzellen zwei Funktionen ausüben, nämlich Apposition und Destruktion der Knochensubstanz. Die lakunär veränderten Stellen der Knochenränder sind nicht immer mit Riesenzellen, sondern auch mit Geschwulstzellen, vielen anderen Zellelementen oder Detritusmassen angefüllt. Welche Veränderung geht mit dem übrigen Teile des Knochenbalkens mit Ausnahme des Randes vor? Im Anfangsstadium bleiben die in der Geschwulstmasse liegenden Knochenbalken ganz unberührt; ihre lamelläre Struktur und Zellen sind intakt. Später sind die Knochenzellen atrophisch verkleinert und die Zellleiber körnig getrübt; ihre Kerne zerfallen auch feinkörnig und werden undeutlich; endlich gehen beide zugrunde. In den Knochenbalken findet man sehr häufig multiple unregelmäßige Lücken, die dadurch entstanden sind, daß die Volkmannschen und Haversschen Kanälchen, Knochenhöhlen und auch die Grundsubstanz des Knochens selbst durch Geschwulstzellen durchbrochen sind. Solche Bilder sind besonders deutlich auf dem Querschnitt des affizierten Knochenbalkens zu sehen.

Nach dem Verschwinden der Knochensubstanz gehen die freigewordenen Knochenzellen zugrunde oder treffen mit den benachbarten Knochen- oder den von außen hinein wachsenden Geschwulstzellen zusammen und verwandeln sich in Riesenzellen. Welches ist die Beschaffenheit der an den Knochenrändern zunächst liegenden Geschwulstzellen? Bei allen Fällen von Sarkom, besonders deutlich beim Fall II und III sind die an den Rändern der Knochenbalken sitzenden Geschwulstzellen plump, polymorph und vielfach größer als die in entfernter Stelle liegenden Geschwulstzellen; die Kerne der ersteren sind immer groß, durch Hämalaun tief blau gefärbt und gegen das Zellprotoplasma deutlich konturiert. So sind ein vermehrtes Volumen und eine tiefere Farbennüance des Protoplasmas der Geschwulstzellen, plumpe Form und intensiv blaues Aussehen ihrer Kerne als ein Zustand zu betrachten, in dem die Zellen energischer fungieren als gewöhnliche und in welchem sie die knochenbildende wie auch die knochendestruierende Kraft entfalten. Welche Rolle spielen die Riesenzellen bei der Knochenresorption der malignen Geschwülste? Bei allen meinen Fällen fand ich außerordentlich wenig Riesenzellen an den Knochenrändern. Die Form und Größe der Riesenzellen ist sehr variabel. Eine Riesenzelle liegt in einer oder mehreren Lakunen oder längs des ganzen Randes des Knochenpartikelchens. Die Riesenzellen sind bald der buchtigen Grube vollständig angepaßt, bald ganz unregelmäßig zerstreut und von der Umgebung gar nicht beeinflußt. Es scheinen die Riesenzellen nicht wichtige Elemente für die Knochenresorption der malignen Geschwulst zu sein. Wodurch und wie entstehen die sogenannten Howshipschen Lakunen an den schwindenden Knochenrändern? Die Ansichten der Autoren gehen auseinander. Virchow nahm hypothetisch die Entstehung der Lakunen als die Umwandlung der Zellenterritorien an, Löwe betrachtete den Wachstumsdruck des Markgewebes als das veranlassende Moment des Abbröckelns zu mikroskopisch feinen Knochenstückchen, die man Myeloplasten nennt. Meines Erachtens nach ist es nicht richtig, die Entstehung der Lakunen durch nur eine Tatsache zu erklären. Die Entstehungsursache ist viel komplizierter. Sie hängt teils von der Konsistenz der Knochensubstanz, teils von den komplizierten Zuständen der chemischen und mechanischen Natur der umgebenden Substanz ab. Bei meiner Geschwulstuntersuchung ergibt sich, daß unter gewissen pathologischen Umständen die Entstehung der Riesenzellen und die Bildung der grubigen Vertiefung zur Knochenresorption wichtige Bedingungen nicht sind, sondern hauptsächlich die Geschwulstzellen

resp. Sarkomzellen selbst das Knochengewebe reduzieren können. Beim Karzinom (Fall VI) ist der Resorptionsprozeß ganz anders als beim Sarkom. Es handelt sich um einen interalveolären Bindegewebsstrom in den den verschwindenden Knochenrändern zunächst liegenden Stellen. An den Rändern der Knochenbälkchen kann man die Riesenzellen trotz großer Mühe kaum finden. Die Beschaffenheit der Knochenränder ist unregelmäßig; sie sind bald glatt, bald zackig, bald grubig. Die Farbenreaktion derselben zeigt nichts Besonderes gegen den übrigen Teil des Knochenbalkens.

Was ruft die Resorption resp. Assimilation der Knochensubstanz im Karzinomgewebe hervor? Meiner Ansicht nach ergibt sich folgendes: Das wuchernde Karzinomgewebe zerstört das Periost, infiltriert die Compacta, die Spongiosa und das Markgewebe und zerteilt sie in Gestalt von Schälchen und Plättchen. Das so affizierte Knochengewebe ist von seiner Ernährung völlig abgeschnitten. Es entstehen Caries und Nekrose in dem Knochengewebe der krebsig affizierten Stelle. Diese letzteren Bilder sehen wir auch in Sarkompräparaten. Die so entstandenen Knochenpartikelchen verhalten sich gegen das umgebende Gewebe wie Fremdkörper. Das Karzinomgewebe wuchert aus der Umgebung in die Knochenbälkchen hinein. Die letzteren werden durch sie umsäumendes Interalveolargewebe resorbiert und endlich völlig aufgesaugt. Ob die Resorption resp. Assimilation des Knochengewebes entweder durch die aktive Tätigkeit der Bindegewebszellen des Krebsstroms oder durch Diffusion der Gewebssäfte desselben hervorgerufen wird, will ich nicht entscheiden. Welche Art der feineren Vorgänge bei der Knochenresorption der malignen Tumoren resp. des Karzinoms und Sarkoms bewirkt den Knochenschwund? Ich habe das Bild des lakunären Schwundes wie auch die Entstehung der den perforierenden Kanälen ähnlichen Gebilde bei meinen Präparaten nachgewiesen; doch spielen diese beiden letzterwähnten Prozesse nur eine sehr geringe Rolle bei der Knochenresorption, die Knochenassimmilation findet vielmehr vorwiegend ohne Bildung der Lakunen und Kanäle statt. Die grubige Vertiefung kann an dem Knochenrande ohne Vorhandensein der Riesenzellen unter pathologischen Umständen entstehen. Vor allem sind Geschwulstzellen (Sarkomzellen) Bindegewebszellen des interalveolären Krebsstroms oder Gefäßschlinge an den Lakunen nachzuweisen. Welches sind die Elemente, die zu Riesenzellen heranwachsen? Bei meinen Fällen sind die Riesenzellen meistens von Geschwulstzellen, Bindegewebszellen (des Krebsstroms), Knochenkörperchen und

Markzellen herzuleiten. Außer diesen Quellen nehmen wahrscheinlich alle Arten von Zellen, die den Knochenrändern in Geschwulstgewebe nahe liegen, teil an der Bildung der Riesenzellen. Was ist die Funktion der an den Knochenrändern liegenden Riesenzellen? Es ist schon längst bekannte Tatsache, daß diese Riesenzellen osteoklastische Funktion entfalten. Bei meinen Geschwulstpräparaten sah ich makroskopisch ziemlich evidenten Zerstörungsprozeß des Knochengewebes, und um die Beziehung zwischen den Riesenzellen und den verschwindenden Rändern der Knochensequester nachzuweisen, untersuchte ich histologisch Gewebsstücke der verschiedenen Stellen des durch Geschwulst affizierten Knochens. Trotzdem traf ich äußerst wenige vielkernige Zellen an den Knochenrändern. Daher kam ich zu dem Schluß, daß in den malignen Knochengeschwülsten die vielkernigen Zellen außerordentlich geringe Einwirkung auf den Resorptionsprozeß der Knochen haben. Die Form der vielkernigen Zellen ist verschiedenartig; sie nehmen manchmal den Knochenrändern angepaßte Gestalt an, oder sie sind mit Zacken oder einfachen und verästelten Fortsätzen versehen. Ihr Protoplosma ist meistens körnig getrübt und bräunlich gefärbt. Nach dieser Tatsache ist anzunehmen, daß ein regressiver Prozeß im Protoplosma der vielkernigen Zellen eingetreten ist. Es ist sehr zweifelhaft, ob diese wirklich aktive resp. resorbierende Tätigkeit auf die Knochensubstanz ausüben können. Im Anfangsstadium der Entwickelung der vielkernigen Zellen sind ihre Kerne immer unregelmäßig zerstreut. Später konfluieren viele Zellen mit einander und bilden eine größere vielkernige Zelle. In dieser Beziehung sind die so entstandenen vielkernigen Zellen ganz verschieden von den Tuberkel- und Fremdkörperriesenzellen, wo die periphere Lagerung der Kerne besonders regelmäßig zu sein pflegt. Bei meinen Fällen findet mitotische Teilung in den vielkernigen Zellen ganz ausnahmsweise statt.

Aus der Form der vielkernigen Zellen und der nachweisbaren Begrenzung der einzelnen Zellen, welche die vielkernige Zelle bilden, läßt sich schließen, daß das Konfluieren mehrerer Zellen stattgefunden hat. Es fragt sich nun, in welcher Weise die Resorption der festen kalkhaltigen Knochensubstanz durch Protoplasmamasse hervorgerufen wird. Man hat es einmal durch die Entkalkung mit Säure und durch die nachträgliche Auflösung der entkalkten Weichteile erklärt. Aber wir kennen noch andere Resorptionsprozesse, die ohne vorherige Entkalkung stattfinden, z. B. Fermentwirkung. Der Resorptionsprozeß der Knochensubstanz hängt jeden-

falls von komplizierter Wirkung chemischer und mechanischer Natur ab, welche die in der Nähe der Knochenränder liegende, zellige Masse entfaltet. Die vielkernigen Zellen gehen nach der Vollendung ihrer Funktion meistens zu Grunde. Auf Grund des oben Beschriebenen kam ich zu folgendem Schluß: Bei Knochensarkom wird die Resorption des Knochens durch Sarkomzellen ausgeführt, bei Karzinom dagegen wird diese durch interalveolären Strom bewirkt.

Literaturverzeichnis.

Virchow, Cellularpathologie. 4. Aufl. 1871.
Köllicker, Die normale Resorption des Knochengewebes usw. Monographie. 1873.
Derselbe, Handbuch der Gewebelehre des Menschen. 1889. 1. Bd.
Robin, Sur l'existance de deux nouvelles espèces d'éléments anat., qui se trouvent dans le canal médull. des os. Compt. rend. de la soc. de biologie. Paris 1849. T. I. p. 149.
Wegner, Über das normale und pathologische Wachstum der Röhrenknochen. Virchows Archiv. 61. Bd. 1874.
Rustizky, Untersuchungen über Knochenresorption und Riesenzellen. Virchows Archiv. 59. Bd. 1874.
Ziegler, Über Proliferation, Metaplasie und Resorption des Knochengewebes. Virchows Archiv. 73. Bd. 1878.
Mandacke, Entzündungsversuche am Knochen. Archiv f. exper. Pathol. u. Pharm. 11. Bd. 1879.
Schwalbe, Über die Ernährungskanäle der Knochen und das Knochenwachstum. His u. Braunes Zeitschr. f. Anat. u. Entwicklungsgesch. 1. Bd. 1876.
Pommer, Über die lakunäre Resorption in erkrankten Knochen. Wiener Sitzungsber. 83. Bd. 1881.
Löwe, Über die Umwandlung der Osteoklasten in Knochenmark. Archiv f. mikr. Anat. 16. Bd. 1879.
Lücke, Geschwulstlehre in Pitha-Billroths Handb. d. Chirurgie. 2. Bd. 1.
Ribbert, Über senile Osteomalacie und Knochenresorption im allgemeinen. Virchows Archiv. 80. Bd. 436.
Derselbe, Geschwulstlehre. 1904.
Marchand, Der Prozeß der Wundheilung. Deutsche Chirurgie. Lief. 16.

Erklärung der Abbildungen auf Tafel IV. V.

Fig. 1. Aus dem Sarkom des Wirbelknochens. *a* schwach rot gefärbte, blau punktierte Geschwulstmasse, *b* durch Sarkomgewebe affizierter Knochenbalken wie wurmstichig angefressen, *c* die Knochenbalken durchlöchernde Geschwulstzellen.

Fig. 2. Aus dem Sarkom des Oberschenkels. *a* Geschwulstmasse, *b* Knochenbalken, *c* neugebildete Blutgefäße gelblich tingiert, *d* vielkernige Zellen.

Fig. 1.

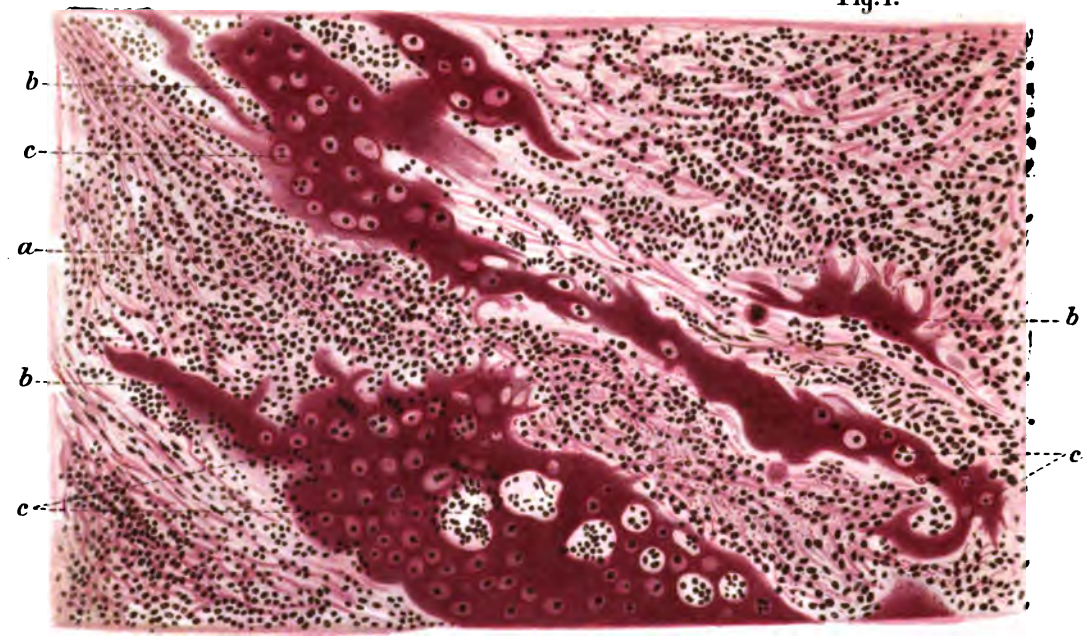

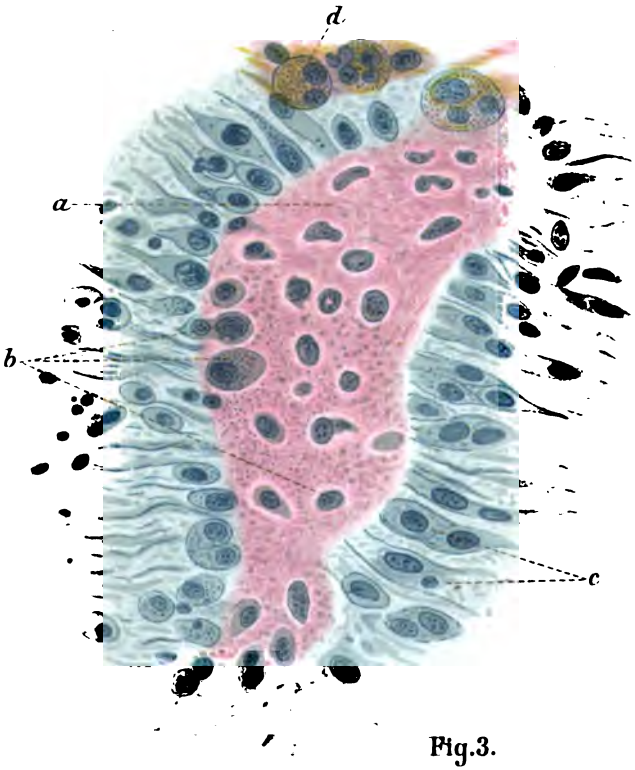

Fig. 3.

Fig. 4.

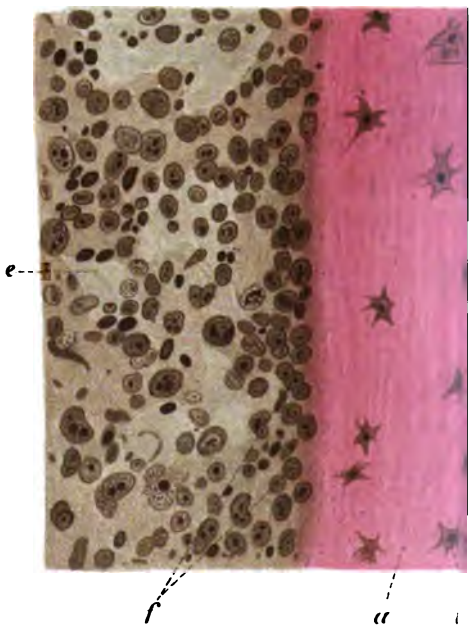

Verlag von F.C.W.

Fig.2.

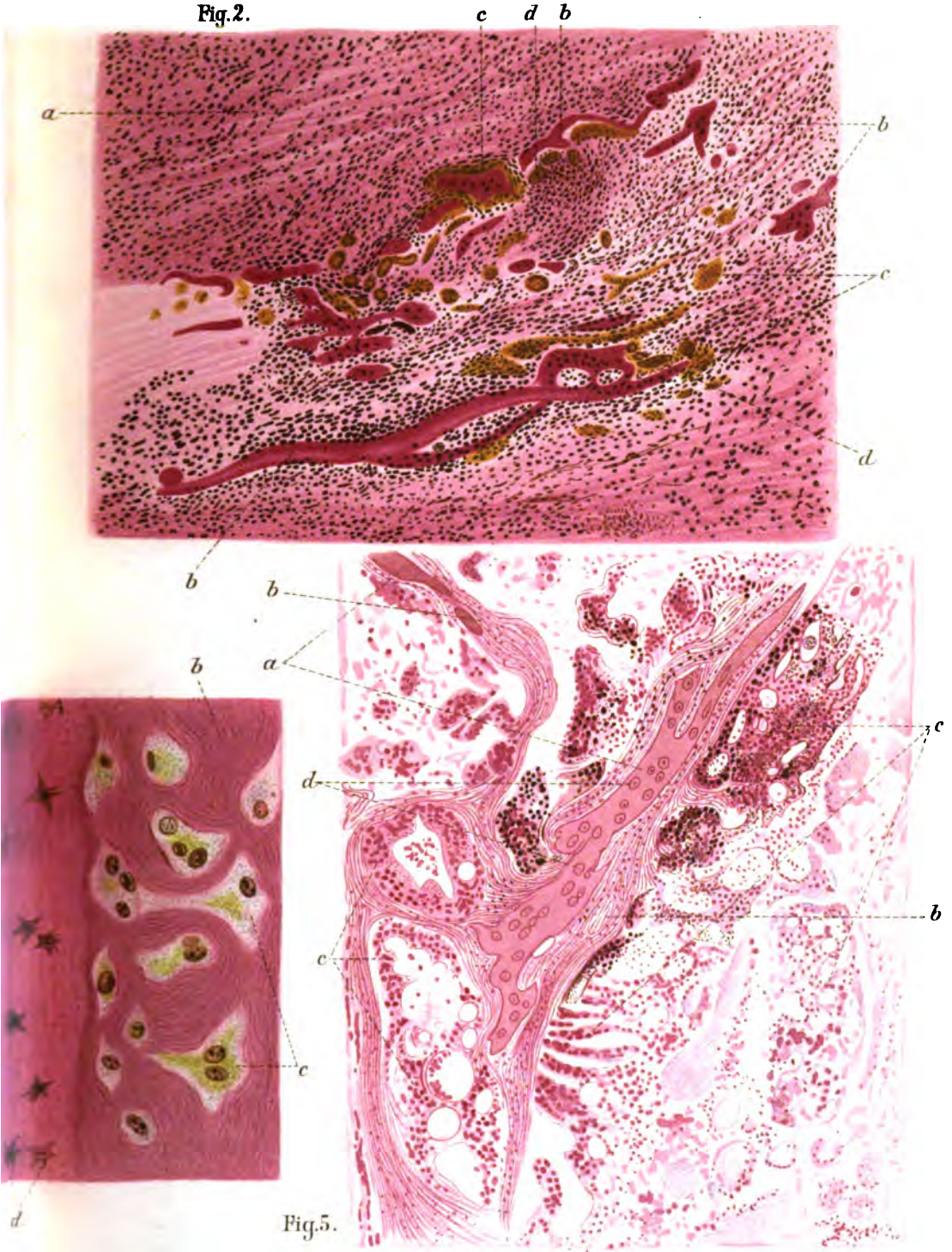

Fig.5.

Vogel in Leipzig

Lith Anst v E A[r]

Fig. 3. Aus dem Sarkom des Humerus. *a* Knochenbalken, *b* in die Knochenhöhlen eindringende Sarkomzellen, *c* an dem Knochenrande fest liegende, vergrößerte protoplasmareiche Geschwulstzellen, *d* Beginn der Verschmelzung einzelner Sarkomzellen, um Riesenzellen zu bilden.

Fig. 4. Aus dem Osteosarkom der Tibia. *a* normaler Knochenbalken mit etwas geschrumpften Knochenzellen *d*, *b* neugebildetes osteoides Gewebe mit Sarkomzellen *c*, *e* Sarkomgewebe, *f* an dem Knochenbalken dicht gedrängt liegende Geschwulstzellen.

Fig. 5. Aus der Rippenmetastase des Rektumkrebses von zylinderepithelialer Natur. *a* Knochenbalken durch interalveoläre Bindegewebsgerüste (*b*) vollständig umsäumt, *c* Wände der mit mehrschichtigen Zylinderepithelien ausgekleideten Hohlräume, *d* Knochenzellen.

XII.

Aus der chirurgischen Universitäts-Kinderklinik in München.
(Prof. Dr. W. Herzog.)

Über Ovarialhernien mit Stieltorsion.

Von

Dr. med. **Karl Gaugele,**
Assistenzarzt der Klinik.

Während bei den Darmbrüchen des Weibes die kruralen bei weitem überwiegen, sind die Eierstockshernien meist inguinale; doch sind auch einige Fälle von kruralen Ovarialhernien berichtet (1—6)[1]). English (7) führt in seiner genauen Zusammenstellung der vor dem Jahre 1871 veröffentlichten Eierstocksbrüche unter 38 Fällen 9 krurale an. Noch seltener ist die Hernia ovarialis ischiadica, wovon im ganzen nur 5 Fälle bekannt sind (8—12). Endlich sind noch zu erwähnen zwei Fälle von Hernia obturatoria ovarii (13—14); ein Fall von Perinealhernie (15), bei welcher der Bruch unterhalb des Ligamentum sacroischiadicum ausgetreten war; und eine Ovarialhernie, bei welcher sich das cystös degenerierte Ovarium in einem Anusprolaps vorfand (16).

Daß die Ovarialhernien hauptsächlich inguinale sind, wird uns durch die Entwicklungsgeschichte klar. Bis vor kurzem bestand die Anschauung, daß, analog dem Descensus testiculi, auch ein Descensus ovarii in der Weise zu stande käme, daß durch Verkürzung der Bänder des Ovariums letzteres bis an den Leistenkanal und eventuell dnrch denselben hindurch gezogen werden könnte. Man hat nun, namentlich durch die Arbeit von Klaatsch (17) erkannt, daß es sich hierbei nicht um vollkommen analoge Vorgänge handelt. Beim Descensus testiculorum unterscheidet man nach der Darstellung von Waldeyer (18) drei Entwicklungsabschnitte: Der erste bringt den Hoden an den inneren Leistenring heran. Daß der Hoden gerade

1) Die in Klammern befindlichen Ziffern beziehen sich auf das am Schlusse angefügte Literaturverzeichnis.

in dieser Richtung herabsteigt, ist wohl bedingt durch das Ligamentum genitoinguinale, einem Gefäße und glatte Muskelfasern führenden Gewebsstrang, der sich an den Schwanz der Epididymis ansetzt und zur Bauchwand zieht. In der nun folgenden zweiten Periode bildet sich zunächst an derjenigen Stelle der Bauchwand, an welcher das Ligamentum genitoinguinale ansetzt, eine Ausstülpung derselben, die Bursa inguinalis nach Klaatsch. Das Ligamentum genitoinguinale, das am Grunde der Ausstülpung befestigt ist, muß dabei natürlich der letzteren folgen und mit ihm auch das das Ligament umgebende Bauchfell. Die Wand der Bursa inguinalis, welche mit der Skrotalanlage in keinerlei Beziehung steht, stülpt sich am Fundus der Bursa wiederum gegen die Bauchhöhle vor und bildet so den Conus inguinalis Klaatsch, welcher aus Bindegewebe und Muskelfasern besteht. Das Ligamentum genitoinguinale wird dadurch wieder in die Bauchhöhle zurückgeschoben und sitzt nunmehr der Spitze des Conus auf. Mit Beginn des dritten Abschnittes wird der Conus inguinalis durch Kontraktion der in seiner Achse gelegenen Muskelfasern wieder zurückgezogen, sodaß die Bursa inguinalis in ursprünglicher Form wieder zum Vorschein kommt. Dabei zieht das Ligamentum genitoinguinale, welches dem späteren Gubernaculum testis (Hunteri) entspricht, Nebenhoden und Hoden mit in die Bursa inguinalis hinab. Der Bauchfortsatz, welcher notwendigerweise dem Descensus des Hodens in die Bursa folgen muß, entspricht dem Processus vaginalis peritonei, welcher anfänglich noch mit der Bauchhöhle in Verbindung steht, jedoch bald durch Verwachsungen sich vom Abdomen abschließt.

Beim Weibe vollzieht sich der Prozeß insofern viel einfacher, als der Descensus ovarii nur den ersten Abschnitt der Entwicklung in Anspruch nimmt. Am Ende desselben sind die Ovarien jedoch nicht wie die Hoden, in der Gegend des inneren Leistenringes angekommen, sondern sind am Eingange des kleinen Beckens stehen geblieben, von wo aus sie sich erst später in das kleine Becken, wohl infolge ihres Eigengewichtes, etwas herabsenken. Normalerweise ist damit der Descensus ovarii beendet, obwohl die beim weiteren Descensus testiculi sich abspielenden Vorgänge auch beim Weibe in derselben Weise zutage treten. Wie Klaatsch an Tieren nachgewiesen hat, kommt es auch da zur Bildung einer Bursa inguinalis und eines Conus inguinalis. Das Ligamentum genitoinguinale, das spätere Ligamentum teres uteri, folgt ebenfalls wie beim Manne der ersten Ausstülpung der Bauchwand und senkt sich zugleich mit einem Bauchfellfortsatz in die Bursa hinab. Dieser primäre Scheidenfortsatz ist das bekannte Diverticulum Nuckii. Während letzteres nachge-

wiesenermaßen bei manchen Säugetieren offen bleibt, schließt sich dasselbe beim menschlichen Weibe wieder gegen die Bauchhöhle ab. Ausnahmsweise kann aber auch eine Kommunikation mit der Abdominalhöhle bestehen bleiben. Damit ist dann natürlich eine große Neigung zur Entstehung von Ovarialhernien geschaffen, zumal wenn, wie wir später sehen werden, das Ovarium durch ein abnorm kurzes Ligamentum teres dem Diverticulum Nuckii stark genähert ist.

Es sind also die inguinalen Ovarialhernien immer auf einen Entwicklungsfehler zurückzuführen, nämlich auf das fortdauernde Offenbleiben des Diverticulum Nuckii. Daraus wird es auch verständlich, daß die inguinalen Ovarialhernien so häufig kongenitale sind, im Gegensatz zu den kruralen, die meist erworben sind. Aus dem Gesagten folgt aber auch, wie Koßmann (19) ausführt, daß ein strenger Unterschied zwischen kongenitaler und erworbener inguinaler Ovarialhernie überhaupt nicht besteht, indem ja das Offenbleiben des Diverticulum Nuckii immer kongenital sei.

Die erste Vorbedingung für die Entstehung einer inguinalen Ovarialhernie ist also in dieser kongenitalen Abnormität zu suchen. In ursächlichem Zusammenhang stehen dann ferner die bei Ovarialhernien so häufigen Mißbildungen resp. Defekte der übrigen Genitalien. Wenn auch Langton (20), welcher im Jahre 1883 über 67 Fälle von Ovarialhernien berichtet, nur sehr selten zu gleicher Zeit angeborene Mißbildungen der Genitalien gefunden haben will, so sprechen die Angaben anderer Autoren, welche nachdrücklich auf einen solchen Zusammenhang hinweisen, gegen seine Behauptung. So gibt Puech (21) unter 78 Ovarialhernien 31 mit Mißbildungen an (ca. 40%); auch Barnes (22) spricht für die Häufigkeit von Mißbildungen bei Ovarialhernien. Als weitere Beispiele führe ich die Fälle von Aue (23) und Smith (24) (doppelseitige Hernia congenita inguinalis ovarialis mit Hypoplasie der Genitalien), Legueu (25) und Chambers (26) (Vagina blindsackförmig), Lund (27) (Defekt des Uterus und der Scheide) an.

Für die erworbenen ovarialen Inguinalhernien kommt als weiteres ätiologisches Moment eine Dehnung der Ligamente in Betracht, welche ja oft durch Schwangerschaft oder große Tumoren der Unterleibsorgane geschaffen wird. Dadurch wird natürlich die Verlagerung des Ovariums gegen die Bruchpforte begünstigt. Eine solche Dehnung der Ligamente konnten Löper (28) und English (7) in je einem Falle konstatieren. Als Gelegenheitsursache wäre endlich die Einwirkung der Bauchpresse zu erwähnen. Bethke (29) berichtet einen Fall von Ovarialhernie, die durch einfachen Hustenstoß entstand. Ähnlich ist der Fall von Schenker (30).

Als Inhalt des Bruchsackes findet sich bei den inguinalen Eierstockshernien nur selten das Ovarium allein vor. Koßmann (19) vermochte nur 6 Fälle aus der Literatur zusammenzustellen (31—35). Meist findet man — auch bei den Schenkelbrüchen — neben Ovarium einen größeren oder kleineren Teil der Tube vor (3, 39—45 und unser Fall), manchmal auch die ganzen Adnexe der betreffenden Seite (46—48), selten den Uterus samt den beiderseitigen Adnexen (21, 25, 49), wenn man diese Fälle überhaupt noch zu den Ovarialhernien rechnen will. Endlich hat man selbst Darmteile neben dem Ovarium vorgefunden, so Pfannenstiel (49), Rizzoli (50) (Ovarium und gangränösen Darm), Larimore (51) (Ovarium, Tube und Processus vermiformis).

Die Ovarialhernien sind teils reponibel, teils irreponibel. Betreffs der kongenitalen Ovarialhernien, die ja ausschließlich inguinale sind, ist Cousins (35) der Meinung, daß sie irreponibel seien. Er geht dabei von der Anschauung aus, daß das proximale Ende des Bruchkanales obliteriere. Gewiß sind die kongenitalen Inguinalhernien, wie schon English (7) betont, meist irreponibel. Die Ansicht Cousins jedoch, daß dies eine ausschließliche Erscheinung sei, ist durch folgende Fälle widerlegt: Chambers (26), Schmitz (zwei Fälle) (52), Schnitzler (48) und unsern eigenen. Diese Fälle zeigen uns jedenfalls, daß die kongenitalen Ovarialhernien in den ersten Lebensmonaten reponibel sein können. Eine Verwachsung des verlagerten Ovariums mit der Umgebung scheint allerdings bald einzutreten, so daß es nunmehr irreponibel geworden ist.

Die Funktion des Ovariums scheint in den meisten Fällen nur wenig beeinträchtigt zu sein. So berichtet English (7) von 13 Fällen, bei denen sich die normale menstruelle Anschwellung und Empfindsamkeit des Ovariums zeigte (die gleiche Erscheinung bei 5, 22, 45, 53—55). Ferner fand Cousins (35) ein Corpus luteum im Ovarium, und Beigel (56) berichtet von normaler Schwangerschaft bei doppelseitiger Ovarialhernie.

Sehr häufig treten Komplikationen auf; solche können schon durch die oben erwähnten Verwachsungen gegeben sein, indem zur Zeit der menstruellen Anschwellungen durch den Druck der Verwachsungen auf das Ovarium oft sehr starke Schmerzen entstehen; andererseits führen dieselben auch zu Zirkulationsstörungen, so daß es sehr häufig zu Gewebsdegenerationen, besonders zystischer Natur, kommt (4, 16, 39, 41, 42, 57, 58, 61). Selten nur findet man Vereiterung des Ovariums. Eine solche berichten Turgis (59), Stouffs (34), Holst-Tiling (60). Die Eitererreger mögen hierbei auf dem

Wege des weiblichen Genitalkanals, von der Scheide durch Uterus und Tube zu dem Ovarium gelangt sein und dort infolge der Zirkulationsstörungen einen geeigneten Boden gefunden haben.

Weitere mögliche Komplikationen sind die Einklemmung und die Stieldrehung, die beide genau voneinander zu unterscheiden sind. Bei der Stieltorsion besteht nämlich kein räumliches Mißverhältnis zwischen Bruchpforte und Stiel, da dieser in der Pforte frei beweglich ist. Die Torsionsstelle dagegen findet sich meist eine Strecke von der Bruchpforte distal entfernt. Die Symptome einer Stieldrehung sind, wie wir nachher sehen werden, ganz charakteristische, die eine Stellung der Diagnose wohl ermöglichen. Solche Fälle sind nun relativ selten. Maaß (46) und mit ihm Quadflieg (61), welche analoge Fälle veröffentlichten, sind zwar der Ansicht, daß dieselben nicht so selten seien; doch vermag Maaß ebenso wie Schnitzler (48) selbst nur zwei Fälle anzuführen: Owen (62) und Lockwood (47), beide aus dem Jahre 1896. Nach einer genauen Durchsicht der Literatur der letzten 40 Jahre kann ich dieser Ansicht nicht beipflichten, indem sich vor dem Jahre 1898, in welchem Maaß seine Arbeit herausgab, außer den zwei schon genannten Fällen nur mehr zwei weitere fanden, der von Mumby (63), ebenfalls aus dem Jahre 1896, und von Morgan (64) aus dem Jahre 1897. Seitdem erschienen noch drei Arbeiten über diesen Gegenstand, die von Quadflieg 1901 (61), von Schnitzler 1903 (48) und eine letzte, erst kürzlich veröffentlichte von Martin (65). Diesen acht bisher bekannten Fällen möchte ich einen weiteren in der chirurgischen Universitätskinderklinik in München vor kurzem operierten Fall einer inguinalen kongenitalen Ovarialhermie mit Stieltorsion beifügen.

Krankengeschichte: Maria H., 8 Monate alt, am 3. Dezember 1903 morgens in die Klinik aufgenommen.

Anamnese: Die Mutter des Kindes gibt an, daß es von Geburt an sehr kräftig war. Einige Zeit nach der Geburt wurde in der linken Leistenbeuge eine kleine Geschwulst bemerkt, die namentlich beim Husten stärker hervortrat, aber immer wieder von selbst zurückging. Am Tage bevor das Kind in die Klinik gebracht wurde, am 2. Dezember 1903 morgens, sah die Mutter, daß die Geschwulst sich sehr stark vergrößert hatte und nicht wieder zurückgebracht werden konnte. Im übrigen zeigten sich bei dem Kinde keine weiteren krankhaften oder irgendwie auffallenden Erscheinungen. Das Kind nahm wie sonst seine Nahrung (Milch) zu sich, welche allerdings im Laufe des Tages einmal wieder erbrochen wurde. Das Kind war nur etwas unruhig und zog häufiger als gewöhnlich die Beinchen an. Dagegen versichert die Mutter, daß das Kind die folgende Nacht (die Nacht vor der Operation) gut und ohne jede Störung geschlafen habe. Was den Stuhlgang anbelangt, so hatte das Kind

an diesem Tage, wie immer zuvor, 2—3 normal aussehende Entleerungen. Dagegen soll das Kind an diesem Tage auffallend wenig Urin gelassen haben. Von einem herbeigezogenen Arzte wurde eine eingeklemmte Inguinalhernie diagnostiziert und das Kind in das Kinderhospital verwiesen. Sonstige Krankheiten hat das Kind nicht gehabt. Die Eltern sind beide gesund.

Status praesens: Kräftig genährtes Kind mit etwas blassem Aussehen. Allgemeinbefinden nicht besonders krankhaft, kaum gestört; keine Temperaturerhöhung, keine auffallende Unruhe, keine Schmerzensäußerungen. Innere Organe gesund. In der linken Leistenbeuge, etwas über dem Poupartschen Bande, der Gegend des Leistenkanals entsprechend, findet sich eine kleinhühnereigroße Geschwulst, welche nicht reponiert werden kann und auf Druck schmerzhaft ist. Bei der Palpation fühlt man, unter der Haut verschiebbar, einen ungefähr zweitaubeneigroßen ovoiden Tumor von sehr derber Konsistenz und glatter Oberfläche. Das Abdomen ist nicht aufgetrieben, nirgends druckempfindlich, zeigt überhaupt keine abnorme Beschaffenheit.

Da von seiten des Darmes keine besonderen Störungen vorliegen und Form und Konsistenz des Tumors gegen eine Darmhernie sprechen, wird die Vermutungsdiagnose auf eine inkarzerierte Hernie eines anderen Unterleibsorganes (Uterus, Ovarium), in veränderter Form vorliegend, gestellt.

Operation in Chloroformnarkose (Prof. Dr. Herzog) eine Stunde nach der Aufnahme. Schnitt wie bei gewöhnlicher Herniotomie. Unter der Haut trifft man auf einen derben, glatten Tumor, blau durchschimmernd. Derselbe ist nur mehr mit einer dünnen Gewebslage, offenbar Peritoneum, bedeckt, die nicht mehr vom Tumor abgehoben werden kann, sondern ihm fest anliegt. Der Versuch, die Geschwulst zu reponieren, mißlingt trotz vorheriger stumpfer und scharfer Erweiterung des Leistenringes. Von der medialwärts gelegenen Seite des Tumors verläuft ein Strang normalen Gewebes durch den Leistenkanal zur Bauchhöhle, ohne von der Bruchpforte gedrückt zu werden. Die blauschwarze Verfärbung des Tumors erstreckt sich von diesem nur ca. 1 cm auf den Stiel, bis zur Torsionsstelle desselben.

Da die Konsistenz des Tumors Darm ausschließen läßt, wird die den Tumor bedeckende dünne Gewebslage eingeschnitten und etwas abgezogen, wobei sich gar kein Bruchwasser entleert; es zeigt sich nun das stark vergrößerte Ovarium nebst dem abdominalen Tubenende mit den Fimbrien und zwar infolge einer Torsion des Stieles derart verlagert, daß das Ovarium nach oben, das Tubenende nach unten zu liegen kam.

Da die Beschaffenheit des Ovariums und der Tube ihre Lebensfähigkeit sehr fraglich erscheinen läßt, werden beide nach doppelter Stielunterbindung exstirpiert. Darauf schlüpft der Stiel etwas nach oben und außen in die Bauchhöhle zurück. Das Peritoneum ist durch die Stielunterbindung bereits geschlossen; sodann einfache Kanalnaht und fortlaufende Hautnaht.

Die anatomische Diagnose der exstirpierten Organe, welche Herr Prof. Dr. H. Dürck (Pathologisches Institut) zu stellen die Güte hatte, lautete: „Der abgetragene Tumor besteht aus Ovarium und Tubenende mit dem Infundibulum und seinen Fimbrien; ersteres ist ungefähr auf das sechsfache des normalen Volumens vergrößert. Vollkommene Infarzierung der beiden Organe schon makroskopisch nachweisbar. Die mikroskopische

Untersuchung ergab, daß in beiden Organen bereits vollkommene Nekrotisierung eingetreten war, so daß färbbares Gewebe überhaupt nicht mehr vorhanden war.

Das Kind war durch die Operation kaum angegriffen und nahm bereits am ersten Tage reichlich Nahrung zu sich. Am 3. Tage nach der Operation stieg die Temperatur etwas an (38,0° im Anus gemessen), fiel aber sofort wieder auf Verbandwechsel. Am 6. Tage Wunde per primam geheilt. Am 8. Tage wird das Kind vollkommen geheilt entlassen. Nachträglich bei der Mutter des Kindes eingezogene Erkundigungen zeigen, daß das Kind auch weiterhin vollkommen gesund geblieben ist.

Die früher erschienenen Fälle und der eben beschriebene zeigen soviele ganz bestimmte, gemeinsame Symptome, daß man letztere wohl mit Recht als für Ovarialhernie mit Stieltorsion charakteristisch betrachten darf. Eine Zusammenstellung dieser Symptome dürfte um so eher am Platze sein, als bisher die richtige Diagnose vor der Operation überhaupt nicht gestellt wurde, bei Kenntnis der Symptome aber wohl gestellt werden kann.

Ich will zu diesem Zwecke die Krankengeschichten der übrigen Fälle in kurzen Zügen vorausschicken.

1. Fall: Mumby 1896 (63). Hindukind, auf ungefähr 3 Jahre geschätzt. Leistenbruch kompliziert mit Ovarialhernie; ersterer *reponibel*, letztere irreponibel. Die Operation ergab purpurn verfärbtes und vergrößertes Ovarium, das erst nach Erweiterung des Ringes in die Bauchhöhle reponiert werden konnte; ferner sah man, daß eine dreimalige Drehung des Stieles um sich selbst stattgefunden hatte. Die Ovarialhernie scheint in diesem Falle vor der Operation erkannt worden zu sein, die Stieltorsion jedoch nicht. Der Fall von Mumby ist mit dem von Martin (65) der einzige, in dem das Alter der Patientin höher als ein Jahr war.

Im übrigen ist er wegen Mangels jeder Symptomenangabe wenig verwendbar.

2. Fall: Owen 1896 (62). Kind, 11 Wochen alt (Maaß (46) spricht bei Referierung dieses Falles irrtümlicherweise von 11 Monaten, der Virchowsche Jahresbericht 1896 Bd. II S. 345 sogar von 11 Jahren), zwei Tage lang Erbrechen, zu gleicher Zeit sich rasch vergrößernde Geschwulst in der rechten Leistenbeuge, irreponibel, schmerzhaft, häufiger Stuhlgang. Operation am 3. Tage: Blutiges Bruchwasser, Ovarium und Tube mit Stieltorsion. Rasche, glatte Heilung.

Diagnose erst durch Operation gestellt.

3. Fall: Lockwood 1896 (47). Mädchen, 6 Monate alt. Plötzliches Auftreten einer Geschwulst in der rechten Seitenbeuge, am 1. Tage reponibel, am 2. bereits irreponibel. Rasche Vergrößerung der Geschwulst; am 3. Tage Rötung der Haut; Flatus und Stuhlgang gehen unbehindert ab. Das Allgemeinbefinden etwas, jedoch nicht hervorragend gestört: Anscheinend ziemlich starke Schmerzen in der rechten Leistengegend; Verweigerung der Nahrungsaufnahme. Operation am 5. Tage: Dunkelbraunes Bruchwasser, ovoider Körper, anfänglich für inkarzeriertes Coecum gehalten,

dann aber an den Fimbrien als Tube mit Ovarium und Ligam. latum erkannt. Alle Organe stark blutig infiltriert, Stiel 1/2 mal um sich selbst gedreht. Teil des Stieles zwischen Leistenring und Torsionsstelle normal; der Leistenring genügend weit, daß der Stiel durch letzteren nicht komprimiert wurde. Exstirpation der Organe. Glatte Heilung. Diagnose erst durch Operation gestellt.

4. Fall: Morgan 1897 (64). Nach einem Referat des Virchowschen Jahresberichtes 1897 Bd. II S. 384. Kind, 12 Monate alt. Von Geburt an kleine Anschwellung in der rechten Leistenbeuge. Plötzliche schmerzhafte Vergrößerung, irreponibel; die bedeckende Haut war gerötet, Darmtätigkeit ungestört. Operation am 5. Tage: Ovarium, Tube mit Ligam. latum. Stieldrehung. Exstirpation. Heilung. Diagnose erst durch die Operation gestellt.

5. Fall: Maaß 1898 (46). Kind, 10 Monate alt. Zwei Tage lang Übelkeit und Erbrechen. Rasch sich vergrößernde Geschwulst in der rechten Leistenbeuge, die seit den ersten Lebenstagen in Bohnengröße dort vorhanden war. Stuhlgang ist abgegangen. Geschwulst schmerzhaft, derb, irreponibel, die Haut darüber gerötet und ödematös geschwollen. Allgemeinbefinden leidlich, jedoch starke Schmerzensäußerungen und Verweigerung der Nahrungsaufnahme; Leib aufgetrieben, aber nicht druckempfindlich. Erbrechen ohne fäkalen Geruch. Auf Klysma reichlich frischen Stuhl. Operation am 3. Tage ergab wenig, klares Bruchwasser, Ovarium mit den ganzen Adnexen der rechten Seite, Lageverhältnis der Adnexe dem normalen gerade entgegengesetzt; Stiel mehrfach um sich gedreht, durch Bruchpforte nicht gedrückt. Starke hämorrhagische Infarzierung des um das Vielfache vergrößerten Ovariums. Exstirpation. Trotz hinzutretenden Scharlachs glatte Heilung. Vermutungsdiagnose auf „inkarzerierte" Hernie des Ovariums gestellt, Stieltorsion erst während der Operation erkannt.

6. Fall: Quadflieg 1901 (61). Kind, 3 Monate alt. Seit 3 Wochen schmerzhafte Anschwellung in der linken Leistenbeuge. Häufiges Erbrechen. Stuhlgang regelmäßig. Operation nach 3 Wochen: Stielgedrehtes gangränöses Ovarium, mit Umgebung verwachsen. Exstirpation. Glatte Heilung. Diagnose gestellt auf inkarzeriertes Ovarium, richtige Diagnose erst durch Operation erkannt.

7. Fall: Schnitzler 1903 (48). Kind, 6 Monate alt. Zwei Tage lang dünnen Stuhlgang; rasche schmerzhafte Vergrößerung einer seit der Geburt in der linken Leistenbeuge befindlichen Geschwulst; letztere derb, druckempfindlich, irreponibel; Abdomen weich, nicht aufgetrieben. Leichte Unruhe, kein Erbrechen. Operation am 2. Tage: Blutig tingiertes Bruchwasser, blauschwarz verfärbtes Ovarium mit Tube und Ligam. latum. Stiel um 360° gedreht, durch Bruchpforte nicht gedrückt. Exstirpation, glatte Heilung. Diagnose erst durch die Operation gestellt.

8. Fall: Martin 1903 (65). Kind, 5 Jahre alt; seit 6 Monaten olivengroße irreponible Geschwulst in rechter Leiste. Am 5. Oktober 1903 plötzlich schmerzhafte Vergrößerung mit gleichzeitigem häufigen Erbrechen. Gesicht verfallen, Puls rasch; kein Stuhlgang, jedoch der ganze Dickdarm mit Kot angefüllt. Operation am 2. Tage: Wenig, blutiges Bruchwasser, schwarz verfärbtes Ovarium mit Tube und Lig. rotundum. Stiel-

drehung. Exstirpation. Heilung. Diagnose erst durch Operation gestellt.

Vergleichen wir unsern und die bis jetzt veröffentlichten Fälle mit einander, so zeigen die Krankengeschichten beinahe ganz dasselbe Bild. Zunächst ist zu bemerken, daß es sich in allen Fällen um inguinale Ovarialhernien handelte, die, soweit aus den Krankengeschichten ersichtlich, meist angeboren waren oder jedenfalls bald nach der Geburt bemerkt wurden. Vor der Stieltorsion waren dieselben zum Teil reponibel, zum Teil irreponibel. Weiter ist auffallend, daß die Mehrzahl der Kinder (sechs) das erste Lebensjahr nicht überschritten hatte. Diese Tatsache ist in diagnostischer Beziehung zu beachten, indem schon das Alter in solchen Fällen auf die richtige Diagnose hinweisen kann; in späteren Lebensjahren scheint eine extraabdominale Stieltorsion überhaupt nicht mehr vorzukommen; wenigstens habe ich in der mir zugängigen Literatur keinen solchen Fall finden können, außer den beiden schon genannten Fällen von Mumby (dreijähriges Kind) und Martin (fünfjähriges Kind). Diese Tatsache mag ferner vielleicht mit zur Erklärung der Stieltorsion dienen, insofern als es durch die Dünnheit des Stieles in den ersten Lebensmonaten leichter zu einer Drehung des letzteren zu kommen scheint.

Über die eigentliche Ursache der Stieltorsion wurde bis jetzt noch keine oder keine genügende Erklärung gegeben. Am plausibelsten erscheint die Ansicht von Schnitzler (48), welcher glaubt, „daß beim raschen Durchtreten des eiförmigen Ovariums durch den Leistenkanal eine rotierende Bewegung des Ovariums sehr wahrscheinlich ist, da bei der relativen Enge des Kanals dem Durchpressen des Eierstockes ein gewisses Hindernis gesetzt erscheint, das durch eine rotierende schraubenförmige Bewegung leichter überwunden wird". Eine einmal eingeleitete Torsion könne durch Zirkulationsverhältnisse dann noch gesteigert werden. Daneben beschuldigt auch Schnitzler die Dünnheit des Stieles als weitere Ursache des Zustandekommens der Torsion. Mittels dieser Theorie könnte man wohl eine halbe bis einmalige Drehung verstehen; eine mehrfache Drehung aber, wie sie Mumby (63) und Maaß (46) beschreiben, läßt sich dadurch wohl kaum erklären. Man könnte vielleicht daran denken, daß eine ein- oder mehrfache Torsion schon längere Zeit besteht, die den venösen Abfluß noch gestattet, dann aber infolge irgend welcher hinzutretenden Ursache vielleicht Abknickung des Stieles, plötzlich den Rückfluß des Blutes unmöglich macht und dadurch die rasche Vergrößerung und die bekannten, inkarzerationsähnlichen Symptome hervorruft. Eine solche „spitzwinklige" Abknickung beschreibt Maaß in seinem oben beschriebenen Falle

Daß neben der Torsion des Stieles eine Einklemmung durch den Bruchkanal nicht bestanden hat, wird in der Hälfte der Fälle noch ausdrücklich hervorgehoben (Lockwood, Maaß, Schnitzler, unser Fall). Auch in der anderen Hälfte wird von einer Einklemmung nichts berichtet. Gegen eine solche spricht direkt die Beschaffenheit des Stieles, welcher, wie Lockwood hervorhebt und auch in unserem Falle konstatiert wurde, von der Bruchpforte bis zur Torsionsstelle von durchaus normaler Farbe und gesundem Aussehen ist, während von der Torsionsstelle ab hochgradige hämorrhagische Infarzierung zu finden ist.

Durch die Stieltorsion und plötzliche Behinderung des Blutrückflusses wird von selbst ein weiteres Symptom geschaffen, die rasche Vergrößerung des Ovariums, da bei einer Torsion der arterielle Zufluß wohl fortbestehen kann, während der unter geringerem Druck stehende venöse Abfluß gehemmt ist. Der Blutaustritt in das Gewebe ist die baldige natürliche Folge und damit die stetige und ziemlich rasche Vergrößerung des um seinen Stiel gedrehten Ovariums. Durch die starke Schwellung wird letzteres bald irreponibel und infolge des starken Druckes und der Spannung der darüber liegenden Hautdecken mehr oder weniger schmerzempfindlich. Die Größe der Hautveränderungen, sowie die Menge und Beschaffenheit des Bauchwassers scheinen von der Dauer der Stieltorsion abhängig zu sein. So waren bei Schnitzler und in unserem Falle keine Hautveränderungen vorhanden; in den Fällen von Maaß und Lockwood, welche später operierten, war die Haut gerötet resp. ödematös geschwollen. In unserem Falle, den wir schon 24 Stunden nach Beginn der Krankheitserscheinungen operierten, fanden wir gar kein Bruchwasser vor; die übrigen Autoren dagegen erhielten teils klares, teils wenig gefärbtes bis dunkelbraunes, blutiges Bruchwasser.

Die auffallendsten und die Diagnose am sichersten bestimmenden Symptome bietet uns das Allgemeinbefinden und das Verhalten des Darmkanals. Während eine eingeklemmte Darmhernie einerseits und eine intraabdominale Stieltorsion des Ovariums andererseits die schwersten Krankheitserscheinungen auslösen können, finden wir bei dieser ektopischen Stieltorsion, wohl infolge geringerer Reizung des Peritoneums, verhältnismäßig geringe Störungen des Allgemeinbefindens. Selbstverständlich fehlen auch die Erscheinungen der Darmeinklemmung. Erbrechen besteht zwar meist, doch zeigt dasselbe keinen fäkulenten Geruch; die Darmpassage ist ungehindert.

Was endlich den Sitz des Bruches anbelangt, so waren unter unseren acht Fällen 5 rechtsseitige, 3 linksseitige. Ähnlich fand

Bristow (42) ein häufigeres Vorkommen der rechtsseitigen Ovarialhernien und führt das darauf zurück, daß das rechte Ovarium näher der Fossa iliaca liege. Umgekehrt gibt Puech (21) an, daß die linksseitigen häufiger seien. Ich gewann bei der Durchsicht der Literatur den Eindruck, daß ein merklicher Unterschied in dem Vorkommen der rechts- und linksseitigen inguinalen Ovarialhernien nicht zu finden ist. Derselben Ansicht ist auch Martin (65).

Der besseren Übersicht halber lasse ich hier eine kurze Zusammenstellung der für die Diagnose wichtigen Symptome folgen.

1. Plötzliche schmerzhafte Vergrößerung einer meist schon vorher in der Gegend des Leistenkanals wahrgenommenen Geschwulst mit oder ohne entzündliche Veränderung der darüber liegenden Haut.

2. Die Geschwulst ist irreponibel, druckschmerzempfindlich, von derber Konsistenz und läßt sich meist als ovoiden Körper unter den Hautdecken erkennen.

3. Das Allgemeinbefinden ist wenig gestört; Zeichen leichter peritonitischer Reizung: Unruhe, Verweigerung der Nahrungsaufnahme, meist Erbrechen, aber ohne fäkulente Beschaffenheit oder auch nur solchen Geruch; Abdomen selten etwas aufgetrieben, nie druckempfindlich. Keine oder ganz geringe Temperaturerhöhung. Darmpassage unbehindert, selbst Durchfall, eventuelle Verstopfung durch Klysma leicht zu heben.

4. Alter: meist unter einem Jahr.

Diese Symptome sind, wie ich nochmals hervorheben möchte, in allen bisher veröffentlichten Fällen so ausgesprochen und übereinstimmend und von den Erscheinungen differentialdiagnostisch in Betracht kommender Erkrankungen, wie Drüsenschwellungen, eingeklemmter Darmhernien so verschieden, daß obige Zusammenstellung der charakteristischen Symptome für die Zukunft ein sicherer Anhaltspunkt zur Stellung der Diagnose auf torquierte Ovarialhernie sein dürfte.

Es erübrigt noch einige Worte über die Therapie zu sagen. In prophylaktischer Beziehung möchte ich bemerken, daß für solche Fälle, in welchen das Ovarium noch reponibel ist, das frühzeitige Tragen eines Bruchbandes wohl sicherlich von Nutzen sein dürfte, da durch ein solches das Ovarium ständig in der Leibeshöhle zurückgehalten und vielleicht auch der Bruchsack zur Verklebung gebracht werden kann. Für jene Fälle aber, in welchen das Ovarium nicht mehr reponibel ist, halte ich das Tragen eines Bruchbandes eher für

schädlich, da durch den Druck des letzteren auf das Ovarium möglicherweise entzündliche Reizungen und Entartungsprozesse in demselben begünstigt werden können. Auch Martin (65) gibt an, daß Bruchbänder nicht gut vertragen werden. Treten die Erscheinungen der „Pseudoinkarzeration" auf, so ist sofort zu operieren, um womöglich das Ovarium noch zu erhalten und in die Bauchhöhle zu reponieren. Ist die Lebensfähigkeit der im Bruche befindlichen Organe bereits fraglich geworden, so ist die Resektion der letzteren vorzunehmen (nach doppelter Stielunterbindung). Die Operation scheint beinahe gefahrlos zu sein, da alle Autoren ausnahmslos eine glatte Heilung berichten.

Zum Schlusse erlaube ich mir, Herrn Professor Dr. Herzog für Überlassung dieses Falles und die Anregung zu vorliegender Arbeit meinen ergebensten Dank auszusprechen.

Literaturverzeichnis.

1) Maylard, Brit. Med. Journ. April 9. 1892. — 2) Miller, Med. news. March 12. 1892. — 3) Pollard, Lancet, Juli 27. 1889. — 4) Otte, Berl. klin. Woch. Nr. 24. 1887. — 5) Owen, Brit. med. Journ. Dez. 13. 1873. — 6) Loumaigne, Thèse de Paris. No. 50. 1869. — 7) English, Wien. med. Jahrbücher. Heft 3. 1871. — 8) Garré, Beiträge z. klin. Chir. 9. Bd. S. 205. — 9) Camper, Demonstrationes anat.-pathol. 1760. V. Cap. VI. — 10) Schillbach, Jenaische Zeitschr. f. Med. u. Naturw. 1. Bd. 1864. — 11) Waldeyer, Zentralbl. f. Gyn. S. 791. 1896. — 12) Routier, Fall von Chénieux. Bull. de Chir. 21. Mai 1890. — 13) Kiwisch, in: Vorträge über Krankh. des weibl. Geschl. Prag 1849. II. — 14) Schopf, Wien. klin. Woch. Nr. 16. 1903. — 15) A. de Haller, Disput. chir. sel. Laus 1755. No. 73: Papen. — 16) Stocks, Brit. med. Journ. 1872. I. — 17) Klaatsch, Morphol. Jahrbücher. 16. Bd. S. 587. — 18) Waldeyer, in: Das Becken. Bonn 1891. — 19) Koßmann, in: Handb. d. weibl. Adnexorgane von A. Martin. 1899. — 20) Langton, St. Barth.-Hosp. Rep. XVIII. 1883. — 21) Puech, Gaz. obst. de Paris. p. 129. 1875. — 22) Barnes, Annales de gynécol. Sept. 1883. — 23) Aue, Zentralbl. f. Gynäk. S. 696. 1892. — 24) Smith, Brit. med. Journ. p. 870. 1885. — 25) Légueu, Sém. gynéc. XVIII. 1897. — 26) Chambers, Schmidts Jahrb. 1880. — 27) Lund, Norsk. Mag. for Lägevidensk. 1887. — 28) Löper, Monatschr. f. Geburtsk. 28. Bd. 1866. — 29) Bethke, Zeitschr. f. prakt. Ärzte. VI. 1897. — 30) Schenker, Korresp. f. Schweiz. Ärzte. Nr. 12. 1883. — 31) Pott, Chir. works. London 1873. Vol. III. — 32) Lassus, Pathol. chir. II. Paris 1806. — 33) Néboux, Gaz. méd. de Paris. 1845. — 34) Stouffs, Zentralbl. f. Gyn. S. 929. 1897. — 35) Cousins, Brit. med. Journ. II. 1895. — 36) Glaß, Wien. med. Woch. 1894. S. 1504. — 37) Raffo, Lo sperimentale. p. 29. 1881. — 38) Balleray, Amer. journ. med. sciences. Okt. 1877. — 39) Chiarella, Sci. med. Siena 1887. — 40) Belbin, Hosp. Rep. May 28. 1898. — 41) Moser, Diss. Berlin 1898. — 42) Bristow, Virchows Jahrb. 2. Bd. S. 427. 1902. — 43) Lomer, Zentralbl. f. Gyn. Nr. 14. 1884. — 44) Boeckel, Gaz. méd. de Straßb.

1882. — 45) v. Öttingen, Petersb. med. Zeit. XV. 1869. — 46) Maaß, Berl. klin. Woch. Nr. 35. 1898. — 47) Lockwood, Brit. med. Journ. Jun. 13. 1896. — 48) Schnitzler, Wien. klin. Rundschau. Nr. 42. 1903. — 49) Pfannenstiel, in: Handb. d. Gyn. von J. Veit. S. 258. 1898. — 50) Rizzoli, Virchows Jahresber. S. 450. 1871. — 51) Larimore, Med. record. Aug. 1900. — 52) Schmitz, Petersb. med. Wochenschr. S. 301. 1885. — 53) Biermer, Zentralbl. f. Gyn. Nr. 9. 1897. — 54) Wulzinger, Bayer. ärztl. Intelligenzbl. Nr. 36. 1868. — 55) Engelmann, Gyn. Transactions. Vol. V. 1881. — 56) Beigel, Die Krankh. d. weibl. Geschl. Erlangen 1874. 1. Bd. — 57) Hofmeier, Vortrag in Gesellsch. f. Gyn. u. Geburtsh. Berlin 1885. — 58) Dor, Lyon. méd. 1891. Nov. 28. — 59) Turgis, Virchows Jahresber. 2. Bd. S. 525. 1893. — 60) Holst u. Tiling, Petersb. med. Woch. 1885. — 61) Quadflieg, Münch. med. Woch. Nr. 20. 1901. — 62) Owen, Lancet. March 21. 1896. — 63) Mumby, Brit. med. Journ. I. 1896. — 64) Morgan, Lancet. May 15. 1897. — 65) Martin, Revue méd. de la Suisse Romande. 20. Dez. 1903.

XIII.

Aus der kaiserlichen chirurgischen Universitätsklinik zu Kyoto, Japan.

Zur kombinierten Exstirpation der hochsitzenden resp. hoch hinaufreichenden Mastdarmkarzinome bei Männern.

Von

Prof. H. Ito und Dr. H. Kunika, Assistent der Klinik.

Der Gedanke der kombinierten Operation der hochsitzenden Mastdarmkarzinome ist kein neuer, indem derselbe vor ungefähr einem Vierteljahrhundert von Volkmann ausgesprochen worden ist: „Die meisten Patienten melden sich erst, wenn es zur Exstirpation des Krebses bereits zu spät ist und die Neubildung entweder bereits zu hoch hinaufreicht, oder bereits unbeweglich mit den Organen im Becken, namentlich mit der Blase und der Prostata verwachsen ist. Vielleicht, daß man später lernen wird, einen Teil der erstgenannten Fälle noch mit Glück der Operation zu unterwerfen, indem man die Laparotomie mit der Exstirpation des Rectums von außen her verbindet, das Rectum bis zu dem untersten Teile des S. Romanum lospräpariert und die geöffnete Bauchhöhle nach der Einnähung des Rectums auf das sorgfältigste reinigt.“ Einige Jahre später empfahl auch Bardenheuer, Karzinome der Flexura sigmoidea vom Rectum aus, eventuell in Verbindung mit einer Laparotomie zu exstirpieren. Er zeigte nachträglich durch Experimente an der Leiche, daß man durch Anlegung eines extraperitonealen Symphyso-inguino-iliacalschnitts die Flexura fast ganz extraperitoneal entfernen kann, wenn der sakrale Weg nicht ausreicht.

Czerny bediente sich im Jahre 1883 als der erste der kombinierten Methode in einem Falle von Mastdarmkarzinom, bei welchem man trotz größter Bemühungen wegen inniger Verwachsungen am Promontorium die Operation vom Perineum aus nicht zu Ende führen konnte. Ihm folgte Koenig, indem er bei einem sehr hoch gelegenen Mastdarmkarzinom durch einen vorhergegangenen Bauchschnitt

die Flexur hervorzog und durchschnitt, das obere Ende als After in die Wunde einnähte, das untere versenkte und darauf von unten aus das ganze Rectum exstirpierte. Im Jahre 1893 passierte Kraske ein Unglück, daß beim Versuch, den Tumor von einem Sakralschnitt aus herunterzuziehen, der in der Gegend des Promontoriums sehr fest saß, der Darm im Karzinom quer abriß; nur durch ein kombiniertes Vorgehen von oben und von unten konnte er die Operation überhaupt zu Ende führen.

Zwei Jahre nachher nahmen sich Gaudier und Chalot der kombinierten Operationsmethode der Rectumkarzinome gleichsam von neuem an. Quénu hat nun nach sorgfältigen Vorstudien eine diesbezügliche Methode festgelegt, so daß man gelernt hat, mehr planmäßig zu operieren und nicht etwa in der Not des Augenblicks.

Wir selbst haben die kombinierte Methode in den letzten zwei Jahren dreimal stets bei Männern geübt, über welche wir im folgenden kurz berichten wollen:

Fall I. S. Yoshida, 75 Jahre alter Arzt, am 12. Februar 1902 in unsere Klinik aufgenommen.

Anamnese: Von Kindheit an schwächlich. In seinem 5. Lebensjahre litt der Patient an Prolapsus ani und in seinem 38. Lebensjahre an Fissura ani. Seit Sommer vorigen Jahres klagt er über Diarrhöe mit einem Gefühl von Vollsein im Rectum. Ferner treten Schmerzen in der Analgegend vor und nach der Defäkation ein, wobei sich ein leichter Grad von Aftervorfall einstellt. Die eben erwähnte Beschwerde hat allmählich zugenommen und der Patient ist stark abgemagert. Appetit normal.

Status praesens: Ein schlecht genährter alter Herr. Haut blaß, trocken und gefaltet. Normale Körpertemperatur. Puls 65, voll, kräftig und regelmäßig. Fast sämtliche Zähne abgefallen, künstliches Gebiß dafür. Brustorgane ohne pathologischen Befund. Der Leib ein wenig aufgetrieben, besonders in der Umgebung des Nabels. In der Fossa iliaca sinistra Druckempfindlichkeit nachweisbar, aber nirgends abnorme Resistenz in der Bauchhöhle zu fühlen. Bei der Bauchpresse kommt die Rektalschleimhaut ein wenig vor dem After zum Vorschein; dieselbe ist hyperämisch und stellenweise erodiert. Beim Einführen des Zeigefingers erweist sich Sphincter ani abnorm schlaff. Die Fingerspitze erreicht mit Mühe einen das Rectum ringsherum strikturierenden Tumor. Derselbe ist höckerig, derb, schmerzhaft beim Druck, blutet jedoch nicht und läßt sich schwer verschieben. Die obere Grenze desselben ist selbst bei bimanueller Untersuchung nicht mit Sicherheit zu konstatieren.

15. Februar. Chloroformnarkose. An der linken Iliacalgegend einige Querfinger über dem lateralen Drittel des Ligamentum Poupartii, demselben parallel, in einer Länge von ca. 8 cm, Haut und Fascie mit Messer getrennt, die nun zum Vorschein kommenden Bauchmuskeln nach ihrem Faserverlauf stumpf auseinander gedrängt und Fascia transversa samt Peritoneum aufgemacht, holt man die Kolonschlinge in einer Länge von 12 cm

heraus und vernäht die Darmserosa durch eine fortlaufende Seidennaht mit dem Parietalperitoneum ringsherum.

18. Februar. Den vorgezogenen Darm mit Thermokauter in der Mitte quer durchtrennt.

19. Februar. Von heute an irrigiert man das Rectum täglich sowohl von oben, als auch von unten.

8. März. Morphium-Chloroformnarkose. Den widernatürlichen After mit Gaze tamponiert und einen Collodialstreifenverband darauf angelegt. Bauchschnitt in der Mitte, von Symphyse bis zur Stelle 3 Querfinger oberhalb des Nabels. Beckenhochlagerung. Unterbindung der beiderseitigen Arteriae hypogastricae. Ungefähr 10 cm vom oberen Rande des Tumors entfernt die Flexur zwischen 2 Seidenligaturen durchtrennt. Es wird der obere Stumpf sogleich invaginiert und durch Nähte verschlossen. Man hüllt das untere Darmende in aseptischer Gaze ein, legt ein Stück Gummipapier darauf und schnürt darnach mittels einer Seidenligatur hermetisch zusammen. Jetzt durchschneidet man das Mesosigmoideum zu beiden Seiten, unterbindet die Hämorrhoidalgefäße und löst den Mastdarm samt dem Tumor zunächst hinten, dann vorn und seitlich so weit als möglich nach unten stumpf ab, nachdem die betreffende Peritonealumschlagsfalte angeschnitten ist. Schluß der Bauchwunde durch Etagennähte. Man bringt den Patienten in die rechte Seitenlage. Der After wird durch eine Tabaksbeutelnaht zugeschlossen und umschnitten. Der Darm wird schließlich vom Damm aus in toto ausgelöst. Dabei reißt die vordere Rektalwand ein wenig ein. Strenge Desinfektion der Wunde und Tamponade derselben, ohne eine einzige Naht anzulegen.

Der exzidierte Darm mißt in seiner ganzen Länge 32 cm; der Tumor selbst beginnt 10 cm vom After entfernt und erstreckt sich oralwärts 12 cm. Die histologische Untersuchung ergibt ein Adenokarzinom.

Gegen Ende der Operation fühlt sich Puls etwas schwach an. Kurz nach der Operation Infusion von Kochsalzlösung 600 ccm. In der Nacht wiederum dieselbe Infusion von derselben Menge. Erst um 2 Uhr des nächsten Morgens wacht der Patient aus der Narkose auf und klagt über ein Gefühl von Vollsein im Leibe. Weder Übelkeit noch Erbrechen. Um 7 Uhr wird Puls schwächer und zählt 100 Schläge in der Minute. Respiration ruhig. 20 in der Minute. Körpertemperatur 37 ° C. Zunge feucht und ein wenig belegt. Entleerung des Harns 120 ccm; derselbe ist klar, gelbbräunlich gefärbt, von schwach saurer Reaktion und enthält kein Eiweiß. Um 9½ Uhr klagt er über Druckempfindlichkeit überall im Leibe. Die Bauchspannung nimmt von diesem Momente an allmählich zu. Atmung wird oberflächlich, Puls fadenförmig; Temperatur steigt bis auf 37,4 ° C. Gesichtsausdruck beträchtlich leidend. Um 3 Uhr nachmittags Exitus letalis.

Bei der Sektion findet man putride Periproctitis, diffuse parenchymatöse Degeneration des Myocards und der Leber und pulpöse Hyperplasie der Milz. Das Peritoneum ist im allgemeinen glatt und glänzend.

Fall 2. H. Kawakami, 56 Jahre alter Bauer, am 29. Juli 1902 in unsere Klinik aufgenommen.

Anamnese: Im vorigen Jahre klagte der Patient eine Zeit lang über hartnäckige Stuhlverstopfung. Seit Oktober vorigen Jahres ist der Stuhl

blutig-eiterig, diarrhöisch und von Tenesmus begleitet. In der letzten Zeit starke Abmagerung bemerkbar.

Status praesens: Ein kräftig gebauter, ziemlich gut genährter Mann. Haut schmutzig blaß gefärbt und dazu gerunzelt. Unterhautfettgewebe und Muskulatur leidlich entwickelt. Puls 80, voll, kräftig und regelmäßig. Respiration ruhig. Normale Körpertemperatur. An Lungen und Herz keine Veränderungen. Im Leibe weder Druckempfindlichkeit noch abnorme Resistenz nachweisbar. Der After gut geschlossen. Beim Einführen des Zeigefingers fühlt man ungefähr 6 cm vom Anus entfernt einen das Rectum ringsherum wallartig strikturierenden Tumor. Derselbe ist höckerig, derb und kaum verschiebbar. Zwar kann die Fingerspitze in das in der Mitte der Geschwulst befindliche Lumen noch bequem hineingehen, doch erreicht sie die obere Grenze derselben nicht. Bei der Untersuchung entleert sich eine große Menge von blutig-eitrigem, aashaft stinkendem Sekret.

1. August. Anlegung des iliacalen widernatürlichen Afters genau so, wie beim vorhergehenden Fall.

11. August. Die Verwachsung der vernähten Darmserosa mit dem Bauchwandperitoneum wird erst heute vollständig. Man schneidet den vorgezogenen Darm mit Thermkauter quer in der Mitte durch. Von diesem Tage an täglich Irrigation des Rectums.

29. August. Exstirpation des Rectums samt dem Tumor durch das kombinierte Verfahren genau so, wie beim vorigen Fall. Auslösung des Darmes geht vorn ganz glatt vor sich; hinten ist der Tumor nach der Steißbeingegend hin fest verwachsen, so daß man gezwungen wird, Steißbein und ein Stück Kreuzbein mit zu entfernen. Tamponade der Wunde. Fortlaufende Hautnähte.

Der exzidierte Darm mißt in seiner ganzen Länge 20 cm und der Tumor selbst 9 cm. Die histologische Untersuchung ergibt einen skirrhösen Krebs.

30. August. Puls voll, kräftig und regelmäßig. Die höchste Körpertemperatur 37,7° C. Zunge feucht und ohne Belag. Appetit gut. Kein Erbrechen. Der ganze Leib nicht druckempfindlich.

31. August. Normale Körpertemperatur. Tamponade gewechselt.

4. September. Abendliche Temperatursteigerung bis auf 39° C. Puls 120, regelmäßig, aber etwas schwach. Zunge feucht und ein wenig belegt. Appetit nicht stark, angegriffen. Leib weder aufgetrieben noch druckempfindlich. Man konstatiert eine Sekretretention in der Perineosakralwunde. Nähte entfernt, Wundränder auseinandergedrängt und die ganze geräumige offene Wundhöhle mit aseptischer Gaze tamponiert.

11. September. Die höchste Körpertemperatur 37,5° C. Appetit wieder hergestellt. Wundhöhle beträchtlich verkleinert und Sekretion stark vermindert. Granulationen gesund. Von dieser Zeit an fast afebriler Wundverlauf.

4. Oktober. Heute verläßt der Patient zum erstenmal nach der letzten Operation das Bett und geht spazieren. Er bemerkt eine rasch fortschreitende körperliche Wiederherstellung.

12. November. Haut feucht und nicht mehr gefaltet. Ernährung bedeutend gehoben. Der Patient wiegt jetzt 4 Kilo mehr, als in der Zeit

seiner Aufnahme in die Klinik. Bauchwunde schon längst per primam intentionem und Perineosakralwunde bis auf eine kleine Granulationsfläche am oberen hinteren Wundwinkel per granulationem geheilt. Kein Zeichen von lokalem Rezidiv bemerkbar. Der iliacale Bauchafter erweist sich den gewöhnlichen Stühlen gegenüber kontinent, und der Patient ist damit zufrieden. Heute, 75 Tage nach der Radikaloperation als geheilt entlassen.

Fall III. I. Okuda, 71 Jahre alter Mann, am 6. November 1903 in unsere Klinik aufgenommen.

Anamnese: Am Ende vorvorigen Jahres wurde der Patient auf eine schmerzhafte Anschwellung in der linken Inguinalgegend aufmerksam, die sich nachher allmählich bis zur jetzigen Größe vergrößert hat. Seit dem letzten Juli klagt er über Stuhlverstopfung mit einem Gefühl von Vollsein im Rectum; bei der Defäkation entleert sich öfters Blut. Außerdem klagt er über erschwerte Harnentleerung, obwohl der Harnstrahl normal dick bleibt.

Status praesens: Ein mittelgroßer, schlecht genährter Mann. Haut trocken und schlaff. Puls und Temperatur normal. Sämtliche Zähne bis auf den rechten unteren Eckzahn abgefallen. Zunge feucht und nicht belegt. An Brustorganen nichts Abnormes. Der Leib mäßig aufgetrieben, weder Druckempfindlichkeit noch abnorme Resistenz daselbst. An der linken Subinguinalgegend, dicht unterhalb des Poupartschen Bandes ein hühnereigroßer, höckeriger, derber Tumor bemerkbar, der sowohl mit der darüberliegenden Haut als auch mit dem darunter befindlichen Schambein verwachsen und beim Anfühlen empfindlich ist. Der After normalerweise geschlossen. Bei der digitalen Rektaluntersuchung konstatiert man ein dicht am Anus beginnendes derbes Geschwür, das nur eine kleine Partie der hinteren Circumferenz frei läßt und dessen oberer Rand kaum mit der Fingerspitze zu erreichen ist. Das Geschwür ist ein wenig empfindlich, stark fixiert und sezerniert blutig-schleimiges Sekret von aashaftem Gestank.

20. November. Chloroformnarkose. Exstirpation der Inguinaldrüsenmetastase. Entspannungsschnitte, Unterminierung der Lappen und Vereinigung der Wundränder durch Knopfnähte.

26. November. Reaktionsloser Wundverlauf. Entfernung der Nähte. Die Wunde klafft etwas in der Mitte, sonst prima intentio. Es wird der Mastdarm von heute an täglich einmal irrigiert.

23. Dezember. In der letzten Zeit hat sich die Geschwürsfläche in der Inguinalgegend beträchtlich verkleinert. Granulationen gesund und Sekretion vermindert. Kein Zeichen von lokalem Rezidiv daselbst. Rizinusöl verordnet.

25. Dezember. Chloroformnarkose. Bauchschnitt in der Mitte. Keine präliminäre Unterbindung der Arteriae hypogastricae. Es wird Flexura sigmoidea und Rectum zunächst hinten, dann vorn und seitlich möglichst stumpf ausgelöst, nachdem das Peritoneum überall angeschnitten ist. Jedes blutende Gefäß direkt gefaßt und unterbunden. Einige harte Drüsen im Mesorectum und Mesosigmoideum entfernt und verdächtiges Gewebe samt den darin eingeschlossenen Drüsen hoch hinauf bis zur Bifurkationsstelle der Arteria iliaca communis ausgeräumt. Provisorische Tamponade der retro- und prärektalen Wundhöhle. Schluß der Bauchwunde durch Etagennähte. Jetzt wird der Patient in die rechte Seitenlage gebracht. Nach-

dem ein Metallbougie in die Blase eingeführt und der After mittels einer Tabaksbeutelnaht zugeschlossen ist, wird der letztere umschnitten, der Schnitt nach hinten bis zur Steißbeinspitze verlängert und der Darm möglichst stumpf herausgezogen. Beim Lostrennen der Verwachsung zwischen Blase und Rectum reißt die vordere Rektalwand ein wenig ein, und es fließt jauchiges Sekret heraus. Nachdem die Operationswunde streng desinfiziert ist, wird der Darm ca. 7 cm vom oberen Rand des Tumors entfernt doppelt ligiert und quer durchtrennt. Der Flexurstumpf wird um seine Längsachse gedreht und an den hinteren Wundwinkel angenäht, indem die das Darmlumen verschließende Ligatur unberührt bleibt. Die Tamponade der Wundhöhle im kleinen Becken liegen lassen und noch dazu die Perinealwunde tamponiert. Keine Nähte angelegt.

Der exzidierte Darm mißt in seiner ganzen Länge 20 cm und der Tumor selbst 10 cm. Die histologische Untersuchung ergibt einen adenomatösen Krebs sowie Metastasen in den Drüsen.

Nach der Operation fühlt sich der Puls voll, kräftig und regelmäßig an. Körpertemperatur 35,8° C. Um 6½ Uhr abends wacht der Patient aus der Narkose auf. Weder Übelkeit noch Erbrechen.

26. Dezember. Vormittags um 10 Uhr Puls immer noch gut, Temperatur normal, Atmung ruhig, Zunge feucht. Der Patient klagt über nichts und nimmt Milch zu sich. Der Leib weder aufgetrieben noch druckempfindlich. Um 7 Uhr nachmittags Puls 100, schwach, jedoch regelmäßig; Temperatur 38,8° Celsius; Atmung 32 in der Minute, oberflächlich und dyspnoisch. Singultus. Schweißausbruch. Das Bewußtsein ein wenig umnebelt. Der Leib etwas aufgetrieben, gespannt und druckempfindlich. Exitus um 10 Uhr des Nachts, nachdem sich das Allgemeinbefinden allmählich verschlechtert hat und die Körpertemperatur bis auf 39,2° C. gestiegen ist.

Bei der Sektion konstatiert man die Nekrose des angenähten Darmstumpfes in der Länge von 4—6 cm. Das Peritoneum ist im allgemeinen glatt und glänzend.

Wir haben in den eben erwähnten 3 Fällen das abdomino-perineale resp. sakrale Verfahren angewandt, mit einer Heilung und zwei Todesfällen. Wir haben die kombinierte Methode noch zweimal bei Männern versucht, führten es aber nicht zu Ende.

Beim einen perforierten wir nämlich beim Lospräparieren von der Blase die vordere Rektalwand und standen vom weiteren Eingriff ab. Beim anderen führte die sakrale Methode nicht zum Ziele, und als wir zur Laparotomie übergingen, fanden wir Metastasen in der Leber.

Tuttle unterscheidet 3 Arten der kombinierten Methode: Abdomino-anale, abdomino-perineale und abdomino-sakrale. Wir möchten noch eine abdomino-vaginale Methode dazu rechnen.

Sowohl die abdomino-anale als auch die abdomino-vaginale Methode haben das gemeinsam, daß zur Mastdarmkarzinom-Exstirpation einerseits der Bauch aufgeschnitten, andererseits der natürliche Weg,

After resp. Scheide, benutzt wird. Die erstere Methode rührt von Maunsell her, indem der Tumor nach voraufgeschickter Laparotomie in das Rectum invaginiert, durch den gedehnten Anus nach außen gezogen und reseziert wird. Trendelenburg, Kümmell, Duret usw. haben dieselbe in einigen Fällen ausgeführt.

Die technische Möglichkeit, den Tumor zu invaginieren und nach außen zu ziehen, scheint aber ihre Grenzen zu haben, indem die Methode bei einer großen Geschwulst mit starr infiltriertem Mesocolon völlig versagen soll. Weir modifiziert es in der Weise, daß der Tumor erst reseziert und dann der obere Darmstumpf in das durch den Anus nach außen herausgezogene untere Darmende eingestülpt wird. Durch diese Modifikation droht der wesentliche Vorteil der Methode, daß das Darmlumen in der Bauchhöhle nicht eröffnet und dadurch die Gefahr der Infektion auf ein Minimum reduziert wird, verloren zu gehen.

Allerdings verwahrt er sich dagegen folgendermaßen: „The surgeon in charge had better restrict himself to the interior abdominal work and thus be able to maintain the required asepsis.“ Die letztere abdomino-vaginale Methode wurde von Schwarz zum ersten Male ausgeübt; ihm folgten Steinthal, Roberts und andere. Über die eben genannten beiden Methoden, abdomino-anale und abdomino-vaginale haben wir keine eigenen Erfahrungen, so daß wir eigentlich nicht berechtigt sind, über die Leistungsfähigkeit derselben irgendein Urteil zu fällen.

Das abdomino-sakrale resp. perineale Verfahren, welches Krönlein als dorso-abdominales bezeichnen möchte, während Boeckel seine sacro-abdominale Methode „procédé sacro-iliaque“ nennt, bildet das Hauptkontingent der durch kombinierte Methoden operierten Fälle.

Auch unsere 3 Fälle gehören sämtlich hierher. Nach Quénu, „le parrain“ dieser Methode, hat die Operationstechnik folgende zwei wesentliche Bedingungen zu erfüllen: 1. „l'asepsie pendant et après l'opération“, 2. „l'économie du sang.“

Die Anlegung eines „anus iliaque définitif“ hält Quénu für unerläßlich, um die Asepsis während und nach der Operation beherrschen zu können. Nach ihm verhält sich die Sache so: „L'anus sacré est inférieur à l'anus iliaque. ..... En dehors de ses inconvénients au point de vue fonctionnel, l'anus sacré a ce tort impardonnable d'être un danger imminent pour la plaie voisine.“ Auguste Reverdin setzt nun den funktionellen Vorzug des iliacalen künstlichen Afters auseinander und führt zum Belege dessen die Tatsache an, daß eine

von ihm vor fast 5 Jahren so operierte Dame eines schönen Tages ihm gegenüber ihre Meinung darüber folgendermaßen geäußert haben soll, freilich mit ein wenig ironischem Lächeln: „Je ne comprends pas que le bon Dieu ne nous ait pas mis le derrière devant, c'est bien plus commode!" Die Tendenz der Franzosen, einen definitiven Anus iliacus anzulegen, wird aber von den meisten deutschen Chirurgen nicht geteilt. Die letzteren wollen dafür den Sphincterteil möglichst erhalten und ausnutzen; sonst ziehen sie den Anus sacralis dem Anus iliacus vor.

Um das Blut zu sparen, empfahl Giordano zum erstenmal die präliminäre Unterbindung der Arteriae iliacae internae, der Arteria haemorrhoidalis und im Falle, daß die Geschwülste in der Kreuzbeinhöhle fixiert seien, der Arteria sacralis media.

Chalot will für denselben Zweck die A. haemorrhoidalis superior, und wenn nötig die A. colica inferior und selbst media präventiv ligieren. Quénu plaidiert nun für die Unterbindung der Arteriae hypogastricae und hat sich die Methode dazu ausgebildet: Die Ligatur derselben wird in Höhe des Promontoriums, 3 oder $3^1/_2$ cm von der Mittellinie entfernt vorgenommen und ist rechts ohne weiteres auszuführen; die einzige Vorsicht ist dabei, den über das Gefäß an dieser Stelle hinweg führenden Harnleiter zu schonen. Auf der linken Seite erschwert das sich vor der Arterie ansetzende Mesosigmoideum die Aufsuchung derselben. Man schafft sich den Zugang entweder, indem man durch das bedeckende Mesocolon ein Loch macht und dann das Peritoneum parietale einschneidet, oder indem man die Flexur bei langem Mesocolon nach oben zurückschlägt und dann direkt auf das Gefäß eindringt. Läßt es sich aber voraussehen, daß die Aufsuchung der linken Arterie schwer sei, so verschiebe man die Unterbindung am besten bis zum Momente, wo man die Flexur mobilisiert und durchtrennt hat. Chaput erachtet aber die Unterbindung der Arteriae hypogastricae als ganz unnützlich. Auch in Deutschland wird ein ähnlicher Standpunkt in Bezug darauf eingenommen. Rehn hält z. B. dieselbe für zeitraubend, unter Umständen für schwierig und gefährlich; da man im Bedarfsfalle die Arterien komprimieren lassen kann, auch für unnötig. Dagegen betrachtet Kraske es als sehr zweckmäßig, sofort die Haemorrhoidalis superior aufzusuchen und doppelt zu unterbinden, was übrigens von Quénu für unnötig gehalten wird.

Wir haben beim Fall 1 und Fall 2 vorläufig einen definitiven Anus iliacus angelegt. Wir haben nämlich beidemal in zwei Zeiten operiert und die Zwischenzeit zur Irrigation des Mastdarmes benutzt. Der erste Patient erlag dem zweiten Haupteingriff. Der zweite,

der schließlich mit dem Leben davon kam, war mit seinem widernatürlichen Bauchafter ziemlich zufrieden, indem derselbe sich den gewöhnlichen Stühlen gegenüber völlig kontinent erwies. Bei beiden Fällen haben wir die Arteriae hypogastricae nach Quénu unterbunden; darnach ging die Auslösung des Darmes fast blutleer vor sich.

Beim Fall 3 haben wir die Unterbindung der Hypogastricae nicht vorgenommen. Die Blutung ließ sich jedoch im Laufe der Operation ziemlich gut beherrschen. Wir haben dabei den ganzen Mastdarm samt dem Anus exstirpiert, und nachdem der Flexurstumpf aus dem Analring herausgeführt und nach Gersunys Verfahren gedreht war, befestigten wir denselben mit einigen Knopfnähten an den oberen Wundwinkel in der Steißbeingegend. Leider wurde der angenähte Darmteil nekrotisch, und der Patient ging infolge von akuter Sepsis zu Grunde.

Ball meint: „The average greatest length of the pelvic colon is about six inches, and if found as long as this the divided colon can be brought to the anus without undue tension.“ Wenn wir aber günstig verlaufene Fälle von Sonnenburg und Sasse durchmustern, so finden wir die nachträgliche Gangrän des mobilisierten Darmes darin vielfach notiert. Kümmell machte nun die Erfahrung, daß eine ausgedehntere Loslösung des Rectums resp. des S romanum ein recht gewagtes Unternehmen sei, bei dem die Gefahr der nachfolgenden Gangrän des peripheren Darmteils mit seinen traurigen Konsequenzen nie mit Sicherheit auszuschließen wäre. Deshalb rät er in den Fällen, in welchen es sich um eine Mobilisierung der genannten Darmteile per laparotomiam handelt, die Lösung auf das Colon descendens sich erstrecken zu lassen und lieber einen größeren Teil dieses Darmes vom Mesenterium zu trennen, als die Flexura sigmoidea oder den oberen Teil des Rectums. Er betont die ungemein ungünstigen Ernährungsverhältnisse der Rectumpartien und des S romanum nach Loslösung von ihrem Mesenterialansatz: Das Colon transversum sowohl wie das Colon descendenz sei durch relativ starke Randarterien versorgt.

Pyle exzidierte einmal Colon descendenz, Flexura sigmoidea und Rectum vom Damm aus, nachdem er einen widernatürlichen Bauchafter angelegt hatte. Treves gelang es aber, bei einem $5^3/_4$ Jahre alten Mädchen mit einer sog. idiopathischen Dilatation des Colon, dieselben Darmteile mit Erfolg zu entfernen wie beim Falle von Pyle und das linke Ende des Colon transversum in den Analring zu fixieren. Wir haben an 5 Leichen mit Baucheingeweiden von normaler Beschaffenheit und normaler Lage Versuche angestellt, um zu sehen,

ob es geht, wie es Treves und Kümmell gelang. Es stellte sich dabei heraus, daß es erst möglich war, das distale Ende des Colon transversum ohne merkliche Spannung an den After zu bringen, nachdem man dasselbe von seinem Mesocolon 8, 12, 13, 15 resp. 20 cm getrennt hatte. Auch Duval scheint ein ähnliches Resultat erhalten zu haben, indem er behauptet: „Nous n'avons jamais pu reproduire l'abaissement du Côlon transverse jusqu'à l'anus comme Kümmell l'a pratiqué deux fois. Nous croyons que Kümmell s'est trouvé dans ces deux cas en face de ptose colique telle que le côlon transverse était devenu pelvien. Avec un côlon sus-ombilical, nous pouvons affirmer qu'il est impossible de la suturer à l'anus." Liermann möchte in einem Falle, in dem eine kombinierte Methode auch für ihn in Betracht käme, lieber den proximalen Teil des Sigmoideums so weit mobilisieren und herunterziehen, daß derselbe in den Analring eingenäht werden könnte, als einen widernatürlichen After anlegen. Wir haben aber nicht den Mut, mit der Trennung des Mesocolon zu weit zu gehen, wie gut das Colon transversum resp. descendens auch ernährt sei.

Aus den obigen Auseinandersetzungen halten wir es im Interesse des Patienten für richtig, einstweilen nach Quénu zu operieren, einen definitiven Anus iliacus anzulegen und das ganze Rectum zu exzidieren, wie es auch Koenig seiner Zeit ausführte. In dem Falle halten wir die präliminäre Unterbindung der Arteriae hypogastricae für sehr zweckmäßig, zumal da dieselbe keine unmittelbaren oder entfernteren Gefahren verursacht. Wir brauchen hingegen für die Haemorrhoidalis superior nicht vorläufig zu sorgen, da sie sich im Momente des Durchschneidens ohne weiteres fassen läßt.

Jonnesco, Goullioud und viele Andere schließen sich Quénus Operationsmethode vollständig an. Dieselbe ist von Jeannel sogar mit Feuereifer aufgenommen, indem er sagt: „Je confesse, en effet éprouver un véritable plaisir d'artiste à pratiquer une opération aussi scientifiquement réglée que celle que Quénu nous a apprise et démontrée." Dessenungeachtet wird von vielen Seiten bemerkt, daß die kombinierte Methode noch im Versuchsstadium sei. Cheyne schreibt z. B.: „This procedure is still on its trial...." Auch Delbet behauptet: „La technique de ces opérations est encore dans la période de tâtonnements". Es versteht sich ja von selbst, daß die Methode noch weiterer Modifikationen und Verbesserungen bedarf.

Wenn Karzinome im obersten Rectum und untersten Colon pelvinum sitzen und nicht gut beweglich sind, wie bei unserem Fall I und Fall II, oder wenn dieselben unten am Rectum beginnen und

hoch hinauf in das Colon pelvinum reichen, wie beim Fall III, dann soll man unserer Ansicht nach die kombinierte Methode in Anwendung bringen. Will man aber das Gebiet der Indikation noch auf die Karzinome des S romanum oder des Colon pelvinum erweitern so konkurrieren mit ihr andere Methoden, wovon wir gleich reden werden. Einige Operateure wollen auf die Exstirpation des ganzen Mastdarmes verzichten, indem sie nach Resektionen aus dem oberen Darmstumpf einen Bauchafter konstruieren und den unteren nach Vernähung desselben einfach in die Bauchhöhle versenken. Cheyne ist einer von ihnen und glaubt: „There is really no very great advantage in dissecting out the lower Part of the rectum, and it adds very considerably to the shock and loss of blood and the prolongation of the operation." Auch Chaput nimmt zur Frage eine ähnliche Stellung. Quénu und Duval nennen solches Verfahren „à la Madelung". Wir wollen mal sehen, ob die Benennung berechtigt ist. Bekanntlich empfahl Schinzinger im Jahre 1881 auf der 54. Versammlung Deutscher Naturforscher und Ärzte in Salzburg bei inoperablen Karzinomen der Flexura sigmoidea den Darm ganz zu durchtrennen, das obere Ende desselben in die Wunde einzunähen, das untere aber ganz zu schließen und zu versenken. Madelung schloß sich damals der Ansicht ganz an und setzte es einige Jahre später auf dem 13. Kongreß der Deutschen Gesellschaft für Chirurgie zu Berlin eingehender auseinander: „Ich hatte dann besprochen, daß ich mich in Übereinstimmung mit Schinzinger mit dem Plan trüge, in Zukunft mich nicht mit der althergebrachten Methode zu begnügen und in das Colon ein Fenster einzuschneiden, sondern daß ich den Darm vollständig durchtrennen, seinen zentralen Teil in die Bauchwandungen als künstlichen After einpflanzen, den peripheren nach Verschluß seines Endes in die Bauchhöhle versenken wolle. Der damals von Schinzinger und mir besprochene Operationsgedanke war aber bis dahin in der Bonner Klinik nicht zur Anwendung gekommen. Erst in diesem Winter habe ich Gelegenheit gehabt, so zu handeln, wie ich schon damals plante. Über die Art der Ausführung der Operation kann ich mich sehr kurz äußern. Dieselbe unterscheidet sich fast nicht von dem Verfahren, welches diejenigen Chirurgen wählen, die nach Resektion eines karzinomatösen Dickdarmstückes gezwungen waren, statt Wiedervereinigung des getrennten Darmes durch zirkuläre Darmnaht einen Anus praeternaturalis anzulegen." Daraus geht es zur Genüge hervor, daß das Schinzinger-Madelungsche Verfahren sich auf die Colotomie bezieht und nicht auf die Darmresektion. Schon früh, im Jahre 1879 versorgten Gussen-

bauer und Martini beide Darmstümpfe nach demselben Prinzip, nachdem sie ein Karzinom des S romanum exstirpiert hatten. Zwei Jahre später publizierte Wittelshöfer eine ähnliche Erfahrung aus Billroths Klinik. Es sind noch mehrere derartige Mitteilungen in der Literatur zu finden. Ein jüngst von Sato veröffentlichter Fall gehört ebenfalls hierher. Dieses sogenannte Madelungsche Verfahren ist eine rein abdominale Operation, keine kombinierte und hat seine spezielle Indikation, wie es oben in der Madelungschen Auseinandersetzung angedeutet ist.

Schloffer wollte kürzlich bei hochsitzenden Mastdarmkarzinomen die „ideale abdominale Rectumresektion" mehr angewendet wissen. Bekanntlich machte Reybard im Jahre 1833, gestützt auf Tierexperimente, zum erstenmal mit Erfolg die Resektion des Flexurkarzinoms. Manche ähnliche Erfahrung ist seither publiziert. Wenn Karzinome aber tief unten am Colon pelvinum sitzen, so werden die Resektionen von Trendelenburg, Körte, Edebohls und mehreren anderen namhaften Chirurgen wegen der Schwierigkeit der Nahtanlegung für sehr mühsam und für unter Umständen gefährlich gehalten. Auch Kraske fällt sein Urteil dahin, daß die abdominale Exstirpation sich wohl nur für sehr wenige Fälle von hochsitzenden Mastdarmkarzinomen eignen werde.

Was die Mortalität der kombinierten Operation anbelangt, so haben Quénu und Hartmann im Jahre 1899 16 Fälle zusammen registriert, welche 7 Männer und 9 Frauen betrafen; die Männer sind sämtlich gestorben, von den Frauen nur eine. Im vorigen Jahre berechnete Sasse, daß von 13 Frauen 12 geheilt und nur eine gestorben sind = 93,3 Proz. Heilungen, und daß von 14 Männern 6 geheilt und 8 gestorben sind = 43 Proz. Heilungen. Der Unterschied zu Gunsten der Frauen ist also ein ganz erheblicher. Wie schon erwähnt, haben wir selbst von 3 Männern 2 verloren. Wir haben aus der uns zugänglichen Literatur Fälle von Frauen und Männern, soweit hierüber Angaben vorliegen, gesondert zusammengestellt und folgende zwei Tabellen erhalten:

I. Tabelle der Frauen.

Operateure	Zahl der Fälle	Heilungen	Todesfälle
Kraske	2	1	1
Quénu	7	6	1
Giordano	1	1	—
Boeckel	1	1	—
	11	9	2

Operateure	Zahl der Fälle	Heilungen	Todesfälle
Übertrag:	11	9	2
Schwarz	1	1	—
Pyle	1	1	—
Goullioud	2	2	—
Steinthal	1	1	—
Jeannel	1	1	—
Weir	1	1	—
Riche	1	1	—
Roberts	1	1	—
Sasse	2	2	—
	22	20 = 91%	2 = 9%

Wir rechnen die Fälle von Berger, Koenig und Kümmell nicht mit, weil es sich bei denselben um entzündliche Darmaffektionen handelte.

II. Tabelle der Männer.

Operateure	Zahl der Fälle	Heilungen	Todesfälle
Czerny	4	—	4
Gaudier	1	—	1
Chalot	1	—	1
Sonnenburg	1	1	—
Quénu	3	—	3
Reverdin	1	—	1
Chaput	1	1	—
Duval	1	—	1
Depage	1	1	—
Lannelongue	1	—	1
Rotter	4	3	1
Sasse	2	1	1
Weir	2	1	1
Roberts	1	1	—
Tuttle	1	—	1
	25	9 = 36%	16 = 64%

Zählen wir unsere 3 Fälle hier mit, so wird das obige Mortalitätsprozent der Männer noch größer, d. h. 64,3 Proz., während Heilungen sich dementsprechend bis zu 35,7 Proz. vermindern.

Rotter hat das Glück, unter seinen 4 Männern nur einen verloren zu haben. Dessenungeachtet muß die Prognose der kombinierten Operation für Männer immer noch als sehr ungünstig bezeichnet werden. Quénu will dieses auffallende Ergebnis folgendermaßen erklären: „Chez la femme, le temps périnéal est facile; on peut passer au large du rectum et ménager sûrement ce dernier. Chez l'homme, le temps de séparation d'avec la prostate est délicat, souvent difficile; les fautes opératoires plus fréquentes, les chances de contamination plus nombreuses.“ Er fügt noch hinzu, daß die Reparation, die Peri-

tonisation der Beckenwundflächen bei Frauen durch die Gegenwart des Uterus und der breiten Bänder sehr erleichtert sei. Andererseits macht Hartmann uns auf das Vorhandensein einer soliden Verwachsung zwischen Rectum und Prostata, des M. recto-urethralis deutscher Anatomen aufmerksam, welche Lösung der vorderen Rektalwand von der Vorsteherdrüse erschwert, so daß die erstere dabei leicht verletzt werden könnte. Nach Sasse ist außerdem die Frau in dem hier in Betracht kommenden Alter gegen die Gefahren einer Narkose und eingreifenden Operation durchweg viel widerstandsfähiger, als der durch die verschiedensten Schädlichkeiten bereits stark geschwächte Mann. Tuttle möchte die Gutartigkeit der Operation bei Frauen „some unknown reason" zuschreiben.

Die Ursache des Todes ist nun bei unseren 2 Fällen ohne weiteres klar. Bei beiden riß die vordere brüchige Rektalwand ein, und der jauchige Darminhalt floß heraus. Außerdem wurde beim Fall III der angenähte Flexurstumpf nekrotisch. Beide gingen infolge akuter Sepsis zu Grunde. Übrigens ist es für uns gar kein Zweifel, daß die Prognose der kombinierten Operation selbst für Männer günstiger ausfallen wird, wenn wir dieselbe nicht auf die allerschwersten Fälle beschränken.

Rotter meint ganz mit Recht, bei Frauen werde die kombinierte Methode viel weniger Anwendung finden, wie bei Männern, wegen der Weite des Beckens. Wegen der zu großen Mortalität scheint aber mancher Operateur bei hochsitzenden Karzinomen der Männer davon abgeschreckt zu sein. Gérard-Marchant ist z. B. darüber folgender Ansicht: „La voie abdomino-périnéale est la seule praticable pour les cancers recto-sigmoides, et il n'y a pas lieu de discuter sur ce point quand il s'agit d'une femme. Chez l'homme la mortalité de cette intervention est si effroyable, qu'à part des conditions tout à fait exceptionnelles, il vaut mieux s'en tenir au traitement purement palliatif." Selbst Quénu, der all die Fälle der Frauen, welche durch den perinealen Weg nicht exstirpiert werden können, nur durch die kombinierte Methode operieren und von dem sakralen Weg weiter nichts wissen will, äußert sich in der Beziehung ebenfalls zurückhaltend, obwohl er die kombinierte Methode bei Männern nicht gänzlich verwerfen möchte: „Les mauvais résultats fournis jusqu'ici par la méthode chez l'homme nous obligent à beaucoup de réserve."

Darum ist es um so mehr beachtenswert, daß ein um die Operation der Mastdarmkarzinome in so bedeutender Weise verdienter Chirurg wie Kraske für die kombinierte Methode eingetreten ist. Auf dem 29. Chirurgenkongreß zu Berlin diskutierte er über die Behand-

lung der Mastdarmkarzinome wie folgt: „Nur in einer Beziehung leistet die sakrale Methode noch nicht das, was wir wünschen müssen, und das ist inbezug auf die Rezidive . . . Wenn man die Methode der Exstirpation des Mastdarmkarzinoms verbessern will, so haben sich die Bestrebungen nur nach einer Richtung hin zu bewegen: wir müssen noch radikaler bei unseren Exstirpationen zu Werke gehen, und ich glaube, da gibt es nur einen Weg, und das ist der Weg der kombinierten Operation, einer Kombination der sakralen oder perinealen Methode mit der abdominalen Operation.“ Vor einigen Jahren teilte Sommer aus der Freiburger chirurgischen Klinik folgendes mit: „While Kraske has, up to the case described, practised almost exclusively the sacral operation . . . he is inclined to propose this combined or abdomino-sacral method for nearly all cases of rectal carcinomata, and certainly for those in which the tumor is situated high above the anus.“ Wir halten mit Kraske die kombinierte Operation für die Methode der Zukunft und glauben mit Rotter, daß derselben ein größeres Feld erschlossen werden muß.

Die Lymphgefäße des Rectums und des Anus sind von Quénu, Morau, Gerota und anderen genauer studiert. Nur durch die kombinierte Methode sind wir imstande, hochsitzende Mastdarmkarzinome mitsamt den zugehörigen infizierten Lymphbahnen und Lymphdrüsen gründlicher und radikaler zu exstirpieren als durch andere Methoden. Unter einer Reihe sehr erheblicher Vorteile, welche die kombinierte Operation bietet, besteht nach Kraske der Hauptvorteil darin, daß man alle die Lymphdrüsen, die hinter dem Rectum und in dem Mesorectum sitzen, gründlich entfernen kann. Wir konnten ja beim Fall III eine bis zur Bifurkationsstelle der Arteria iliaca hinaufreichende Drüsenkette samt umgebendem verdächtigen Gewebe ausräumen.

Hauptsächlich zum Zwecke der Entfernung der Lymphdrüsen bediente sich Giordano seiner Zeit des kombinierten Verfahrens, wie es aus seinen Worten ersichtlich ist: „L'amputazione di un organo canceroso è per lo più illusioria, se non è accompagnata dall' asportazione metodica dei gangli linfatici che da esso dipendono“. Auch Prof. Kocher schreibt in der neuen Auflage seiner bekannten Operationslehre, daß, wenn man eine peinlich sorgfältige Entfernung der im Mesorectum sitzenden Drüsen verlangt, nur die kombinierte Methode das leisten kann. In dieser Beziehung geht Mackenrodt sehr weit. Er will nämlich bei Carcinoma recti des Weibes niemals mehr das Rectum fortnehmen, ohne die Scheide mitsamt dem Parakolpium und den Uterus mitsamt dem ganzen Douglas und namentlich den hinteren Parametrien, welche wie das Parakolpium für

Uteruscollum und das Rectum gemeinschaftlich Lymphbahnen enthalten. Bei dieser Operation des Rectumkarzinoms hält er ohne weiteres für möglich, die hypogastrischen wie auch die inneren Leistendrüsen und überhaupt alle zum Rectum gehörigen Beckendrüsen radikal auszuräumen. Was Carcinoma recti des Mannes betrifft, so meint der kühne Gynäkolog: „Diese umfänglichste, einfachste und sicherste aller Totalexstirpationen des Rectum ist auch beim Manne und zwar noch sehr viel leichter als beim Weibe durchzuführen".

Zum Schlusse hoffen wir, daß die kombinierte Methode bei hochsitzenden resp. hochhinaufreichenden Mastdarmkarzinomen künftig mehr angewendet wird, als bisher, und daß auch für Männer die so schlechte Prognose sich bald gut gestalten wird.

Literaturverzeichnis.

1) Ball, Charles B., The Erasmus Wilson lectures on adenoma and adeno-carcinoma of the rectum. Lecture III. Surgical treatment of cancer of the rectum. The British Medical Journal. 1903. March 7. No. 2201.

2) Bardenheuer, Bernhard, Zur Frage der Drainierung der Peritonealhöhle. Stuttgart 1880. Zitiert nach Zentralbl. f. Chirurgie. 1880. Nr. 9.

3) Derselbe, Die Resektion des Mastdarmes. v. Volkmanns Sammlung klin. Vorträge. 1888. Nr. 298.

4) Berger, Paul, Exstirpation du rectum et d'une grande partie de l'anse oméga par voie abdomino-périnéale. Onzième congrès de chirurgie. Paris 1897.

5) Boeckel, Jules, Procédé sacro-iliaque pour l'exstirpation totale du rectum et de l's iliaque dans les tumeurs cancéreuses. Bulletins et mémoires de la société de chirurgie de Paris. Tome 22. 1896. Séance du 28. octobre.

6) Derselbe, Résultats éloignés de l'exstirpation du rectum et de l's iliaque, d'après une statistique comprenant 50 observations personnelles. Onzième congrès de chirurgie. Paris 1897.

7) Chalot, V., Nouvelle méthode ou méthode abdomino-périnéale pour l'exstirpation totale de l'anus, du rectum et, au besoin, de l's iliaque cancéreux, avec colostomie iliaque. Bulletins et mémoires de la société de chirurgie de Paris. Tome 22. 1896. Séance du 15 avril.

8) Chaput, Traitement du cancer du rectum. Obs. V. — Cancer du rectum propagé à l'anse oméga. Anus iliaque. Ablation par la voie sacro-abdominale. Guérison. Mort rapide par métastase. Ibidem. Tome 27. 1901. Séance du 13. mars.

9) Cheyne, W. Watson, Observations on the treatment of cancer of the rectum. The British Medical Journal. 1903. June 13. No. 2215.

10) Czerny, V., Jahresbericht der Heidelberger chirurgischen Klinik für das Jahr 1900. Nr. 1970 und Nr. 996. v. Bruns' Beiträge z. klin. Chirurgie. 1901. 31. Bd. Supplementheft.

11) Czerny, Jahresbericht der Heidelberger chirurgischen Klinik für das Jahr 1902. Nr. 610. Ibidem. 1903. 39. Bd. Supplementheft.
12) Delbet, Pierre, Tumeurs de l'anus et du rectum. Traité de chirurgie clinique et opératoire, publié sous la direction de A. Le Dentu et Pierre Delbet. Tome 8. Paris 1899.
13) Derselbe, Cancer de la portion ampullaire du rectum. Gazette des hôpitaux. 1901. No. 15. Zitiert nach Virchows Jahresbericht über die Leistungen und Fortschritte in der gesamten Medizin. Bericht für das Jahr 1901. 2. Bd. Berlin 1902.
14) Depage, A., Résection du rectum par le procédé sacro-abdominal. Annales de la société belge de chirurgie. 1898. No. 6. Zitiert nach L'année chirurgicale publiée par A. Depage. Première année: 1898. Bruxelles 1899.
15) Duret, Note sur un procédé d'exstirpation du rectum par la voie abdomino-périnéale, avec abouchement consécutif de l's iliaque à l'anus, conservation du sphincter et du canal anal. Bulletins de l'académie de médecine de Paris. 1902, Tome 66. No. 37. Zitiert nach Sato, Zur abdominalen Exstirpation der hochsitzenden Mastdarmkarzinome. Wiener klin. Wochenschr. 1903. Nr. 47.
16) Duval, Pierre, Traitement chirurgical du cancer du côlon pelvien. Paris 1902.
17) Edebohls, George M., Is the Kraske operation justifiable in women? The American Journal of obstetrics and diseases of women and children. 1901. Volume 44. August. No. 2.
18) Faure, Bulletins et mémoires de la société de chirurgie de Paris. Tome 25. 1899. Séance du 12. avril.
19) Gérard-Marchant, Chirurgie du gros intestin, du rectum et de l'anus. Paris 1902.
20) Gerota, D., Die Lymphgefäße des Rectums und des Anus. Archiv für Anatomie und Physiologie. Anatomische Abteilung. Jahrg. 1895.
21) Gersuny, R., Eine Sphinkterplastik am Darm. Zentralblatt für Chirurgie. 1893. Nr. 26.
22) Giordano, Davide, Contributo alle indicazioni della amputazione del retto per il ventre. La clinica chirurgica. Anno 4. 1896.
23) Goullioud, Cancer du coecum et cancer de l's iliaque. Six cas d'entérectomie. Obs. VI. Quatorzième congrès de chirurgie. Paris 1901.
24) Derselbe, Amputation du rectum cancéreux par la methode abdomino-périnéale. Société de chirurgie de Lyon. Séance du 22. Mai 1902. Revue de chirurgie. Année 22. Tome 26. 1902.
25) Gussenbauer, C., Zur operativen Behandlung der Karzinome des S. Romanum. Dem Andenken weiland Dr. E. Martinis in Hamburg gewidmet. Zeitschrift für Heilkunde. 1. Bd. 1880.
26) Jeannel, M., Exstirpation abdomino-périnéale du rectum cancéreux. Archives provinciales de chirurgie. Tome 10. 1901.
27) Jonnesco, Thomas, La résection du rectum et du côlon pelvien par la voie abdomino-périnéale accompagnée de l'évidement du pelvis pour l'exstirpation du cancer rectal. XIIe Congrès international de médecine. Paris 1900. Section de chirurgie. Revue de chirurgie. Année 20. Tome 22. 1900.
28) Kocher, Th., Chirurgische Operationslehre. 4. Aufl. Jena 1902.
29) König, Franz, Die Neubildungen des Mastdarms und des Afters. Lehrbuch der speziellen Chirurgie f. Ärzte u. Studierende. 7. Aufl. 2. Bd. Berlin 1899.

30) König, Zur Bauchchirurgie. Berliner klin. Wochenschr. 1899. Nr. 10 u. 11.
31) Körte, W., Erfahrungen über die operative Behandlung der malignen Dickdarmgeschwülste. Verhandlungen der deutschen Gesellschaft für Chirurgie. 29. Kongreß. Berlin 1900. Auch in v. Langenbecks Archiv für klinische Chirurgie. 61. Bd. 1900.
32) Kroenlein, Über die Resultate der Operation des Mastdarmkarzinoms. Ibidem 29. Kongreß. Berlin 1900. Auch in v. Langenbecks Archiv für klinische Chirurgie. 61. Bd. 1900.
33) Kraske, P., Erfahrungen über Mastdarmkrebs. Krankengeschichte Nr. 47. v. Volkmanns Sammlung klinischer Vorträge. Neue Folge Nr. 183/84. 1897.
34) Derselbe, Diskussion über Mastdarmkarzinom. Verhandlungen der deutschen Gesellschaft für Chirurgie. 29. Kongreß. Berlin 1900.
35) Derselbe, Diskussion über abdominelle Rectumresektion. Ibidem. 32. Kongreß. Berlin 1903.
36) Kümmell, Hermann, Über Resektion des Colon descendens und Fixation des Colon transversum in den Analring. Ibidem. 28. Kongreß. Berlin 1899. Auch in v. Langenbecks Archiv f. klin. Chirurgie. 59. Bd. 1899.
37) Derselbe, Diskussion über abdominale Rectumresektion. Ibid. 32. Kongreß. Berlin 1903.
38) Lane, V. A., Exstirpation totale du rectum. La Médecine moderne. 1897. P. 56.
39) Liermann, W., Vaginale Mastdarmoperationen. v. Bruns' Beiträge z. klin. Chirurgie. 25. Bd. 1899.
40) Lövinsohn, Max, Zur Statistik und operativen Behandlung der Rectumkarzinome. Aus der Heidelberger chirurgischen Klinik. 9. Fall. v. Bruns' Beiträge z. klin. Chirurgie. 10. Bd. 1893.
41) Mackenrodt, A., Laparotomia hypogastrica extraperitonealis zur Heilung des Gebärmutterscheidenkrebses und des Mastdarmkrebses. Berliner klin. Wocheuschr. 1902. Nr. 38.
42) Madelung, Eine Modifikation der Colotomie wegen Carcinoma recti. Verhandlungen der deutschen Gesellschaft f. Chirurgie. 13. Kongreß. Berlin 1884.
43) Maunsell, H. Widenham, A new method of excising the two upper portions of the rectum and the lower segment of the sigmoid flexure of the Colon. The Lancet. 1892. August 27. No. 3600.
44) Morau, Henry, Remarques sur les vaisseaux lymphatiques des organes génitaux de la femme et leurs anastomoses avec ceux du rectum. Comptes rendus hebdomadaires des séances et mémoires de la société de biologie. Année 1894. Paris 1894. Séance du 15. Decembre.
45) Paramananda-Mariadassou, Contribution à l'étude de l'exstirpation du cancer du rectum par la voie abdomino-périnéale. Thèse de Bordeaux. 1899. Referiert in Depagês L'année chirurgicale. Deuxième année 1899. Bruxelles 1900.
46) Pyle, John S., Removal of the entire bowel below the splenic flexure of the colon. The Newyork Medical-Record 1899. January 7. Volume 55. Nr. 1.
47) Quénu, E., Vaisseaux lymphatiques de l'anus. Bulletins de la société anatomique de Paris. 68. année. 1893. Séance du 9 juin.
48) Derselbe, Sur un mémoire de M. Gaudier (de Lille), intitulé: Traitement du cancer du rectum; procédé nouveau d'exstirpation totale abdomino-périnéale. Bulletins et mémoires de la société de chirurgie de Paris. Tome 22. 1896. Séance du 25 mars.

49) Quénu, De l'extirpation sacroabdominale du rectum cancéreux en deux temps. Ibidem. Tome 22. 1896. Séance du 4 novembre.
50) Derselbe, Du choix des procédés opératoires dans l'exstirpation des cancers du rectum. Ibidem. Tome 23. 1897. Séance du 16 juin.
51) Derselbe, De l'exstirpation des Cancers du rectum par la voie abdomino-périnéale. Ibidem. Tome 24. 1898. Séance du 29 juin.
52) Derselbe, Exstirpation abdomino-périnéale d'un cancer du rectum. Ibidem. Tome 27. 1901. Séance du 20 février.
53) Derselbe, Des résultats éloignés de l'exstirpation du rectum cancéreux par voie abdomino-périnéale, chez la femme. Ibidem. Tome 28. 1902. Séance du 16 juillet.
54) Derselbe, De l'exstirpation abdomino-périnéale des cancers du rectum. Douzième Congrès de chirurgie. Paris 1898.
55) Quénu et H. Hartmann, Indications opératoires et traitement du cancer du rectum. Onzième Congrès de chirurgie. Paris 1897.
56) Derselbe, Chirurgie du rectum. Tome 2. Paris 1899.
57) Derselbe et Pierre Duval, Ligature bilatérale de l'artère hypogastrique par voie transpérito(ale (manuel opératoire). Revue de chirurgie. Année 18. Tome 18. 1898.
58) Derselbe, Etude clinique et thérapeutique du cancer du côlon pelvien. Bulletins et mémoires de la société de chirurgie de Paris. Tome 24. 1898. Léance du 2 novembre.
59) Rehn, L., Die Fortschritte in der Technik der Mastdarmoperationen. Verhandlungen der Deutschen Gesellschaft für Chirurgie. 29. Kongreß. Berlin 1900. Auch in v. Langenbecks Archiv für klinische Chirurgie. Bd. 61. 1900.
60) Reverdin, Auguste, Un mémoire sur l'ablation du rectum cancéreux. Bulletins et mémoires de la société de chirurgie de Paris. Tome 23. 1897. Séance du 2 juin.
61) Reybard, Mémoire sur une tumeur cancéreuse affectant l's iliaque du côlon. ablation de la tumeur et de l'intestin; réunion directe et immédiate des deux bouts de cet organe; guérison. Bulletins de l'académie de médecine de Paris. 1843—44. P. 1033. Zitiert nach Duval, Traitement chirurgical du cancer du côlon pelvien. Paris 1902.
62) Riche, Paul, Ablation abdomino-périnéale du rectum. Rapport par M. Henri Hartmann. Bulletins et mémoires de la société de chirurgie de Paris. Tome 28. 1902. Séance du 30 juillet.
63) Roberts, George W., Sigmoidoproctectomy for cancer of the rectum. The Newyork Medical Record 1903. March 21. Volume 63. Nr. 12.
64) Rotter, J., Die Behandlung des Mastdarmkrebses d). Die abdominalen Methoden. Handbuch der praktischen Chirurgie, herausgegeben von E. von Bergmann, P. von Bruns und S. von Mikulicz. 3. Bd. 2. Teil. Stuttgart 1901.
65) Derselbe, Über die kombinierte Methode zur Resektion von Tumoren des unteren Colon. Freie Vereinigung der Chirurgen Berlins. Sitzung am 9. März 1903. Vereinsbeilage Nr. 23 der Deutschen medizinischen Wochenschrift 1903. Nr. 23.
6) Sasse, Fr., Zur kombinierten abdomino-sakralen, -perinealen, bezw. -vaginalen Methode der Exstirpation hochsitzender Mastdarm- und Colonpelvinum-Karzinome. Deutsche medizinische Wochenschrift 1903. Nr. 43.

67) Sato, Tatsujiro, Zur abdominalen Exstirpation der hochsitzenden Mastdarmkarzinome. Wiener klinische Wochenschrift 1903. Nr. 47.
68) Schinzinger, Über Operationen am Darme. 54. Versammlung deutscher Naturforscher und Ärzte in Salzburg 1881. Chirurgische Sektion. Referiert im Zentralblatt für Chirurgie 1881. Nr. 48.
69) Schloffer, Über abdominale Rectumresektion. Verhandlungen der deutschen Gesellschaft für Chirurgie. 32. Kongreß. Berlin 1903.
70) Schwarz, Carl, Exstirpatio recti abdomino-vaginalis. Zentralblatt für Chirurgie 1899. Nr. 5.
71) Sommer, H. Otto, An abdomino-sacral method for the removal of rectal Carcinoma. The Newyork Medical Record 1899. August 12. Volume 56. Nr. 7.
72) Sonnenburg, E., Beitrag zur operativen Behandlung hochsitzender Mastdarmstrikturen. Verhandlungen der Deutschen Gesellsehaft für Chirurgie. 26. Kongreß Berlin 1897. Auch in v. Langenbecks Archiv für klinische Chirurgie. Bd. 55. 1897.
73) Steinthal, Diskussion über Mastdarmkarzinom. Ibidem. 29. Kongreß Berlin 1900.
74) Trendelenburg, Diskussion über Mastdarmkarzinom. Ibidem. 26. Kongreß. Berlin 1897.
75) Treves, Frederick, Idiopathic dilatation of the colon, illustrated by a case in which the entire rectum, sigmoid flexure, and descending colon was excised. The Lancet 1898. January 29. Nr. 3883.
76) Tuttle, James P., A treatise on diseases of the anus, rectum, and pelvic colon. London 1903.
77) Vitrac, Cancer recto-sigmoide. Exstirpation par la voie abdomino-périnéale. Société anatomique et physiologique de Bordeaux. 1898. 21. novembre. Zitiert nach Depagês L'année chirurgicale. Première année. 1898. Bruxelles 1899.
78. Volkmann, Richard, Über den Mastdarmkrebs und die Exstirpatio recti. Volkmanns Sammlung klinischer Vorträge 1878. Nr. 131.
79) Weir, Robert F., An improved method of treating high-seated cancers of the rectum. The Journal of the American Medical Association 1901. September 28. Volume 37. Nr. 13.
80) Wittelshöfer, Richard, Kasuistische Beiträge aus Hofrat Prof. Billroths chirurgischer Klinik. Operationen am Darme. Wiener medizinische Wochenschrift 1881. Nr. 7.

XIV.

Aus der chirurgisch-orthopädischen Abteilung (Kellermann-Stiftung) des k. k. Wilhelminenspitales in Wien.

Die tuberkulöse Osteomyelitis der Diaphysen langer Röhrenknochen.

Von

Dr. **Friedrich v. Friedländer,**
k. k. Primararzt und Dozent.

(Mit 27 Abbildungen, davon Fig. 1. 2. 5. 6. 7. 10. 11. 20. 21. 25. 27 im Text und Fig. 3. 4. 8. 9. 12—19. 22. 23. 24. 26 auf Tafel VI. VII.)

Die Tatsache, daß die akute oder, besser gesagt, die durch Eitererreger erzeugte Osteomyelitis sich in erster Linie in dem Schaft der Röhrenknochen abspielt, während die Tuberkulose sich mit Vorliebe in den Epiphysen lokalisiert, hat das Krankheitsbild der Tuberkulose der Diaphysen um so leichter aus dem Bewußtsein der Praktiker verdrängt, als die äußeren Erscheinungen der Diaphysentuberkulose eine große Ähnlichkeit mit denen der subakut oder chronisch verlaufenden Osteomyelitis im engeren Sinne besitzen. Auch von Seite der Pathologen wurden die Eigentümlichkeiten der Diaphysentuberkulose wenig hervorgehoben, sei es, weil die mit ihr behafteten Individuen, meist Kinder, erst im Zustande der generalisierten Tuberkulose zur Obduktion gelangen, sei es, weil die landläufige Diagnose „Caries multiplex" weder den behandelnden Arzt, noch den Obduzenten zu einer genaueren Untersuchung des Skelettes des Verstorbenen aufforderte. Nur vereinzelte hervorragende Kenner der Knochentuberkulose überlieferten die Kenntnis der Diaphysentuberkulose, die sie teils bei Operationen, teils bei Obduktionen notierten. Alle aber waren darin einer Meinung, daß dieser Prozeß außerordentlich selten sei, und begnügten sich mit einer kurzen Konstatierung der Tatsache seines Vorkommens.

Als Trélat eine eigene Form der Osteomyelitis beschrieb, welche er als Ostéomyélite insidieuse bezeichnete, wies er schon darauf hin,

daß diese Erkrankung tuberkulösen Ursprunges sei, und sein Schüler Francon führte bald darauf den Beweis dieser Behauptung und zeigte, daß die von Trélat beschriebene Form der Osteomyelitis das erste Stadium der tuberkulösen Osteomyelitis ist.

In Deutschland lenkte zuerst Reichel die Aufmerksamkeit auf die Diaphysentuberkulose, die er in ihren verschiedenen Formen verhältnismäßig häufig gefunden hat, und er trennt scharf die primär in der Diaphyse entstandenen Formen von den fortgeleiteten und teilt die Erkrankung je nach ihrem Auftreten und ihrer Entwicklung in verschiedene Kategorien, von denen weiter unten noch gesprochen wird. Gleiche Beobachtungen wurden durch Kahn, Schiftan und Scheimpflug im selben Jahre veröffentlicht und einige Jahre später durch Küttner, so daß derzeit schon eine ziemlich reiche Kasuistik besteht, die noch durch die in den Lehrbüchern und Handbüchern der Chirurgie verstreuten Beobachtungen vermehrt wird.

Das Vorkommen dieser Erkrankung ist also nicht gar so selten, ja Scheimpflug fand in seinem großen Tuberkulosenmaterial 11 Proz. Diaphysenerkrankungen, wobei er allerdings keine scharfe Grenze zwischen den fortgeleiteten und den sogenannten primären Fällen zieht.

Die beschriebenen Fälle noch zu vermehren, hat aber doch einen gewissen Wert; denn einerseits ist trotz der großen Zahl der Beobachtungen das klinische Bild, besonders der beginnenden Erkrankung, keineswegs so abgerundet, daß es die Diagnose eines einschlägigen Falles immer ermöglichen würde, andererseits fallen die meisten der betreffenden Publikationen in die Zeit vor Einführung der Untersuchung mit Röntgenstrahlen, die für die Klinik der Knochenerkrankungen von so einschneidender Bedeutung ist.

Das an Tuberkulose jeder Art so reiche Material des Wilhelminenspitals in Wien hat die Beobachtungen der letzten Autoren über die relative Häufigkeit der Diaphysentuberkulose bestätigt, indem in einem Zeitraum von 18 Monaten 15 einschlägige Fälle zur Beobachtung kamen, welche in folgendem beschrieben werden. Ich will nur vorausschicken, daß ich Fälle von zweifellosem Übergreifen der Tuberkulose von seiten der Epiphyse auf die Diaphyse aus meinen Betrachtungen ausschalte und nur die sogenannten primären Tuberkulosen der Diaphysen berücksichtige, also jene Fälle, in welchen die Erkrankung des betreffenden Knochens von der Diaphyse ausging. Es empfiehlt sich, zuerst die Krankengeschichten nach dem Datum der Aufnahme der Kranken kurz wiederzugeben, weil an einzelnen Individuen oft mehrere Knochen in verschiedener Weise befallen waren, sodaß eine Gruppierung der Krankengeschichten vom Gesichts-

punkte der pathologischen Anatomie unmöglich ist. Die genauen Röntgenbefunde, die Ergebnisse der histologischen und bakteriologischen Untersuchung sind bei der Besprechung der einzelnen Typen des Verlaufes dieser Erkrankung einzusehen.

Es kamen in der Zeit vom 18. August 1902, dem Tage der Eröffnung des neuen Kinderspitales bis Ende Januar 1904 15 Kinder mit primärer Erkrankung der Diaphysen verschiedener, langer Röhrenknochen zur Aufnahme. Die Zahl der an diesen Individuen beobachteten, voneinander unabhängigen primären Herde in den Diaphysen beträgt 25.

1. Karoline K. 4 Jahre alt, 19. August 1902 bis 17. April 1903, erblich nicht belastet, zwei Geschwister an Keuchhusten gestorben, zwei leben, bis auf Pneumonie mit 18 Monaten gesund gewesen. Vor 9 Monaten trat schmerzlose Schwellung unterhalb des rechten Kniegelenkes und am rechten Fußrücken, vor 6 Monaten eine Schwellung auf der linken Seite des Rückens auf, die nach einiger Zeit spontan aufbrachen und seither reichlich eitern. Seit einigen Wochen besteht eine zirkuläre Schwellung des linken Vorderarmes oberhalb des Handgelenkes.

Die Untersuchung ergibt Anämie, geringe Zeichen von Rachitis, die inneren Organe scheinbar gesund. Am Rücken links von der Wirbelsäule ein handflächengroßes, tuberkulöses Geschwür. Das distale Ende des linken Radius kolbig verdickt, die Weichteile darüber normal, die Schwellung ist druckempfindlich, das Handgelenk ist frei. Die obere Hälfte der rechten Tibia verdickt, druckempfindlich, unterhalb der Tuberositas tibiae eine weite Fistel, durch die man auf rauhen Knochen gelangt. Kniegelenk frei. An der Innenseite des rechten Unterschenkels ein tuberkulöses Hautgeschwür. Der rechte Fuß geschwollen, in Supinationsstellung; unterhalb des äußeren Knöchels ist die Haut livid verfärbt und geschwürig zerfallen. Im weiteren Verlaufe exulzerierte die Schwellung des linken Radius und stellte sich eine Verdickung des rechten Humerus ein. Das Ellbogengelenk partizipierte rasch an der Schwellung, fixierte sich in Streckstellung und exulzerirte. Bald traten auch in den Lungen Zerfallserscheinungen auf und in der letzten Zeit des Lebens eigentümliche, ununterbrochen auch im Schlafe anhaltende Drehbewegungen des Kopfes und Beugebewegungen der rechtsseitigen Extremitäten.

Obduktion: Circumscripte tuberkulöse Meningitis des Kleinhirns und des rechten Schläfelappens, hochgradige Schwellung und totale Verkäsung der mediastinalen, periportalen und mesenterialen Lymphdrüsen, chronisch infiltrierende Tuberkulose beider Lungen mit Kavernenbildung, schwielige Verwachsung der Pleurablätter, multiple Karies der Knochen.

2. Marie K., 4 Jahre. 16. September 1902 bis 4. März 1903. Erblich nicht belastet. Mit drei Jahren Masern. Im Anschluß daran Karies des rechten Jochbeines und kalter Abszeß an der rechten Wange, die unter Hinterlassung tief eingezogener Narben heilten. Vor 7 Wochen bemerkten die Eltern eine Verkrümmung der Wirbelsäule, das Kind geht seither schlecht. Bei der Untersuchung findet sich winkelige Kyphose in der Höhe des

ersten und neunten Brustwirbels. Der rechte Oberarm ist in seiner unteren Hälfte verdickt, teils durch Anschwellung der Cubitaldrüse, teils durch Volumzunahme des Knochens. Die linke Tibia ist im Bereich der ganzen Diaphyse verdickt, etwas verlängert. Druckschmerz besteht nicht. Mit Mieder konnte das Kind wieder besser gehen. Anfangs November stellten sich Atembeschwerden und Fieber ein, bedingt durch beiderseitige Bronchitis und Verdichtung der linken Lungenspitze. Die Schwellung des Humerus und der Tibia waren wesentlich zurückgegangen, sodaß im Dezember fast keine Verdickung bestand, dagegen war die linke Tibia um einen Zentimeter verlängert. An der Wirbelsäule hat sich der Befund nicht geändert, nur bestand ein flacher Retropharyngealabszeß. Ein rechtsseitiges Empyem beendete das Leben des Kindes.

Obduktion: Chronische Tuberkulose der peribronchialen Drüsen mit Verkäsung. Empyem der rechten Thoraxhälfte, ausgehend von der oberen Kyphose. Nekrosierende Ulceration der Tonsillen, des weichen Gaumens und des Kehlkopfeinganges, Karies der Brustwirbelsäule, Osteomyelitis caseosa in der Diaphyse des rechten Oberarmes und der linken Tibia.

3. Rudolf W., 7 Jahre. 21. Oktober 1902 bis 4. Januar 1903. Mutter an Tuberkulose gestorben. Vor 2 1/2 Jahren Diphtheritis. Vor 2 Jahren Spina ventosa des linken Ringfingers, der enucleirt wurde, bald darauf derselbe Prozeß am Metacarpus desselben Fingers, seit 9 Monaten Schwellung des rechten Vorderarmes nahe dem Ellbogengelenk mit Abszeßbildung.

Der rechte Radius ist drei Querfinger oberhalb des Stilus radii verdickt, die Auftreibung ist etwas uneben, schmerzlos. Weichteile darüber normal. Unterhalb des rechten Olecranon sitzt ein flaches, hellergroßes tuberkulöses Geschwür dem verdickten Knochen fest auf. Das Ellbogengelenk ist frei, Drüsenabszeß in der Achsel. Das Kind kam dann nach St. Pelagio, von wo Herr Dr. Kien Ende Oktober 1903 die Freundlichkeit hatte, zu berichten, daß im Sommer d. J. das Ellbogengelenk wegen Vereiterung eröffnet werden mußte, wobei eine ausgebreitete Knochenkaverne im zentralen Diaphysenkolben der Ulna, eine ebensolche in der Epiphyse des Humerus mit mehreren Sequestern aufgedeckt wurde. Am Radius war der Zustand unverändert, das Allgemeinbefinden des Kindes hatte sich wesentlich gebessert.

4. Isak Sch., 8 1/2 Jahre. 20. Februar 1903 bis 24. September 1903. Über erbliche Verhältnisse nichts zu eruieren. Vor 3 Jahren Erblindung infolge einer Verletzung des Auges und sympathischer Ophthalmie. Seit Herbst 1902 besteht Epididymitis caseosa und Fungus des linken Kniegelenkes. In der letzten Zeit traten zahllose, kalte Abszesse am ganzen Körper auf, speziell auch im Bereiche des linken Vorderarmes, dessen Ulna in der Mitte leicht spindelförmig verdickt ist. Die Abszesse hängen mit dem Knochen nicht zusammen. Ferner trat Fungus des rechten Kniegelenkes auf.

Obduktion: Chronische Tuberkulose der Bronchial- und Mesenterialdrüsen mit käsiger Erweichung, zerstreute fibröse Tuberkel des rechten Oberlappens. Vereinzelte Tuberkel beider Nieren. Parenchymatöse Degeneration der Leber, des Herzens und der Nieren, multiple Knochen-Karies. Im oberen Drittel der linken Ulna ein zentral gelegener, über erbsengrosser, käsiger Herd.

5. Wilhelmine M., 4 Jahre, 26. Februar bis 12. April 1903. Wiederaufgenommen 28. November 1903. Gestorben 4. Dezember 1903. Das Kind hat mit 4½ Monaten Keuchhusten überstanden, war sonst bis zum Sommer 1902 gesund. Vater tuberkulös. Die Erkrankung begann mit Ausbildung eines Fungus des rechten Sprunggelenkes, der vor 2 Monaten zur Fistelbildung führte. Auskratzung des Sprunggelenkes, welches nur synovial erkrankt war. Heilung anfangs gut, mit kleinen Fisteln, dann Auftreten von Masern. Wenige Tage vorher wurde eine Anschwellung der distalen Hälfte der rechten Ulna bemerkt, die gar keine Beschwerden machte, auch nicht druckempfindlich war und im weiteren Verlaufe langsam etwas kleiner wurde.

Am 28. November wurde die Patientin wieder aufgenommen, da die Sekretion aus den Fisteln des Sprunggelenkes einen jauchigen Charakter angenommen hatte. Auf Grund des weiter unten geschilderten Röntgenbefundes wurde beschlossen, die notwendig gewordene Excochleation des Sprunggelenkes mit dem Evidement des Ulnaherdes zu vereinen.

Bei der am 2. Dezember 1903 vorgenommenen Operation zeigten sich die neugebildeten Knochenmassen nur mehr papierdünn. Sie umschlossen einen distal gelösten, proximal noch festhaftenden käsigen Sequester, der der ganzen Dicke des Ulnaschaftes in einer Länge von 3½ cm entsprach. Die dem Sequester anliegenden Teile des Markraumes waren durch oberflächlich käsig infiltrierte dichte Spongiosamassen verschlossen. Der nach Ausräumung alles Kranken entstandene Defekt der Ulna wurde durch Jodoformplombe ausgefüllt, die Wunde in Etagen verschlossen. Ebenso wurde das excochleierte Sprunggelenk, in welchem einige vom Talus herstammende Sequester lagen, mit Plombe ausgefüllt.

Der Krankheitsverlauf war ein sehr ungünstiger. Das Erwachen aus der Narkose erfolgte scheinbar rechtzeitig, doch blieb das Kind außerordentlich still, mißmutig, verfiel oft in Schlaf und verweigerte jede Nahrung. Bei normaler Temperatur schnellte die Pulsfrequenz in die Höhe, es stellte sich leichter Ikterus ein. Im Harne Jod nicht nachweisbar.

Diese Erscheinungen hielten am nächsten Tage an; die Blässe und der Ikterus nahmen zu, das meist apathisch daliegende Kind schrie oft auf. Diffuse Bronchitis. Abends rasch zunehmender Kollaps. Exitus.

Obduktionsbefund: Hochgradige fettige Degeneration der Leber und Nieren, in geringerem Grade auch des Herzmuskels. Icterus. Umschriebene granulierende Tuberkulose des rechten Unterlappens mit käsigen bis haselnußgroßen Herden. Fibröse Adhäsionen der Lunge an dieser Stelle. Anthrakose der bronchialen Lymphdrüsen und einzelne teils käsige, teils verkalkte Tuberkel in derselben. Tuberkulöses Geschwür in des Colon ascendens nahe der Valvula Bauhini. Geringe Hyperplasie der Lymphfollikel des Dünndarmes, der Tonsillen, der Drüsen am Zungengrunde und am Halse. Thymus nicht vergrößert. Milzkultur negativ (Dr. Lackinger).

Dieser Befund legt es nahe, an eine schädliche Nachwirkung der Narkose oder an Vergiftung durch Jodoform zu denken, welch letzterer Verdacht nach dem Ausspruche des Herrn Prof. Albrecht besonders durch die Hochgradigkeit der Degeneration von Leber und Nieren gestützt wird, der einen gleichen Grad von Verfettung der drüsigen Organe nach Narkosen noch nie beobachtet hatte.

Der Umstand, daß Jod im Harne nicht nachweisbar war, spricht nicht gegen diese Auffassung; denn es wäre ganz gut denkbar, daß die hochgradige Degeneration der Nieren die Jodausscheidung verhinderte.

Der Beweis einer Jodvergiftung läßt sich jedoch nicht führen. Das Kind hatte nach der ersten Narkose im März 1903 ähnliche klinische Erscheinungen dargeboten, obwohl damals nur ein ganz feiner Jodoformgazestreifen in das excochleierte Gelenk eingeführt worden war, und hatte anderseits eine monatelang durchgeführte Kur mit Jodbädern sehr gut vertragen.

Immerhin fordert der Fall doch zu einiger Vorsicht bei der Anwendung der Jodoformplombe auf.

6. Leopoldine D., 2½ Jahre alt. 28. Februar bis 24. Juli 1903. War früher gesund, zwei Geschwister starben an Keuchhusten, ein Kind leidet an Caries, der Vater des Kindes starb während des Spitalaufenthaltes der Kleinen an Meningitis. Vier Wochen vor der Aufnahme des Kindes bemerkte die Mutter eine langsam wachsende Anschwellung des rechten Unterschenkels, die von leichtem Hinken begleitet war. Sonst befand sich das Kind ganz wohl.

Großes, gut genährtes, blühend aussehendes Kind. Der rechte Unterschenkel zeigt eine vom Malleolus internus aufsteigende Anschwellung der medialen Schienbeinfläche, welche derb und etwas druckempfindlich ist. Die Haut darüber ist normal, ebenso das Wadenbein. Der Fuß, dessen Gelenke frei sind, steht in leichter Valgusstellung, infolge Verlängerung der Tibia. Die Diagnose wurde besonders im Hinblick auf das weiter unten beschriebene Röntgenbild auf Osteomyelitis caseosa gestellt und die Operation angeraten. Die Einwilligung zu dieser erfolgte aber erst, als ein großer kalter Abszeß zwischen Tibia und Achillessehne aufgetreten und der Perforation nahe war. Bei der Operation wurde nach Excision der verdünnten Haut der kalte Abzeß ausgekratzt, im Grunde desselben lag eine von Knochenbälkchen durchsetzte, anscheinend lückenlose Schwiele bloß, nach deren Excision eine von käsigem Eiter erfüllte, bis in den Knochen reichende Abszeßhöhle sichtbar wurde. Diese Knochenhöhle war mit käsig infiltrierter Spongiosa ausgekleidet. Die krankhafte Veränderung des Knochens reichte medialwärts bis an die Epiphysenscheibe, die daselbst arrodiert, aber nicht durchbrochen war. Die Ausmeißelung des käsig infiltrierten Knochens setzte einen sehr großen Defekt, welcher mit Tamponade behandelt wurde. Nach einem Monat war die Höhle ausgranuliert, nach einem weiteren Monat vollständig geschlossen.

7. Albert B., 2 Jahre alt. 20. April bis 12. Juni 1903. Familienanamnese fehlt. Mit 1 Jahr Keuchhusten. Vor 6 Wochen Masern. Im Alter von 6 Monaten trat ein Abszeß über dem Kreuzbein auf, der heute noch besteht. Vor 5 Monaten begann die Erkrankung des rechten Schienbeines, welche in einem anderen Krankenhaus operativ behandelt wurde. Seit 9 Monaten besteht Spina ventosa mehrerer Finger und Mittelhandknochen, seit 2 Wochen Otorrhöe, chronische Rhinitis und Infiltration der rechten Lungenspitze. Das untere Ende der rechten Tibia kolbenförmig angeschwollen, der Knochen verdickt, über dem inneren Knöchel ein 4 × 2 cm großes Geschwür mit lividen Rändern und schmutzigem Belag. Der Fuß steht infolge Verlängerung des Schienbeines in Valgusstellung; auf seinem Rücken ist ein kleiner, kalter Abszeß.

8. Wilhelmine B., 7 Jahre alt. Ambulanz 17. Juni 1903. Familie väterlicherseits tuberkulös. Vater und Mutter gesund, zwei ältere gesunde Schwestern. Seit 1 Jahr hinkt das Kind mit dem linken Fuß; anfangs bestanden Schmerzen, seit Ostern wird unter Nachlassen derselben eine Schwellung am Fußrücken bemerkt. Der linke Vorderarm ist seit 4 Wochen geschwollen, ohne Schmerzen, bei freier Beweglichkeit. Gesund aussehendes Kind, kein Zeichen von Rachitis oder Lues. Am linken Fuß besteht Spina ventosa des vierten Metatarsus. Die linke Ulna ist im mittleren Drittel spindelförmig aufgetrieben, bei Betastung schmerzlos, die Weichteile sind intakt, ebenso die Bewegung der Hand und Finger.

9. Rosa S., 5½ Jahre alt. 7. Juli bis 19. September 1903. Eltern gesund. Von 13 Geschwistern starben 8 in frühester Kindheit, eines mit 3 Jahren an Meningitis. Die Patientin war bis vor einem Jahre gesund. Damals trat am linken Unterschenkel spontan ohne irgendwelche Beschwerden ein Abszeß auf, der längere Zeit offen blieb. Seither bilden sich an verschiedenen Stellen des Unterschenkels und Oberschenkels kleine neue Abszesse, die Fisteln hinterlassen. Das Kind war nie bettlägerig. Blühendes, gut genährtes Kind. Der linke Unterschenkel ist um 2½ cm verlängert. Es bestehen oberflächliche, tuberkulöse Geschwüre an der Innenseite des Oberschenkels oberhalb der Patella, unterhalb der Tuberositas tibiae und an der Innenseite des linken Unterschenkels; durch eine der letzteren gelangt man 4 cm tief gegen die hintere Fläche des Schienbeines, ohne dieses zu erreichen. Die linke Tibia ist verdickt, ihre Kante abgerundet und die mediale Fläche im unteren Drittel in Form eines Buckels aufgetrieben. Kniegelenk und Sprunggelenk frei. Diagnose: Osteomyelitis caseosa. Operation. Schnitt entlang der ganzen Tibia durch Haut und Periost. Nach Zurückschiebung des letzteren erscheint die Tibia im Bereiche des unteren Drittels von Knochenauflagerungen besetzt. Unterhalb der Tuberositas tibiae ist der Knochen ebenfalls leicht verdickt, und das sonst leicht abhebbare Periost haftet daselbst innig an. Die vordere Wand des unteren Tibiadrittels wird mit dem Meißel in einem Stück weggeschlagen und dadurch ein von käsigen Massen erfüllter, fast eigroßer Hohlraum eröffnet, welcher fast ganz von einem noch nicht völlig demarkierten, käsigen Sequester erfüllt ist. Exakte Ausmeißelung der Höhle, bis sicher gesunder Knochen bloßliegt. Da die Markhöhle gegen den Abszeß nicht scharf abgegrenzt ist, wird sie bis zur Tuberositas tibiae von vorn her eröffnet. Die große Knochenhöhle wird exakt getrocknet und mit Jodoformplombe nach v. Mosetig ausgefüllt. Schichtennaht der Weichteilwunde, Excochleation der Hautgeschwüre und Fistel, welche nicht bis zum Knochen reicht. Reaktionslose Heilung bis auf eine minimale Fistel, aus welcher sich zeitweise eine ölige Flüssigkeit und kleine Partikel der Jodoformplombe entleeren.

10. Aloisia D., 4 Jahre alt. 25. August bis 11. November 1903. War 6 Wochen an der Brust, dann künstliche Ernährung, mit 1 Jahr laufen gelernt, vor drei Jahren Masern, nach denselben Otitis, Mastoiditis, die operativ geheilt wurde. Vor 2 Jahren spontan auftretende Schwellung am rechten Fuß; Incision. Bald darauf am linken Fuß spontaner Aufbruch eines Abszesses, die beide Fisteln hinterließen. Drei Monate später Abszesse an der linken Wade. Vor 3 Monaten spontaner Aufbruch

einer Schwellung am rechten Vorderarm, dann Abszeßbildung an beiden Händen.

Kleines kräftig gebautes Kind. Lungen frei. An der Innenseite des rechten Ellbogengelenkes ein nußgroßer, dem Druchbruche naher Abszeß. Der Humerus im unteren Drittel leicht verdickt. Der rechte Vorderarm spindelförmig geschwollen, 2 Finger breit oberhalb des Stilus ulnae eine am Knochen festsitzende Fistel mit eingezogenen Rändern. Die Schwellung des Oberarmes ist bedingt durch Auftreibung der Ulna in ihrer ganzen Länge, das Ellbogengelenk ist frei. Operation: Längsincision über der rechten Ulna mit Umschneidung der Fistel. Diese führt durch einen dünnen, von weichem neugebildeten Knochen begrenzten Kanal in die Ulna hinein. Die ganze dorsale Wand der die Ulna einhüllenden Knochenlade wird entfernt und dadurch ein in käsige Massen eingebetteter, festsitzender, aber vollständig demarkierter Sequester bloßgelegt, der einem 6 cm langen Stück des Schaftes der Ulna entspricht. Extraktion des Sequesters, Excochleation der restierenden, ziemlich festen Knochenschale. Die Markhöhle ist am proximalen und distalen Ende der Knochenhöhle durch lockere Spongiosa verlegt. Am Oberarm Incision des Abszesses. Von ihm aus gelangt man durch eine ovale, bohnengroße Lücke, ungefähr 3 cm oberhalb des Epicondylus internus in den Schaft des Humerus, dessen Markhöhle von käsigen Massen erfüllt ist, welche sich in die Maschen der nicht sequestrierten Spongiosa fortsetzen. Die Infiltration erreicht distal nicht die Epiphysenfuge, proximal ist sie gegen die Markhöhle zu nicht scharf begrenzt. Beide Knochenhöhlen werden mit Jodoformplombe nach v. Mosetig ausgefüllt, die Weichteile darüber genäht. Reaktionsloser Verlauf. Das Kind mußte wegen Keuchhusten auf die Infektions-Abteilung überlegt werden und wurde von dort in häusliche Pflege übernommen. Bei der Nachuntersuchung am 29. Januar 1904 fanden sich im Bereiche der Operationsnarben mehrere Fisteln mit serös fettiger Sekretion (Plombe). Ellbogengelenk frei; sonst status idem, das Kind leidet noch an den Folgen von Keuchhusten.

11. Otto P., 3 Jahre. 5. Oktober bis 20. Oktober 1903. Erblich nicht belastet, Brustkind; lief mit 11 Monaten. Dentition normal. Hat keine Infektionskrankheiten überstanden. Vor 1 Jahr Schwellung der rechten Knie- und linken Sprunggelenksgegend. In letzterer bildete sich nach 6 Monaten eine Fistel, seither ist das Kind bettlägerig. Entsprechend großes, blasses, abgemagertes Kind; am Hals, in den Achselhöhlen und beiden Leisten Drüsenschwellungen. Über der linken Lungenspitze Bronchialatmen und konsonnierende Rasselgeräusche. Anguläre Kyphose dem 6. Brustwirbel entsprechend. Fungus des linken Sprunggelenkes mit Fistel. Die distale Hälfte des rechten Oberschenkels zeigt an der Innen- und Außenseite je eine von unveränderter Haut bedeckte, flache, rundliche Schwellung, beide fluktuieren und kommunizieren an der Beugeseite des Oberschenkels. An der Vorderseite des Schenkels ein haselnußgroßer, im Durchbruch begriffener Abszeß, der mit den anderen nicht zusammenhängt. Durch die schlaffen Abszesse läßt sich eine Verdickung des Femur nachweisen, die nach abwärts bis zu den Epikondylen reicht. Kniegelenk ohne Erguß. Kapsel nicht geschwollen. Aktive und passive Bewegung frei. Operation: Breite Spaltung der Abszesse zu beiden Seiten des Knie-

gelenks. In der Fossa poplitea liegt der Knochen an einer bohnengroßen Stelle bloß. Man gelangt zu ihm durch eine weite, von periostalem Osteophyt umgebene Kloake, die mit käsigen Massen erfüllt ist. Dieselbe führt dann an die laterale Fläche des Knochens, der daselbst eine für den Finger bequem durchgängige, mit zugeschärften Rändern versehene Lücke besitzt. Durch diese gelangt man in die, käsige Massen und kleinste Sequester führende Markhöhle. Nach Entfernung der lateralen Wand derselben zeigt sich, daß die käsige Infiltration ohne scharfe Grenzen nach oben bis ins Mark, nach abwärts bis in die Epiphyse reicht, deren Knochenkern in zwei Stücken als beweglicher, käsig infiltrierter Sequester extrahiert wird. Die Ränder der Epiphysenscheibe sind deutlich sichtbar. Die Corticalis des Knochens ist überall, auch an der entblößten Stelle blutreich, das Periost nicht verdickt. Das Kniegelenk wird nicht eröffnet, ist aber im Bereiche der Incisura intercondyloidea vom Epiphysenherd nur durch Schwiele getrennt. Excochleation, Tamponade mit Jodoformgaze.

12. Josepha C., 2 3/4 Jahre. 8. Oktober 1903 bis 16. Oktober 1903. Künstlich ernährt. Dentition im 8. Monat, läuft seit dem 13. Monat. Nicht geimpft, keine Infektionskrankheiten. Vor 1 Jahr Lungenkatarrh. Vor 10 Monaten traten rasch nacheinander spontan aufbrechende Aufschwellungen an beiden Ellbogen, an der rechten unteren Extremität, an der Hüfte, am Gesäß und am Rücken auf.

Schwächliches, blasses Kind. Ausgebreitetes Eczem, leichte Drüsenschwellung, diffuse Bronchitis mit Infiltration der Lungen. Beide Ellbogengelenke spindelförmig geschwollen. Schwellung teigig weich, von mehrfachen, typisch tuberkulösen Fisteln durchbrochen. Aktive Beweglichkeit aufgehoben, passiv beiderseits seitliche Verschieblichkeit. Die Fisteln sitzen links in der Gegend der Epicondylen und auf dem Olecranon, rechts vor dem medialen Epicondylus und über dem Olecranon. Am 16. Oktober erfolgte unter meningitischen Erscheinungen der Exitus. Obduktionsbefund: Basale, tuberkulöse Meningitis, nußgroßer Kleinhirntuberkel. Vorgeschrittene Lungen- und Drüsentuberkulose, Fungus beider Ellbogengelenke, tuberkulöse Caries der Ulna beiderseits.

13. Josef S., 2 1/2 Jahre. 22. November 1903 bis 23. November 1903. Brustkind. Gehen mit 14 Monaten, mit 2 Jahren Masern. Anfang August 1902 Spina ventosa an der rechten Hand, Dezember 1902 Geschwulstbildung an der Ulnarseite des linken Vorderarmes. Nach 6 Monaten Fistelbildung. April 1903 kalter Abszeß am Stirnbein, Cubitaldrüse rechts, Rippencaries links. Der linke Vorderarm ist bedeutend, besonders entsprechend dem proximalen Ende der Ulna, spindelförmig aufgetrieben, darüber auf der Streckseite eine kleine, mit schlaffen Granulationen ausgekleidete Fistel, die am Knochen festsitzt und spärlich Eiter secerniert. Der linke Vorderarm ist um 1 1/2 cm verlängert, die benachbarten Gelenke frei.

14. Karl T., 5 Jahre. Aufgenommen 13. Januar 1904, noch in Behandlung. Brustkind, normale Dentition. Gehen mit 16 Monaten, mit 2 1/2 Jahren Masern, Pneumonie, danach Keuchhusten. Februar 1903 eine große Geschwulst in der linken Ellenbeuge; anfangs hart, im April spontan aufgebrochen, seither Fistel. Ende April 1903 eine durch 2 Monate wachsende Geschwulst in der Gegend der 12. linken Rippe, bricht im Juni

auf, seither Fistel, aus der an der Poliklinik drei Knochensplitter entfernt wurden. Dezember 1903 rechts unter dem Schulterblatt ähnliche Geschwulst; Fistel. Zur selben Zeit Schwellung des linken Unterschenkels unterhalb des Knies, Fistel, welche dicken Eiter entleert. Seit Januar 1904 Schwellung oberhalb des linken, inneren Knöchels; seit 1 Jahr oft Husten, mütterlicherseits belastet.

Fig. 1.

Mageres Kind mit deutlichen Spuren von Rachitis, Säbelscheidenform der rechten Tibia. Große, tuberkulöse Geschwüre am Rücken, rechts und links entsprechend den unteren Rippen. Durch Fisteln gelangt man in subpleurale Eiterhöhlen. Am linken Oberarm ein tuberkulöses Geschwür, das vom Epicondylus externus 4 cm weit an der Außenseite des Oberarmes hinaufreicht. Durch eine Fistel gelangt man in eine Höhle in der Diaphyse des Humerus. Linkes Schienbein um $2\frac{1}{2}$ cm verlängert, im oberen und unteren Drittel beträchtlich verdickt und ebenfalls verkrümmt. Über dem oberen Drittel ein kronengroßes, tuberkulöses Geschwür mit weithin unterminierten Rändern, dessen Grund dem Knochen fest aufsitzt. Die Haut über dem unteren Drittel der Tibia nach innen zu an einer kleinen Stelle livid verfärbt, darunter Fluktuation. Kein Druckschmerz des verdickten Knochens (Fig. 1). Operation. Unteres Tibiaende: Ein Längsschnitt über die Anschwellung eröffnet einen kleinen kalten Abszeß. Den Boden desselben bildet der periostbedeckte Knochen, der von einer federkieldicken, mit tuberkulösen Granulationen erfüllten Kloake durchbrochen ist. Die ganze Vorderwand der Höhle inklusive Kloake wird mit dem Meißel abgehoben und so der Einblick in eine über nußgroße, von zwei käsigen Sequestern fast vollkommen okkupierte Höhle eröffnet. Nach Entfernung der Sequester zeigt sich die

Höhlenwand in geringer Tiefe käsig infiltriert, aber sonst durch sklerosierten Knochen allenthalb gut abgeschlossen. Ausmeißelung, Jodoformplombe.

Oberes Tibiaende. Längsschnitt durch das Geschwür, in dessen Bereich eine weite Kloake in die von käsigen Massen und kleinen Knochensplittern erfüllte, über haselnußgroße Caverne führt. Die Wand derselben ist ziemlich ausgedehnt infiltriert, die begrenzenden Spongiosamassen sind nicht so dicht wie unten. Jodoformplombe.

Humerus: Excochleation des Geschwüres. Längsschnitt durch die Weichteilfistel vom Epicondylus radialis nach aufwärts, Abheben des Periosts. Der Knochen ist an der Radialseite papierdünn und von zwei Kloaken durchbrochen. Nach Entfernung der radialen Höhlenwand Extraktion eines haselnußgroßen, käsigen, den Kloaken entsprechend schwarz verfärbten spongiösen Sequesters. Die Höhlenwand ist nicht sehr weit infiltriert, gegen die Epiphyse ziemlich sklerosiert, die Markhöhle ist durch dichte Spongiosamassen abgeschlossen. Jodoformplombe.

15. Gustav L., 5 1/2 Jahr; anfgenommen 1. Februar 1904, noch in Behandlung.

Erblich nicht belastet, hat keine Infektionskrankheiten durchgemacht. Im August 1900 entwickelte sich eine Spina ventosa des linken Ringfingers, im August 1901 traten die ersten Erscheinungen einer Spondylitis cervicalis auf, welche im Dezember 1902 zu Fistelbildung am Halse und Nacken führte. Seit zwei Monaten besteht am rechten und linken Vorderarm oberhalb der Handgelenke eine Anschwellung, die rasch exulcerierte.

Stark abgemagertes Kind mit angulärer Kyphose der Halswirbelsäule, ausgedehnten Infiltraten der Weichteile des Halses und Nackens mit reichlich secernierenden Fisteln.

Beide Hände stehen in Ulnarabduktion, die Handgelenke sind nicht geschwollen und frei beweglich. Der linke Ringfinger ist durch Spina ventosa hochgradig deformiert.

Am Rücken und der Beugeseite der Vorderarme fällt eine knapp oberhalb der Handgelenke beginnende, links bis in die Mitte des Vorderarmes, rechts nur bis zum mittleren Drittel desselben reichende Schwellung auf, die durch Verdickung des Radius in gleicher Ausdehnung bedingt ist.

Auf der Höhe der Schwellungen sitzen guldenstückgroße tuberkulöse Hautgeschwüre, in deren Bereich zahlreiche Fisteln gegen den Knochen führen.

Von diesen 15 Patienten sind 7 männlich, 8 weiblich, im Alter von 2 bis 8 1/2 Jahren. Erbliche Belastung ist in 5 Fällen nachweisbar. Multiples Auftreten von Knochen- und Gelenktuberkulose bildet die Regel, denn nur in 2 Fällen besteht nur an der Tibia-Diaphyse ein tuberkulöser Prozeß. Was die Frequenz der erkrankt befundenen Knochen anbelangt, so entsprechen die Zahlen ziemlich genau den in der Literatur enthaltenen Angaben. Insbesondere ist die Prädisposition der Ulna und Tibia evident, welcher Umstand wohl in der exponierten Lage dieser Knochen seine Erklärung findet. Unter den oben beschriebenen Fällen ist die Ulna mit 8, die Tibia mit

8 Herden vertreten, der Humerus war 4mal, der Radius 4mal, der Femur 1mal befallen. Die tuberkulöse Erkrankung trat bei 4 Fällen im direkten Anschluß an eine Infektionskrankheit auf, doch zählt nur einer dieser Fälle zu den erblich belasteten. Das Material ist zu klein, um die relative Frequenz der primären Diaphysenherde zu bestimmen. Es ist aber jedenfalls erwähnenswert, daß bei einer Gesamtzahl von 151 Kranken mit Knochen- und Gelenktuberkulose schon 15 Individuen mit primärer Diaphysentuberkulose gefunden wurden. Da das Wilhelminenspital als einziges öffentliches Kinderspital Wiens keine Auswahl unter den zur Aufnahme präsentierten Kindern treffen kann, sondern jedes spitalsbedürftige Kind aufnehmen muß, dürfte die Verhältniszahl nur wenig zu hoch gegriffen sein, da die meisten Kinder mit schwerer Tuberkulose nicht ambulatorisch behandelt, sondern in die Krankenanstalt aufgenommen werden.

Bei der Gruppierung dieser Fälle vom pathologisch-anatomischen Gesichtspunkte aus lag es nahe, das von Reichel entworfene Schema zu benutzen, da dieses sehr reichhaltig ist. Er unterscheidet bei den tuberkulösen Erkrankungen der Diaphysen drei Gruppen: 1. Fortgeleitet von primären Gelenks- oder Epiphysenherden. 2. Primär in spongiösen Abschnitten der Diaphyse mit oder ohne gleichzeitige, von einander unabhängiger Epiphysenaffektion. Bei dieser Gruppe tritt die Erkrankung auf: a) als Granulationsherd, b) als Sequester, c) als progressive infiltrierende Verkäsung. 3. Die eigentlich primäre tuberkulöse Osteomyelitis, welche wieder a) in circumscripten Herden, b) diffus den ganzen Markkanal durchsetzend und gewöhnlich zu partieller Sequestrieruug führend, auftritt.

So reichhaltig dieses Schema ist, machte mir die Unterbringung meiner Fälle in dasselbe gewisse Schwierigkeiten, da die Gruppen 2. und 3., welche bei meinen Fällen ausschließlich in Betracht kommen, sich vielfach decken und es für die Qualifikation eines Diaphysenherdes wohl gleichgültig ist, ob gleichzeitig ein von ihm unabhängiger Prozeß in der Epiphyse besteht oder nicht. Ich glaube deshalb die Übersichtlichkeit der beobachteten Fälle zu fördern, wenn ich nur drei Gruppen bilde und zwar 1. die progressive Infiltration im Sinne Königs, 2. die begrenzte Infiltration der Diaphyse mit Sequesterbildung und 3. die zentrale käsige Infiltration ohne makroskopische Sequesterbildung (Granulationsherd).

Diese Gruppierung hat meines Erachtens darin ihre Berechtigung, daß sie nur die Formen trennt, welche diagnostisch am Krankenbette auseinandergehalten werden können.

Die erste Gruppe, die progressive, käsige Infiltration ist nach König dadurch charakterisiert, daß ihr eine eigentliche Grenze und Grenzschichte gegen das Gesunde fehlt und die Veränderung des Knochens nach der Art des tuberkulösen Sequesters, aber ohne Demarkation rasch fortschreitet. Diese schwerste Form der tuberkulösen Infiltration ist, wie dies König als Regel angibt, auch in unseren Fällen mit offener Eiterung kompliziert. Sie ist relativ selten, jedoch in meinen Fällen durch vier Knochen, den Radius und den Humerus vom Fall 1, den Radius vom Fall 15 und die Tibia vom Fall 7 repräsentiert.

Fig. 2.

Pathologisch-anatomische Befunde. Die keulenförmige Schwellung des Radius bei Fall 1 ist bedingt durch Auflagerung neugebildeten Knochens, welcher die Verbindung der Diaphyse mit der losgelösten Epiphyse vermittelt. Der Diaphysenkolben zieht frei durch eine Höhle, welche durch Zerfallen der zentralen Schichten des Osteophyts entstanden ist. Diese Verhältnisse kommen bei der Untersuchung des der Leiche entnommenen frontal durchsägten Radius noch deutlicher zur Geltung, weshalb ich nur dieses Präparat abbilde (Fig. 2). Das proximale Viertel des Knochens ist unverändert, und seine Corticalis ist dünn. Die unteren drei Viertel des Knochens sind bekleidet von einer Auflagerung neugebildeten Knochens, der der Corticalis bis zum untersten Viertel der Diaphyse innig anliegt, dort dieselbe verläßt und brückenförmig zum Rande der scheinbar verbreiterten Epiphyse hinzieht. Die Dicke dieser neugebildeten Knochenschichte ist am beträchtlichsten im Bereich des dritten Viertels der Diaphyse. Daselbst stellt sie eine kompakte graugelbliche Masse dar, die mit dem Messer eben noch schneidbar ist und der verdünnten Corticalis innig anhaftet. In dem Maße, als die Osteophytenschichte sich von der Diaphyse entfernt, verdünnt sie sich und bildet eine große Höhle, die nach unten von der Epiphyse begrenzt ist. Durch diese von einer dünnen pyogenen Membran ausgekleidete Höhle zieht der Diaphysenkolben des Radius, von welchem sich die Epiphyse abgelöst hat. Das Markgewebe ist bis zum dritten Viertel des Radius normal. Im Bereiche dieses ist es substituiert durch eine käsige Masse, die gegen das Mark nicht scharf begrenzt ist. Im Bereich des untersten Viertels verschwindet auch die käsige Masse aus dem Spongiosalager, so daß der Knochen wie maceriert durch die Höhle zieht. Eine Demarkation

des nekrotischen Schaftstückes vom lebenden ist nirgends angedeutet. Das Periost ist an der Außenseite des Knochens schwielig verdickt.

Fig. 5.

Einen ganz analogen Befund zeigt das Röntgenbild der kranken Tibia des Falles 7 (Fig. 3). Die kranke Diaphyse der rechten Tibia ist um 4 mm verlängert; etwas oberhalb der Mitte beginnt sich der Schaft durch Auflagerung neugebildeten Knochens zu verdicken, welche rasch an Mächtigkeit zunimmt und sich erst knapp an der Epiphysengrenze wieder verjüngt. Die Querdurchmesser der beiden Tibien in gleicher Höhe entsprechend dem Optimum der Auftreibung betragen 33 : 14 mm, in der Höhe der Epiphysenfuge 28 : 25 mm. Der Schaft der Tibia zieht durch die kolbige Auflagerung ziemlich unverändert durch, nur seine Corticalis ist im Bereich desselben verdünnt und das Spongiosalager des Diaphysenkolbens zeigt größere Lücken, die vielleicht von der ersten Operation herrühren. Die untere Grenze gegen die Epiphyse ist verwaschen. Die Kontinuität der neugebildeten Knochenschale ist entsprechend dem Geschwür über dem inneren Knöchel unterbrochen und zeigt in ihrem Innern schwere Destruktion. Gerade entsprechend dem Optimum der Verdickung ist der Schaft der Diaphyse von einem großen Hohlraum umgeben, der sich auf Kosten der neugebildeten Knochenschale entwickelt hat, was aus der Unterbrechung der Lamellenzüge des Osteophyten ersichtlich ist. Die Fibula ist durch die Verdickung der Tibia in ihrer unteren Hälfte nach außen verdrängt und verbogen.

Ein ganz eigentümliches Bild sehen wir am linken Radius des Falles 15 (Fig. 4). Etwas mehr als die distale Hälfte des Radius ist mächtig verdickt; der Radius ist im Verhältnis zur Ulna verlängert. Der Verdickung entsprechend sieht man eine ziemlich dichte Osteophytmasse, welche eine Höhle umschließt, durch welche der sehr atrophische Schaft des Radius durchzieht. Nahe dem Diaphysenkolben beginnt sich auch der Schaft des Radius zu verbreitern, und es tritt in ihm eine zweite Höhlenbildung auf, welche radialwärts von verdichteter Spongiosa und gegen die Markhöhle durch ein schräg verlaufendes Dissepiment abgeschlossen ist. Ulnarwärts kommuniziert die Höhle im Diaphysenkolben mit jenem Hohlraum, welcher vom Osteophytmantel begrenzt ist.

Am Humerus vom Fall 1 (Fig. 5) erscheint die Corticalis der ganzen Diaphyse durch exzentrische Atrophie ungemein verdünnt. In beiden Diaphysenkolben ist noch lockere, rarefizierte Spongiosa enthalten. Die unteren zwei Drittel des Schaftes stecken in einem wechselnd dicken, sehr porösen Osteophytmantel, dessen Oberfläche glatt ist und nur in der Nähe

des vereiterten Ellbogengelenkes spärliche blättrig-warzige Auflagerung besitzt. Der Zusammenhang des neugebildeten Knochens mit der Corticalis ist ein sehr loser. Der Knochen ist im ganzen federleicht. Eine Höhlenbildung, wie sie auf der vor der Fungusbildung im Gelenke aufgenommenen Röntgenplatte angedeutet schien, ist am macerierten Knochen nicht zu konstatieren, dagegen ist auffällig, daß die spärlichen Spongiosabalken des unteren Diaphysenkolbens mit Rücksicht auf die allgemeine Atrophie des Knochens recht dick sind, so daß es den Anschein gewinnt, als ob hier sekundäre Atrophie eines zuerst sklerosierten Knochens vorliegen würde. Der Epiphysenknorpel war bei der Obduktion erhalten.

Die histologische Untersuchung des Radius vom Fall 1 brachte insofern einen nicht ganz erwarteten Befund, als die dünne pyogene Membran, welche die Höhle auskleidet, nichts für Tuberkulose Charakteristisches bietet. Sie besteht aus einem, gegen die Höhle zu zellreichen Granulations- und Bindegewebe, welches mikroskopisch kleine, nekrotische Knochensplitter beherbergt und gegen die neugebildeten Knochenmassen hin ein dichteres Gefüge annimmt. Schnitte aus dem nicht entkalkten Osteophyt zeigen, daß die neugebildeten Knochenbälkchen oft nur spärlich verkalkt sind, sie stehen der Mehrzahl nach senkrecht auf die Achse der Diaphyse. Die Markräume führen zellarmes, von dünnwandigen Gefäßen durchsetztes Mark; der Osteoblastenbelag der Lamellen ist ein sehr spärlicher. Die gegen die Membran hinsehenden Knochenbälkchen sind stellenweise schlechter färbbar, als die äußeren Schichten. Die dem Osteophyt anliegenden, corticalen Lamellen sind nicht mehr färbbar. Die Haversischen Kanäle und kleinen Markräume sind von Detritus erfüllt. Im Diaphysenkolben des Radius fehlt auch dieser, die Knochenbälkchen sind fast unverändert und nur wenig lacunär arrodiert. An Querschnitten der Epiphyse ist zu sehen, daß der Epiphysenkern an seiner proximalen Fläche von Knorpel entblößt und von Granulationsgewebe angefressen ist, welches zur Verkäsung neigt. Der distale Abschnitt des Knochenkerns ist intakt. Der Knorpel ist an der Peripherie der Epiphyse bündelig zerfallen und gegen die Sequesterhöhle hin mit derselben pyogenen Membran bekleidet, wie die ganze Höhle. Histologisch sind Tuberkelbazillen in der Wand der Sequesterlade nicht nachweisbar, dagegen in den, gegen die Abszeßhöhle sehenden Schichten des Granulationsgewebes zahlreiche Kokken und vereinzelte plumpe Stäbchen. Nur in dem Pfropf käsigen Gewebes, an dessen Peripherie beim Übergang in das Mark typische Tuberkel auftreten, sind Tuberkelbazillen in verhältnismäßig großer Zahl zu finden.

Wenn wir die Ergebnisse dieser Befunde zusammenfassen, so ergibt sich daraus folgendes:

Die erste Gruppe der diffusen progressiven käsigen Infiltration ist charakterisiert durch eine mit der Atrophie der Corticalis im krassen Widerspruch stehende Intensität der periostalen Knochenwucherung. Es zeigt sich ferner bei ihr eine große Hinfälligkeit dieses neugebildeten Knochens, der von innen her anfangs wohl durch die tuberkulösen Granulationen, dann aber bei eingetretener Eiterung durch diese rasch aufgezehrt wird. Wenn auch diese wieder das ab-

gehobene Periost zu rascherer Knochenbildung anregt, so überwiegt doch schließlich der Zerfall über die Produktion. In dem Maße, als das Knochenmark vom käsigen Gewebe durchsetzt wird und der Knochen nekrosiert, schreitet die Knochenbildung in den peripheren Bezirken der Erkrankung fort. Die Verkäsung des tuberkulösen Gewebes geht so rasch vor sich, daß der infiltrierte Knochen abstirbt, ohne in seiner Form wesentlich gelitten zu haben; dieses rasche Absterben macht es auch verständlich, daß mitten im atrophischen

Fig. 6.

Fig. 7.

Knochen Reste von innerer Sklerose nachweisbar bleiben, wenn die diffuse Erkrankung von einem ursprünglich circumscripten Herd in der Diaphyse ausging.

Die zweite Gruppe, die käsige Infiltration mit Sequesterbildung ist schon viel reichlicher vertreten. Es lassen sich in ihr zwei Stadien unterscheiden, deren eine Fistelbildung aufweist, welche der anderen fehlt. Nach diesem Typus fanden sich erkrankt: die Ulna 7mal, die Tibia 3mal, der Humerus und Radius je 1mal. Als Typus des von allen Autoren am häufigsten beobachteten Ulnasequesters führe ich zuerst den Befund bei Fall 12 an.

Die Röntgenuntersuchung ergibt: Die Ulna ist beiderseits in ihrer proximalen Hälfte keulenförmig aufgetrieben durch periostale Knochenauflagerungen, welche der etwas atrophischen Corticalis aufsitzen. An symmetrischer Stelle ist die Knochenauflagerung beiderseits von einer Kloake durchbrochen, die bis zur Corticalis reicht. Das distale Fünftel der Ulna zeigt rechts beginnende Demarkation im Bereiche des Schaftes. Erwähnt sei hier gleich, daß beiderseits am Humerus ein das untere Drittel einnehmender Osteophytenbelag zu finden ist, dessen äußere Schichten dichter sind, als die noch erkennbare, entschieden atrophische alte Corticalis.

Die Untersuchung der der Leiche entnommenen Knochen (Fig. 6) ergab folgendes: Das proximale Ende der Ulna ist beiderseits in einer Ausdehnung von $2^1/_2$ cm käsig infiltriert und nekrotisch. Der Sequester, welcher beiderseits bis ins Gelenk reicht, ist rechts schon teilweise mobil, während links noch keine Demarkation bemerkbar ist. Er steckt beiderseits in einer ihn circulär umgebenden Knochenlade, die rechts fast doppelt so dick ist als links, und die Verbindung des etwas atrophischen Schaftes mit dem knorpeligen Olekranon herstellt. Die Markhöhle beherbergt distal vom nekrotischen Knochen etwas verdichtete Spongiosa, ist aber keineswegs vollständig abgeschlossen. Die Gelenkkörper aller drei Knochen sind von fungösen Massen stark destruiert.

Beide Humeri zeigen im distalen Drittel Osteophytauflagerung, deren Oberfläche bis auf eine kreuzergroße, blätterig-warzige Stelle fast glatt und ziemlich dicht und von der alten Corticalis durch ein lockeres Knochengewebe geschieden ist. Die Corticalis ist im Bereiche der Osteophytauflagerung ungemein verdünnt und besonders nahe der Epiphyse wie siebförmig durchbrochen (Fig. 7).

Das histologische Bild des Ulnaherdes entspricht dem eines von reichlichem neugebildeten Knochen umgebenen käsigen Sequesters, der die ganze Dicke der Ulna einnimmt. Gegen den Knorpel und gegen die Totenlade ist derselbe durch eine mäßig dicke Schichte verkäsenden tuberkulösen Gewebes abgegrenzt, während der Übergang des abgestorbenen Knochens in den lebenden ohne scharfe Grenze erfolgt.

Das Mark der Ulna ist ein lymphoides, und ist an der Grenze des abgestorbenen Knochens von einzelstehenden und konfluierenden Tuberkeln durchsetzt. Das Mark des Osteophyts ist zellarm, faserig und stellenweise von stark dilatierten Gefäßen durchsetzt.

Der abgestorbene Knochen ist nur wenig in seiner Struktur geändert, also offenbar sehr rasch zugrunde gegangen. In den käsigen Massen des Sequesters sind Tuberkelbazillen in spärlicher Menge nachweisbar.

Radius und Humerus sind, wie schon erwähnt, durch periostale Knochenauflagerungen verdickt. Ihre Spongiosa und Corticalis sind ohne nachweisbare Resorptionserscheinungen verdünnt und werden von der äußeren Schichte des Osteophyten an Dicke übertroffen. Sowohl die ursprüngliche Markhöhle, als der Raum zwischen Corticalis und Osteophytmantel beherbergen zellreiches, fast rein lymphoides Mark, ohne Entzündungsherde und ohne Tuberkel.

Der Röntgenbefund der in ähnlicher Weise veränderten Ulna im Fall 3 (Fig. 8) ist folgender: Das proximale Drittel der Ulna ist durch nicht sehr mächtige Knochenauflagerungen keulenförmig verdickt, welche der Corticalis

der Diaphyse dicht aufliegen. Diese ist im Osteophytmantel ziemlich deutlich zu verfolgen, obwohl sie besonders an der radialen Seite rarefiziert

Fig. 10.

Fig. 11.

und wie in Lamellen zerfallen ist. Das proximalste Stück der verdickten Diaphyse beherbergt eine Höhle, deren Mantel dorsalwärts aus neugebildetem Knochen besteht, der gegen die Insertion der Tricepssehne einige, der

Weichteilfistel entsprechende Defekte erkennen läßt. Gelenkwärts ist die Höhle durch eine dünne Knochenplatte abgeschlossen. In derselben liegt, noch durch einzelne Knochenbälkchen mit der Diaphyse verbunden, ein Körper, der nach seiner Struktur einem der Ulna entstammenden Sequester entspricht.

Ein anderes Bild findet sich bei der erkrankten Ulna des Falles 10 (Fig. 9), bei welchem ebenfalls Fistelbildung vorliegt. Die Ulna weist eine beträchtliche Verdickung in ihrer ganzen Ausdehnung und eine stärkere Krümmung, deren Konkavität gegen das Spatium interosseum sieht. Die Verdickung ist nicht durch Aufblähung des Schaftes, sondern durch Knochenauflagerung gebildet, die besonders in den proximalen Abschnitten sehr dicht ist. In dieser neugebildeten, von zwei Kloaken durchbrochenen Knochenschale liegt ein 6 cm langer Sequester von cylindrischer Form. Die Sequesterhöhle ist zentralwärts durch die stark verdichtete Spongiosa des zentralen Drittels der Ulna begrenzt, während distal nur eine unbedeutende Sklerosierung der Spongiosa nachweisbar ist.

Zur Untersuchung gelangte jener Teil der Totenlade, welcher von der Kloake durchbrochen ist. Die sehr dichte und großbalkige Knochenschale ist bis auf diese lückenlos und ist an ihrer Außenseite von zahlreichen Osteoklasten arrodiert. Die Kloakenränder selbst sind aber vollständig frei von Resorptionserscheinungen, ebenso die gegen die Sequesterhöhle sehende Fläche des neugebildeten Knochens. Diese ist von jungem Bindegewebe belegt, welches gegen die Höhle zu ohne scharfe Grenze in tuberkulöses Gewebe übergeht. Von der Kloake aus ziehen mitten durch dieses verworrene Zapfen und Stränge vom Plattenepithel, welches oft in innigem Kontakt mit nekrotischen stark zerfressenen Knochenbälkchen tritt, die im Granulationsgewebe regellos verteilt sind. Tuberkelbazillen sind sehr spärlich nachweisbar.

Die Tibia vom Fall 1 zeigt im Röntgenbild eine keulenförmige Auftreibung der oberen Hälfte, bedingt durch Knochenauflagerung, welche von der Mitte des Schaftes bis zur Epiphysenfuge reicht. Die Osteophytschale hat nur im Mittelstück der Tibia lamellären Aufbau, sonst ist sie gleichmäßig dicht, ohne kenntliche Struktur. Durch diese Osteophytschichte zieht der Schaft und Kolben der Diaphysen hindurch, ohne außer Verdünnung der Corticalis wesentliche Änderungen seiner Struktur darzubieten. Auch die Spongiosazeichnung des Markraumes ist etwas schütterer als normal. Der Osteophytmantel hat an der Vorderseite einen großen, bis an die Corticalis reichenden Defekt, welcher mit den anliegenden Schichten von Spongiosa in ziemlich beträchtlichem Umfange in Sequestrierung begriffen ist. Der macerierte Knochen (Fig. 10 und 11), dessen Epiphyse durch die Maceration verloren gegangen ist, ist trotz der mächtigen Knochenauflagerungen ungemein leicht. Der schon am Röntgenbilde sichtbare Defekt der bimssteinartigen Knochenauflagerung besitzt glatte abgerundete Ränder und mißt 28 resp. 21 mm. Im Bereich dieser Lücke ist die zernagte Oberfläche der Corticalis der Diaphyse zu sehen. Am Sagittalschnitt durch den Knochen zeigt sich, daß der dichte Osteophytmantel der papierdünnen Corticalis des Schaftes bis zur unteren Circumferenz der beschriebenen Kloake innig anhaftet, daß aber im Bereich dieser sich der bloßliegende Teil der Tibia als Sequester zu demarkieren anfängt. Am unteren Rande dieses

Sequesters ist die Markhöhle durch ein lockeres Netz dicker Spongiosabälkchen unvollkommen abgeschlossen.

Der Humerus vom Fall 14 zeigt am Röntgenbild eine geringe keulenförmige Auftreibung des distalen Endes der Diaphyse; derselbe ist kaum sklerotisch und beherbergt eine nußgroße Höhle, deren Wand nach außen defekt ist. Die Höhle wird von einem undeutlich kenntlichen Gebilde (Sequester) erfüllt. Die untere Epiphyse ist normal.

Der rechte Radius von Fall 15 (Fig. 12) ist im distalen Drittel oberhalb der normalen Epiphyse verdickt. Im Bereiche der Auftreibung findet sich eine zentrale Höhle mit etwas verdichteten Wänden, welche nach unten gegen die Epiphyse keine scharfe Begrenzung besitzt, während sie nach oben durch ziemlich dichte Spongiosa vom Markkanal getrennt wird. Die Höhle enthält einen länglichen, als Sequester zu deutenden Körper. Der ganze Radius ist im Verhältnis zur Ulna verlängert.

Die Ulna vom Fall 5 (Fig. 13) ergibt bei der Röntgenuntersuchung spindelförmige Auftreibung und leichte Verkrümmung der distalen Hälfte, deren periphere Epiphyse noch keinen Knochenkern besitzt. Die Verdickung ist bedingt durch lamellär angeordnete periostale Knochenwucherung, deren größte Dicke an der ulnaren Seite $2^1/_2$ mm, an der radialen 5 mm beträgt. Der Schaft der Diaphyse geht ohne Unterbrechung durch die neugebildete Knochenschale durch und zeigt gegen diese eine viel schärfere Begrenzung als gegen die Markhöhle, welche entsprechend den peripheren Dritteln der Auftreibung eine distalwärts zunehmende Verdichtung ihres Gefüges zeigt.

Die zweite, 4 Monate später aufgenommene Aufnahme (Fig. 14) zeigt eine wesentliche Veränderung des Befundes. Die spindelförmige Auftreibung des Knochens ist kleiner geworden, die innersten Schichten des Osteophyts sind in der Mitte geschwunden, so daß jetzt die Diaphyse von einem Hohlraum umgeben ist und die neugebildete Knochenschale besonders radialwärts nur mehr papierdünn ist. Entsprechend dem distalen Ansatze der Osteophytschichten ist die Kontinuität der Ulna in querer Richtung unterbrochen und auch am zentralen Ansatze des Osteophyts ist die Kontinuität der Diaphyse nur mehr durch Spongiosabälkchen vermittelt, während die Corticalis geschwunden ist. Das in Sequestrierung begriffene Stück der Ulna ist 32 mm lang.

Die histologische Untersuchung des Sequesters ergibt in den peripheren Abschnitten Erfüllung der Spongiosalücken durch käsigen Detritus, während in den zentralen Abschnitten noch die Reste von Granulationsgewebe nachweisbar sind, welche nicht mehr kernfärbbar sind und keine deutlichen Merkmale von Tuberkulose erkennen lassen. Der abgestorbene Knochen ist stark arrodiert. Der Tierversuch ergab ein für Tuberkulose positives Resultat.

Ein ähnliches Bild zeigt die Röntgenplatte der Ulna im Fall 8, Fig. 15. Nur okkupiert hier die Verdickung die beiden mittleren Viertel; der Durchmesser beträgt an der dicksten Stelle 16 mm gegen 8 mm an der gesunden Ulna. Entsprechend der Auftreibung sieht man undeutlich lamellär aufgebaute, periostale Knochenauflagerungen. In fast der ganzen Ausdehnung der Auftreibung ist der scheinbar erweiterte Markraum von einer Höhle eingenommen, die sich gegen die proximalen und distalen Abschnitte des Markkanales durch eine dünne Schichte verdichteten Gewebes begrenzt. Die

ulnare Wand der Höhle wird von der von innen her arrodierten Corticalis gebildet, während radialwärts nur neugebildeter Knochen die Höhle gegen die Weichteile begrenzt. Der Hohlraum ist von einer undeutlich streifig gezeichneten Masse gefüllt.

Röntgenbild der Tibia vom Fall 9 (Fig. 16). Die Tibia ist im ganzen nach vorn konvex gekrümmt. Ihr unteres Drittel ist stark aufgebläht und zwar vorn mehr als rückwärts. Länge der Diaphyse ohne Berücksichtigung der Krümmung 19,8 cm gegen 18,3 der gesunden Seite. Die Corticalis der oberen zwei Drittel der Diaphyse ist dick und dicht, die Spongiosastruktur des oberen Diaphysenkolbens normal. Die Markhöhle des Schaftes ist nicht gleichmäßig cylindrisch, sondern in der Mitte der Diaphyse durch zwei ringörmig von der Innenwand der Corticalis vorspringende Knochenwülste eingeengt. Der Markhöhlenschatten ist im Bereiche dieser Verengerung dichter als oberhalb und unterhalb desselben. Am Übergang des Schaftes in den unteren Diaphysenkolben erscheint am Röntgenbild entsprechend dem Optimum der Verdickung eine zentrale Höhle; sonst ist die Spongiosastruktur des Diaphysenkolbens normal und zeigt nur die eine Abweichung, daß die der Epiphysenfuge parallel laufenden Querlamellen stärker als normal nach oben ausgebuchtet sind. Die Höhle ist nach rückwärts begrenzt durch die verdickte Corticalis und ihre nach vorn unten ausstrahlenden Lamellen, nach vorn durch die reduzierte vordere Corticalis, der mäßige Osteophytsschichten aufgelagert sind. Diese zeigen, besonders nach unten hin lamelläre Aufblätterung, sodaß im Osteophytenlager ebenfalls eine nach vorn unten nur undeutlich begrenzte kleine Höhle entsteht. Der Hohlraum, der nach oben gegen die Markhöhle nicht scharf begrenzt ist, wird ausgefüllt von einer nur gegen die dorsale Höhlenwand schärfer abgesetzten Masse, die noch deutlich nach unten medialwärts konvergierende Lamellenzüge zeigt, zu denen im unteren Teile noch transversale Züge hinzutreten. (Spongiosasequester.)

Histologischer Befund: Die Corticalis der oberen Drittel der Tibia, ebenso wie das anliegende rote Mark, sind ohne pathologische Veränderungen. Die Knochenplatte, welche die Sequesterhöhle noch vorn zu deckte, besteht aus dichter Corticalis, deren äußere Fläche von einer dünnen Schichte neugebildeten Knochens bedeckt ist. Die kleinen Markräume der Corticalis führen zartes bindegewebiges Mark mit weiten, zartwandigen Gefäßen. Das Mark der größeren, gegen die Sequesterhöhle offenen Spongiosanischen nimmt gegen diese zu immer mehr den Charakter von zellreichem jungen Bindegewebe an, in welchem zuerst runde Zellhaufen ohne Verkäsung, weiter nach innen zu typische Tuberkel mit zentraler Verkäsung und Riesenzellen eingebettet sind. In diesem Gewebe sind bei den zahlreichen nntersuchten Schnitten ganz vereinzelte Tuberkelbazillen zu sehen. In dem tuberkulösen Gewebe liegen vereinzelte kleine spongiöse Sequester, die von allen Seiten vom Granulationsgewebe arrodiert werden. Die nicht unmittelbar dem tuberkulösen Granulationsgewebe anliegenden Knochenabschnitte zeigen stellenweise durch Osteoklasten vermittelte Konsumption, während einzelne der Außenfläche naheliegende Knochenbälkchen mit Osteoblasten belegt sind. In scheinbar ganz gesundem Knochen sind stellenweise im Mark scharf umschriebene Zellhaufen eingebettet, von denen die größeren vereinzelte Riesenzellen enthalten.

Der vollständig käsig infiltrierte, fast gar nicht färbbare und stark zernagte Sequester läßt keinen Schluß auf die ursächliche Krankheit zu. Die benachbarten Schichten der Spongiosa sind gegen die Höhle zu ebenso käsig infiltriert und nekrotisch, wie der Sequester selbst, ohne daß eine Demarkation zwischen nekrotischem und lebendem Gewebe nachweisbar wäre, nur fällt auf, daß das Markgewebe im Grenzgebiete durch ziemlich dichtes, schwieliges Bindegewebe ersetzt ist.

Ein kleines Stückchen des käsigen Höhleninhaltes wurde in der Prosektur aufs Tier verimpft. Der von dort eingelangte Befund lautet: Tierversuch positiv, in den subcutan entstandenen kalten Abszessen reichliche Tuberkelbazillen.

Ein ganz ähnliches Bild zeigt das untere Ende der linken Tibia bei Fall 14 (Fig. 17); dasselbe ist mächtig verdickt und zeigt Knochenauflagerungen von teilweise lamellärem Aufbau. An der Innenseite ist die Corticalis unter dem Osteophyt durchbrochen, dagegen an der Außen- und Rückseite ziemlich dicht. Die aufgetriebene Partie enthält eine Höhle, die bis auf 1 cm an die Epiphysenlinie reicht, eine Länge von ca. 4 cm besitzt und etwas exzentrisch nach innen und vorn gerückt ist. Der Inhalt der Höhle wird von einem fast die ganze Höhle ausfüllenden, scheinbar vollständig gelösten Sequester gebildet. Die Höhle ist gegen das Mark durch dichte Spongiosa abgeschlossen, die Epiphyse ist normal.

Histologischer Befund: Der die Sequesterhöhle in der Tibia deckende Knochen ist an einer Stelle von tuberkulösen Granulationen durchbrochen, und seine Bälkchen sind an dieser Stelle nekrotisch. Im übrigen deckt sich der Befund vollständig mit dem vorstehend beschriebenen des Falles 9. Der Granulationsherd im oberen Diaphysenkolben ist gegen das gesunde Gewebe nur wenig begrenzt. Am Humerus fallen die abgerundeten fast gar nicht arrodierten Ränder der Kloake auf; im übrigen ist auch hier die Wand der den Sequester beherbergenden Höhle in ausgedehntem Umfange der tuberkulösen Nekrose verfallen.

Bei der zweiten Gruppe sind recht beträchtliche Zerstörungen des Knochens und Bildung käsiger Sequester zu finden, doch verläuft der Prozeß langsam und der abgestorbene Knochen zeigt in allen Teilen die Spuren einer Einschmelzung seines Gewebes vor dem Absterben. Auch bei dieser Gruppe reagiert das Periost mit Knochenbildung auf den entzündlichen Reiz, und wir finden auch im Innern des Knochens Spuren der Reaktion gegen dieselbe, welche einen mehr oder weniger vollkommenen Abschluß der Markhöhle von dem käsigen Herd bewirkt. Auch bei Totalnekrose des Schaftes ist die neugebildete Knochenschale so resistent, daß sie die Kontinuität des erkrankten Knochens erhält. Wir sehen ferner bei dieser Gruppe einen auffälligen Befund, welcher den schleichenden Charakter der Affektion gut illustriert. Es ist zu konstatieren, daß auch nach Eintreten ausgebreiteter Sequesterirung die Fistelbildung meist geringfügig ist, ja daß selbst trotz ausgedehnter Nekrose und trotz totaler Sequestrie

rung des Nekrotischen die Fistelbildung fehlt. Auch bei dieser Gruppe spielt zweifellos die sekundäre Eiterung eine Rolle bei dem Aufbau des periostalen Osteophyts. Er wird mächtiger nach der Fistelbildung, während er vor derselben sogar Rückbildung zeigen kann, trotz Progredienz des Prozesses im Innern des Knochens.

Die zweite Gruppe ist ferner dadurch charakterisiert, daß trotz der ursprünglichen Begrenzung der Erkrankung auf einen Herd die Elimination des Abgestorbenen, nicht wie bei der Nekrose durch Kokkeninfektion vor sich geht, bei welcher das lebend Gebliebene beiträgt zur Ausstoßung des Toten, sondern daß der Sequestor als infektiöser Fremdkörper seine nächste Umgebung wieder infiziert und zum Absterben bringt. Dementsprechend finden wir in allen Fällen die Totenlade in unmittelbarer Nachbarschaft des Sequesters käsig infiltriert- und nekrotisch. Der Übergang des lebenden Gewebes in das abgestorbene vollzieht sich allmählich.

Die Ausbreitung des tuberkulösen Prozesses geht nicht nur in der Weise vor sich, daß das tuberkulöse Gewebe sich vergrößert, sondern auch durch Entstehen miliarer Metastasen in bisher gesund gewesenen Markräumen, Vergrößerung dieser exponierten Herde bis zu ihrer Vereinigung mit dem Hauptherd.

Eine eigentümliche Immunität scheint bei den chronisch verlaufenden Fällen die aus periostalem Knochen hervorgegangene Totenlade zu besitzen, da diese meist ein Einbrechen des tuberkulösen Prozessen vermissen läßt. Es ist auffällig, daß gerade dann die Markgefäße des Osteophyts oft strotzend mit Blut gefüllt gefunden werden. Wie weit diese Hyperämie, welche unwillkürlich die Untersuchungen Biers in Erinnerung bringt, zur Immunisierung des neugebildeten Knochens beiträgt, wage ich nicht zu entscheiden.

In die dritte Gruppe, welche die zentrale käsige Infiltration ohne Sequesterbildung begreift, müssen 9 Knochenherde eingereiht werden und zwar vier in der Tibia, zwei im Humerus und je einer im Radius, der Ulna und dem Femur.

Die untere Hälfte des Humerus bei Fall 2 (Fig. 18) zeigt bei frontaler Durchleuchtung mit Röntgenstrahlen eine Auftreibung, welche die geschweiften Contouren der Seitenkanten in gerade Linie verwandelt. Die Oberfläche des Knochens wird von neugebildetem Knochen gebildet, während die alte Corticalis nicht mehr deutlich kenntlich ist. Der so deformierte Humerus beherbergt eine Höhle, die vom Scheitel der Fovea supratrochlearis fast bis zur Mitte des Schaftes reicht. Die Höhle liegt exzentrisch nach der ulnaren Seite verschoben. Ihre Grenzen sind nicht scharf, sondern es strahlen besonders von der radialen Wand distalwärts büschel- und strahlenförmig angeordnete Lamellen in sie ein. Gegen den freien Markraum ist

Fig. 20.

Fig. 21.

die Höhle durch etwas dichtere, schräg von unten radial nach oben ulnar verlaufende Knochenzüge unvollkommen abgeschlossen.

Die linke Tibia desselben Falles (Fig. 19) ist an der Außenseite um 10, an der Innenseite um 13 mm verlängert, die Wadenbeine sind gleich lang. Trotzdem steht der linke Fuß nicht in Valgusstellung, da die Fibula um ein der Verlängerung der Tibia entsprechendes Stück nach abwärts gerückt ist. Die ganze linke Tibia ist plumper, besonders im Mittelstück des Schaftes und leicht nach außen konkav gebogen. Während die äußere Kante eine kontinuierliche Kurve zeigt, springen an der inneren Kante zwei rundliche Buckel vor. Dem oberen, knapp unterhalb des proximalen Diaphysenkolbens gelegenen entspricht eine Höhle im Knochen, die medialwärts von einer ca. 2 mm dicken Knochenschichte begrenzt ist und lateralwärts bis in die Mitte der Markhöhle reicht. Dem unteren kleineren, Buckel, der am Übergang des mittleren Drittels der Tibia in das untere liegt, entspricht ebenfalls eine viel kleinere Höhle, die medialwärts nur von einer dünnen Knochenschichte von den Weichteilen getrennt ist und lateralwärts nur wenig in die Markhöhle reicht.

Der Aufbau der medialen Corticalis ist nur im Mittelstücke zwischen bei-

den Höhlen erkenntlich, sie ist daselbst ebenso wie an der ganzen lateralen Seite entschieden verdickt. Die Markhöhle des Mittelstückes der Diaphyse zeigt reichlichere Spongiosazeichnung als auf der gesunden Seite.

Die vier Monate nach der Aufnahme der Röntgenbilder der Leiche entnommenen Knochen wurden in der Sagittalebene durchtrennt. Die eine Hälfte jeden Knochens wurde zur histologischen Untersuchung verwendet, die andere in Kaiserlingscher Lösung konserviert.

Humerus (Fig. 20): Die Außenseite desselben ist glatt und hart, das untere Drittel der Diaphyse ist hauptsächlich im Sagittaldurchmesser verbreitet. Der Auftreibung entspricht ein bröckelig käsige Massen führender Hohlraum, der sich schaftwärts rasch verjüngend in das Markgewebe hineinreicht und nach unten zu die Fovea trochlearis erreicht. Der Corticalismantel dieser Höhle ist vorn mächtig, hinten stellenweise durch Arrosion von den käsigen Massen verdünnt. An der medialen Kante des Humerus drängen sich durch einen 1 cm langen, 2 mm breiten Defekt der Corticalis, der abgerundete Ränder besitzt, käsige Massen vor. Ein weiterer Defekt findet sich noch entsprechend dem tiefsten Punkte der Fovea trochlearis, welcher durch eine derbe Schwiele abgeschlossen wird. Die Gelenkknorpel und die Synovialis sind intakt. Die Markhöhle ist von rotbraunem, ziemlich weichem Mark erfüllt, welches sich gegen die käsigen Massen durch eine intensiv rote Zone begrenzt.

Die sagittal durchtrennte Tibia (Fig. 21) läßt an ihrer medialen Seite keine Spur von Osteophytauflagerung erkennen. Die mediale Kante verläuft in normaler Schweifung, ohne die vor Monaten noch sichtbaren, buckelförmigen Auftreibungen. An der Schnittfläche ist die Kontinuität des roten Markes durch zwei annähernd gleich große, von käsigen Massen erfüllte Höhlen unterbrochen, welche den Verlauf der Corticalis nicht beeinflussen.

Auch mikroskopisch ist an Querschnitten durch die laterale Hälfte der Tibia keine Spur von Osteophyt zu sehen. Die Corticalis ist sehr kompakt, das Periost an der Innenschicht zellreich. Die äußersten Markräume führen zellarmes, fibrilläres Mark mit dünnwandigen weiten Gefäßen. Weiter zentral ist das Mark sehr fetthaltig mit schmalen lymphoiden Zellbalken. Die nächstinnere Schicht ist von teilweise konfluierenden Herden kleinzelliger Infiltration gebildet, welche Tuberkel mit Riesenzellen und sehr spärliche intercellular gelegene Tuberkelbazillen enthalten. Das Centrum des Markraumes ist erfüllt von käsigem Detritus, der vielfach in die zellreiche Zone eindringt und nekrotische Knochensplitter umschließt.

Ähnliche Verhältnisse finden sich am Humerus; die käsigen Massen umschließen kleine nekrotische Knochenpartikel. Gegen die Markhöhle zu folgt auf die käsigen Massen eine schmale Zone tuberkulösen Granulationsgewebes mit reichlichen Tuberkeln und dann eine ziemlich dichte, den Herd vom gesunden Mark abschließende Bindegewebsschicht.

Am Humerus des Falles 10, welcher mit Bildung eines kalten Abszesses aber noch nicht mit Fistelbildung kompliziert war, findet sich eine von der Mitte des Schaftes bis zur Höhe der Epiphyse reichende Auflagerung von Osteophyt, welche die Einsattelung des Schaftes im Bereiche des Diaphysenkolbens überbrückt. Ihre äußeren Schichten sind etwas dichter als die der nicht atrophischen unveränderten Corticalis. Eine Höhlenbildung im Centrum des Knochens ist nicht nachweisbar.

Bei der histologischen Untersuchung zeigt sich das Mark des Diaphysenkolbens substituiert durch reichlich tuberkulisiertes Gewebe, welches nur stellenweise die Corticalis des Knochens erreicht, meist aber durch eine ziemlich dichte fibröse Membran von derselben getrennt bleibt. Die Markräume der Corticalis führen normalen Inhalt, doch schiebt sich ab und zu ein isolierter Tuberkel in denselben ein.

Im oberen Drittel der Tibia (Fig. 17) bei Fall 14 ist eine kleinnußgroße Höhle in dem hier weniger verdickten Knochen sichtbar, die nach vorn zu die Corticalis durchbrochen hat, während ihre übrigen Wände von etwas verdichteter Spongiosa gebildet werden. Die Höhle ist scheinbar leer, die Epiphyse normal.

Im Fall 6 erklärt die Röntgenuntersuchung die Valgusstellung des rechten Fußes durch die relative Verlängerung der Tibia (Fig. 22). Beide Tibien sind zwar gleich lang, jedoch ist die rechte Fibula um 3 mm kürzer als die linke. Da letztere sonst normal ist, dürfte dieser Befund wohl nur so zu erklären sein, daß beide Knochen des rechten Unterschenkels ursprünglich etwas kürzer waren. Während die rechte Tibia durch den Krankheitsprozeß zu rascherem Wachstum angeregt wurde, als die normale Fibula, wurde der Fuß in Valgusstellung gedrängt.

Die untere Hälfte der rechten Tibia ist beträchtlich verdickt (Querdurchmesser 22 : 14 mm, Sagittaldurchmesser 22 : 16 mm). Diese Verdickung ist bedingt durch periostale Knochenauflagerung, welche die normale Schweifung des Diaphysenendes ausfüllt. Die Osteophytschichte ist lamellär gebaut, medialwärts dicker als lateralwärts und reicht bis zur Epiphysenfuge. Der Osteophytmantel zeigt an der medialen und hinteren Seite eine Lücke, in deren Grund die scheinbar unveränderte Corticalis des Diaphysenkolbens liegt. Die Struktur der Spongiosa dieses Knochenabschnittes ist normal, nirgends ist eine Caverne zu sehen, nirgends Andeutung von zentraler Atrophie.

Die Röntgenaufnahme nach der Heilung läßt noch die große Knochenhöhle erkennen. Die Osteophytschichte an der lateralen Knochenfläche ist viel dichter und mit der Corticalis inniger verbunden, als vor der Operation.

Die excidierten Stücke wurden histologisch untersucht. Die die Knochenhöhle deckende Schwiele besteht in den äußeren Schichten aus ziemlich zellreichem, derbem Bindegewebe mit auffallend dickwandigen Gefäßen, in den inneren Schichten aber aus Granulationsgewebe, das zentral verkäsende Tuberkel mit Riesenzellen führt. Zwischen beiden Schichten ist stellenweise eine Lage neugebildeten Knochens enthalten, dessen zarte Bälkchen an der Außenseite einen niederen Besatz von Osteoblasten besitzen. Das tuberkulöse Granulationsgewebe dringt stellenweise in buchtige Arrosionen des Knochens ein. An anderen Stellen trennt eine Schichte mäßig derben Bindegewebes das tuberkulöse Gewebe vom Knochen, der gerade an diesen Stellen mit zahlreichen Osteoklasten besetzt ist. Die Spongiosamassen aus der Mitte der Tibia sind durchweg nekrotisch, ihre Markräume beherbergen teils käsigen Detritus, teils tuberkulöses Gewebe. An der Grenze des nekrotischen gegen den lebenden Knochen fehlt jede Andeutung von Demarkation. Der Übergang vollzieht sich allmählich, das Infiltrat des Markes wird geringer, bis schließlich reines Fettmark zwischen den schlanken Bälkchen der Spongiosa erscheint. Der Nachweis von Tuberkel-

bazillen gelang nur in dem käsig infiltrierten Markgewebe, während in den fungösen Massen Bazillen trotz Durchmusterung sehr zahlreicher Schnitte nicht gefunden wurden.

Der Radius vom Fall 3 (Fig. 23) erscheint am Röntgenbild im Bereiche des distalen Drittels leicht durch geringfügige Knochenauflagerungen verdickt, welche an der radialen Seite weiter zentralwärts reichen, als an der ulnaren Seite. Entsprechend diesem dünnen Osteophytmantel ist die Struktur der Diaphysenspongiosa wie gelockert und viel übersichtlicher als an der gesunden Seite.

Die linke Ulna bei Fall 4 (Fig. 24) ist im mittleren Drittel durch eine 2 mm dicke, schalige Knochenauflagerung verbreitert. Die Markhöhle ist im Bereich derselben von teilweise verdichteten Querbälkchen erfüllt.

Am Sagittaldurchschnitt ist der Knochen bis auf die geringfügige periostale Auflagerung im mittleren Drittel in seiner Form ungeändert (Fig. 25). Die Spongiosa beider Diaphysenkolben ist anscheinend normal, dagegen ist die Markhöhle des Schaftes von ziemlich dichter Spongiosa erfüllt, deren Maschen von einem gelb-rötlichen Mark eingenommen werden. Das Mittelstück der so veränderten Markhöhle beherbergt einen größeren käsigen Herd, der die ganze Breite derselben ausfüllt. Die Corticalis ist nicht atrophisch.

Histologischer Befund: Proximal und distal ist der käsige Herd flankiert von lymphoidem, tuberkelhaltigem Marke, das in weiterer Folge ohne scharfe Grenze in Fettmark mit schmalen lymphoiden Zellbalken übergeht. Die Spongiosa dieses letzteren Gebietes ist dick und plump, ebenso wie die Balken der Corticalis. Osteoblasten sind nicht zu sehen, ebenso fehlen Osteoklasten im Gebiete des käsigen Herdes.

Fig. 25.

Als letzten Fall dieser Kategorie beschreibe ich den Fall 11, bei welchem die Höhlenbildung in der Diaphyse des Femur kompliziert ist mit einer Erkrankung des epiphysären Knochenkernes, welcher also nicht mit absoluter Sicherheit unter die primären Affektionen der Diaphyse gerechnet werden kann (Fig. 26). Doch spricht für diese Annahme der Umstand, daß der Prozeß in der Diaphyse weiter ausgedehnt ist als in der Epiphyse und daß auch die Reaktion der umgebenden Weichteile eine vorgeschrittenere ist, als im Bereich der Epiphyse. Das distale Femurende erscheint am Röntgenbild durch Auflagerung dicker Osteophytschichten deformiert, welche besonders an der Beugeseite des Diaphysenkolbens beträchtliche Dicke erreichen. Das Innere dieses verdickten Knochenabschnittes zeigt ganz regellos verteilte lichtere und dunklere Stellen, die einer unregelmäßigen Konsumption des alten und neugebildeten Knochens entsprechen. Nach oben zu ist dieser Komplex von Knochenhöhlen durch eine schräge, die Markhöhle durchquerende Zone verdichteten Knochens scheinbar abgeschlossen. Gegen

die Epiphysenfuge zu konfluieren die lichteren Stellen, so daß hier ein größerer Knochendefekt vorliegt. Im Bereich der Epiphyse sind drei Schatten zu sehen, von denen der am weitesten rechts gelegene, ganz blasse dem Knochenkern der Patella entspricht. Der Epiphysenkern selbst ist in zwei Stücke zerfallen, von denen das größere, dichtere, im Begriffe ist, aus seinem normalen Lager in die Caverne in der Diaphyse einzudringen.

Histologischer Befund: Der sequestrierte Epiphysenkern läßt noch die Struktur des Knochens erkennen, dessen Bälkchen nur wenig arrodiert sind. Das Mark ist vollständig durch Detritus ersetzt, in welchem ziemlich reichliche Tuberkelbazillen nachweisbar sind. Die die Markhöhle des Schaftes im distalen Teil erfüllenden Gewebsmassen bestehen aus verkäsendem tuberkulösen Gewebe, welches zentralwärts ohne scharfe Grenze in lymphoides Mark übergeht. Die Corticalis des Femur ist recht dicht, nirgends von dem innen anlagernden tuberkulösen Gewebe arrodiert und auch am Rande der Kloake scheinbar nur zugeschärft ohne grubige Vertiefungen. Die gleiche Dichte zeigt der Osteophytmantel, in dessen Markräumen nahe der Kloake vereinzelte Tuberkel nachweisbar sind.

Wir sehen also in der dritten Gruppe als Folge der tuberkulösen Infektion käsige Herde im Innern des Knochens auftreten, welche den Knochen zu geringer äußerer und innerer Hyperostose veranlassen und ihn ohne Bildung makroskopisch sichtbarer Sequester langsam von innen her aufzehren, an einer oder mehreren Stellen die Cortikalis durchbrechen und unter Vermittlung eines kalten Abzesses schließlich zur Fistelbildung führen. Diese hat auch hier eine Steigerung der äußeren Knochenneubildung in geringem Grade zur Folge Die Verhältnisse der Progredienz des Prozesses bei dieser Gruppe sind ähnlich wie bei der zweiten. Es ist auffällig, daß die meisten der von mir und anderen Autoren beobachteten Fälle circumscripter käsiger Herde spongiosaarme Gebiete der Röhrenknochen betreffen. Die Vermutung, daß die Lokalisation die Ursache für den eigentümlichen Verlauf ist, ist jedoch nicht stichhaltig, da in meinem Material 2 gleichartigen abszeßähnlichen Herden im unteren Diaphysenkolben des Humerus (Fall 2 und 10) ein genau gleich lokalisierter sequestrierender Prozeß gegenübersteht (Fall 14). Es scheint sich vielmehr um eine langsamer verlaufende Form der tuberkulösen Infiltration zu handeln, wofür auch die stellenweise schön ausgeprägte Bindegewebskapsel um den Herd zu sprechen scheint.

Auf das klinische Bild der tuberkulösen Erkrankung der Diaphysen übergehend, ist zu bemerken, daß das Auftreten der ganzen Erkrankung durchweg ohne schwere Initialerscheinungen erfolgt. In jenen Fällen, wo die Erkrankung nur einen oder wenige Knochen befallen hat, war das Allgemeinbefinden der Kinder nicht im geringsten beeinträchtigt, sie spielten und liefen wie früher, wenn auch

bei einzelnen Fällen sich die Erkrankung der unteren Extremitäten in leichtem Hinken aussprach, welches als Folge der Verlängerung der Extremität anzusehen ist.

Die Geringfügigkeit der subjektiven Symptome steht oft in Widerspruch mit der Schwere der lokalen Erscheinungen. Beträchtliche Verdickung, Verlängerung des Knochens in einem Ausmaße, wie wir sie kaum bei der akuten Osteomyelitis nach gleich langer Dauer der Erkrankung zu sehen gewohnt sind, beherrschen das Bild. Langsam, ohne Aufflackern von Entzündungserscheinungen vollzieht sich die Infiltration und Einschmelzung der Weichteile, und nur bei Übergreifen des Prozesses auf das benachbarte Gelenk treten rasch schwerere Erscheinungen ein.

Sind Fisteln aufgetreten, so secernieren sie meist das typischeserös eitrige Sekret, in einzelnen Fällen wohl auch dickeren, gelblichen Eiter, aber die Sekretion ist keine abundante, solange akut entzündliche Prozesse ferngehalten werden. Der spontane Ausgang kann Heilung sein, besonders bei oberflächlicheren Prozessen. Es kann auch ein Stillstand der Erscheinungen eintreten und der abgekapselte Herd durch viele Jahre latent bleiben, wie dies aus manchem Falle in der Literatur hervorgeht, wobei die ursprünglich begrenzten Herde eine diffuse progrediente Infiltration des ganzen Knochens veranlassen können. Gewöhnlich aber schreitet die Krankheit immer fort und fort. Schließlich führt die Beteiligung benachbarter Gelenke oder die rasche Aussaat des infektiösen Materials über den ganzen Organismus zum Tode.

Die Diagnose ist in den terminalen Stadien nicht schwer, wenn man überhaupt bei multipler Lokalisation der Tuberkulose an die Affektion der Diaphysen denkt. Bei den isolierten Herden, aber auch bei gewissen Fällen multipler Herde treten häufig diagnostische Schwierigkeiten auf, welche in erster Linie bedingt sind durch die Ähnlichkeit der klinischen Erscheinungen der tuberkulösen Osteomyelitis mit denen der chronisch oder subakut verlaufenden Knochenentzündungen nach Infektion mit Eitererregern und manchmal auch mit luetischen Prozessen.

Bei Besprechung der Differentialdiagnose werden von den Autoren folgende Momente hervorgehoben: Chronischer Beginn und Verlauf, geringerer Grad der Entzündungserscheinungen, Multiplizität der Herde, Beschaffenheit der Granulationen und des Eiters, Ausschließung von Lues. Da allen diesen Erscheinungen kein unbedingt entscheidender Wert beigelegt werden kann, appellieren alle Autoren an die Ergebnisse der histologischen und bakteriologischen Untersuchung.

Es liegt auf der Hand, daß diese diagnostische Instanz erst post festum kommt. Fälle, welche weder multipel noch fistulös sind, bei denen die Anamnese nichts von hereditärer Belastung ergibt, entziehen sich also vollständig der Diagnose, wenn auch die oben angeführten Momente in solchen Fällen wenigstens auf die Möglichkeit des tuberkulösen Ursprungs des Leidens hinweisen können.

Da die Erkrankung eine progrediente ist, die benachbarten Gelenke stets in Gefahr sind, fungös zu erkranken, ist es von größter Wichtigkeit, präzisere diagnostische Merkmale ausfindig zu machen und damit auch die Indikationsstellung zu festigen.

Die präzise Diagnose der primären und tuberkulösen Erkrankungen des Schaftes langer Röhrenknochen läßt sich schon heute mit Hilfe der Röntgenuntersuchung stellen und zwar in folgender Weise:

Für die progressive Infiltration, welche meist mit schwerer allgemeiner tuberkulöser Infektion verbunden ist und deshalb kaum je eine Indikation zur Operation abgeben wird, ist in erster Linie charakteristisch die ausgedehnte äußere Hyperostose bei gleichzeitiger exzentrischer Atrophie des ganzen Knochens und das Fehlen innerer Sklerose. Es ist ferner für sie charakteristisch, daß der Osteophyin seinen innersten, dem Knochen anliegenden Schichten große Neit gung zum Zerfall und zur Höhlenbildung hat. Befällt die progressive Infiltration einen Knochen, der schon der Sitz einer lokalisierten Form der Tuberkulose war, so kann die nächste Umgebung des alten Herdes noch Zeichen von Sklerose darbieten, während der übrige Knochen die charakteristische äußere Hyperostose und innere Atrophie erkennen läßt.

Die Diagnose der circumscripten sequesterbildenden Form ist mit Bestimmtheit zu stellen in jenen Fällen, welche ohne Fistelbildung einhergehen. Die Demarkation eines großen Sequesters ohne Eiterung und vor der Fistelbildung ist das entscheidende Merkmal der tuberkulösen Nekrose im Gegensatz zu Nekrose durch Eitererreger. Bei den Fällen mit Fistel muß die Geringfügigkeit der Sekretion und die kleine Zahl der Fisteln trotz großen Sequesters das diagnostische Denken auf die richtige Spur bringen. Als unterstützendes Merkmal kommt dazu die relative Geringfügigkeit der Knochenneubildung im Verhältnis zur Größe des Krankheitsherdes. Von der luetischen Nekrose unterscheidet sich die tuberkulöse ebenfalls durch die Geringfügigkeit innerer und äußerer Sklerose.

Für den circumscripten, käsigen Herd ohne Sequester hat schon Schiftan einen wichtigen Anhaltspunkt gegeben, der allerdings zu seiner Zeit nur bei der Operation zu erheben war, jetzt aber durch

die Röntgenuntersuchung schon vor der Operation eruiert werden kann. Schiftan sagt; „Im großen und ganzen gilt als Regel: Die tuberkulöse Knochencaverne ist größer als die neugebildete Knochenmasse; der osteomyelitische Absceß dagegen kleiner.“ Diese Bemerkung gibt treffend auch wieder, was als Befund der Röntgenuntersuchung oben geschildert wurde.

Haben wir also Anhaltspunkte, die progressive, die sequestrierende Form und die zentrale Tuberkelknotenbildung mit Hilfe des Röntgenverfahrens sicher zu diagnostizieren, sobald ein Defekt im Innern des Knochens entstanden ist, so liegen die Verhältnisse etwas schwieriger bei jenen beginnenden Fällen, bei welchen wie bei Fall 3, 4 und 6 kein anderer Röntgenbefund zu erheben ist, als geringfügige, äußere Osteophytbildung und eben angedeutete Verdichtung der Spongiosa. Die diagnostische Schwierigkeit wird in diesen Fällen dadurch größer, daß sich, wie Fall 12 zeigt, unter Umständen bei Gelenkstuberkulose geringe Osteophytbildung an der Diaphyse findet, ohne daß der Knochen einen käsigen Herd beherbergt. Ich verfüge noch über einen zweiten Fall, bei dem eine ausgedehnte Osteophytschichte den ganzen Oberschenkel umhüllt, welche nicht durch Verkäsung des Markraumes bedingt ist. Es handelt sich um einen 6jährigen Knaben, welchem ich wegen eines in Verjauchung begriffenen Fungus ausgedehnte Auskratzungen des Kniegelenkes machte, bei welchen zu Tage kam, daß die Epiphyse, von Femur und Tibia vollständig losgelöst, in einer großen Eiterhöhle lag. Das Mark des außerordentlich atrophischen Femur war fast flüssig, ließ aber bei der histologischen Untersuchung nichts für Tuberkulose Charakteristisches erkennen. Die Operation hatte nur vorübergehenden Erfolg. Es bildeten sich neue kalte Abszesse im Bereich des ganzen Oberschenkels, welche das Kind so herunterbrachten, daß ich schließlich gezwungen war, die Enucleation des Oberschenkels auszuführen. Der macerierte federleichte Oberschenkel ist außerordentlich atrophisch, seine Spongiosa fast geschwunden. Konzentrisch um den Femurschaft hat sich eine Osteophytschichte gebildet, welche röhrenförmig und nur durch einzelne Knochenbälkchen mit der Diaphyse verbunden, diese einscheidet (Fig. 27).

Fig. 27.

Das differential-diagnostische Moment dieser Fälle und der Hyper-

ostose infolge beginnender, zentraler käsiger Infiltration liegt in der Hochgradigkeit der Atrophie der alten Cordicalis, welche bei beginnender Infiltration des Markes fehlt. Es wird also geringe äußere Hyperostose bei normaler oder ein wenig verdichteter Spongiosa besonders dann die Diagnose eines primären Herdes in der Diaphyse sichern, wenn das benachbarte Gelenk noch intakt ist.

Bei der Behandlung der tuberkulösen Herde der Diaphyse bin ich, sofern ich zur Operation von seiten der Eltern der Kinder autori siert wurde, folgenden Indikationen gefolgt. Es sind unbedingt solitäre Herde durch breite Eröffnung und Ausmeißelung bis in das Gesunde zu entfernen. Bei multiplen Herden ohne Beteiligung von Gelenken ist in derselben Weise vorzugehen. Bestehen neben Knochenherden in der Diaphyse noch Weichteils und Gelenkserkrankungen, welche so gelegen oder so ausgedehnt sind, daß ihre operative Behandlung keinen Erfolg verspricht, so ist trotzdem jeder Diaphysenherd operativ zu behandeln, welcher durch seine Lage ein noch nicht infiziertes Gelenk bedroht, da eine weitere Ausbreitung der Tuberkulose auf ein neues Gelenk die Aussichten der spontanen Ausheilung der übrigen Herde verschlechtert.

Kontraindiziert ist die Operation bei der progressiven Infiltration: bei ihr käme höchstens dann die Amputation in Betracht, wenn nur ein Knochen oder eine Extremität erkrankt ist.

Die Technik der Operation weicht nicht ab von der bei osteomyelitischen Herden anderer Natur gewöhnlich geübten. Möglichst breite Freilegung des erkrankten Gebietes, exakte Entfernung alles Verdächtigen. Soweit es möglich war, wurde von mir die von v. Mosetig angegebene Jodoformplombe mit dem besten Erfolg verwendet, in letzter Zeit auch in jenen Fällen, wo infolge Fehlens ausreichender Weichteilbedeckung an eine Einheilung derselben nicht zu denken war. Gerade in diesen Fällen offenbart sich der außerordentliche Wert dieser Methode, welche wohl für jeden, der damit gearbeitet hat, ein unentbehrliches Hilfsmittel bleiben wird. Es wäre nur in Betracht zu ziehen, ob nicht bei Kindern und besonders dann, wenn die Plombe eine Höhle in nicht sklerosiertem Gebiete zu füllen bestimmt ist, der Ersatz von Jodoform durch ein anderes Antisepticum anzustreben wäre.

Fig. 22.



Fig. 17.

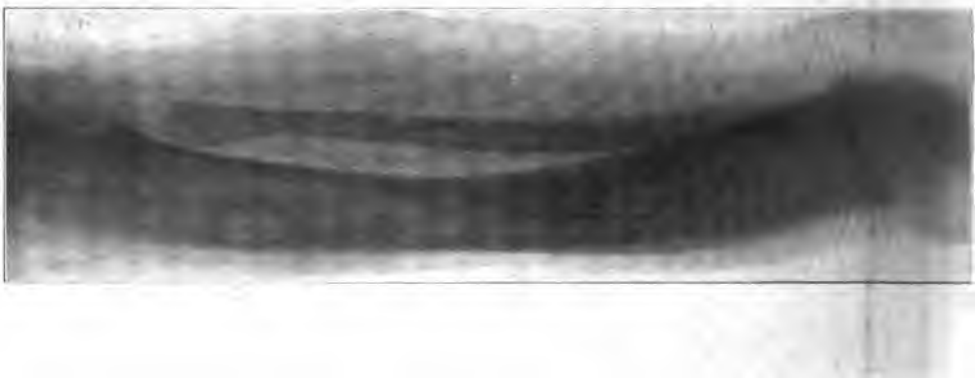

Fig. 15.

Fig. 26.

Fig. 24.

Fig. 19.

ogel in Leipzig.

Druck von Richard Hahn (H. Otto), Leipzig.

Literaturverzeichnis.

König, Die Tuberkulose der Knochen und Gelenke. Berlin 1884.
Krause, Die Tuberkulose der Knochen und Gelenke. Deutsche Chirurgie. Bd. 28a.
Trélat, franz. Chirurgenkongreß 1884 (?) zit. n. Francon.
Francon, de l'ostéomyélite insidieuse etc. Thèse Paris 1886.
Reichel, Über die Tuberkulose der Diaphysen langer Röhrenknochen. Archiv f. klin. Chirurgie. 43. 1892.
Kahn, Beitrag zur Lehre der primären Tuberkulose der Diaphysen der langen Röhrenknochen. Dissert. Würzburg 1893.
Schiftan, Über die Tuberkulose der Diaphysen langer Röhrenknochen. Dissert. Berlin 1893.
Scheimpflug, Exspektative und initiative Behandlung chirurgischer Tuberkulose. Archiv f. Kinderheilkunde. XV. 1893.
Küttner, Über Osteomyelitis caseosa des Schaftes langer Röhrenknochen. Beitr. z. klin. Chirurgie. XXIV. 1899.

XV.—XVII.

Kleinere Mitteilungen.

XV.

Aus Prof. Dr. Vulpius' orthopädisch-chirurgischer Heilanstalt in Heidelberg, Abteilung für Unfallverletzte.

Ein Fall von Luxatio claviculae supraspinata.

Von

Dr. **Max M. Klar,**

Assistenzarzt.

Unter dem Namen Luxatio claviculae supraspinata kennen wir nach Hoffa[1]) diejenige Form der Luxation des Schlüsselbeins, bei der das acromiale Ende der Clavicula gerade nach hinten luxiert und dadurch bei der Untersuchung in der Fossa supraspinata scapulae aufzufinden ist. Von dieser sehr seltenen Art sind bisher nur zwei Fälle bekannt geworden; der erste, und als einziger ihm bekannter von Hoffa (l. c.) erwähnte, wurde von Davis[2]) im Jahre 1887 veröffentlicht, und den zweiten beschrieb erst vor kurzem Großmann[3]).

In Davis' Fall handelte es sich um einen 40jährigen Arbeiter, der durch einen an einem Kran anhängenden Eimer einen heftigen Stoß gegen die linke Schulter erlitten hatte.

Nach der Verletzung sah und fühlte man bei dem Manne einen Vorsprung in der Fossa supraspinata, der sich bei eingehender Untersuchung als das verschobene laterale Ende der im Acromialgelenk luxierten Clavicula erwies. Von vorn gesehen zeigte sich nur eine geringe Veränderung der linken Schulterwölbung; nur das Acromion war etwas schärfer abgegrenzt, während sich an der Stelle des Schlüsselbeinendes eine kleine Grube bemerkbar machte. Bei Betrachtung von der Seite her und von hinten fiel jedoch

1) Hoffa, Lehrbuch der Frakturen und Luxationen. 4. Aufl. Stuttgart 1904. S. 162.

2) G. G. Davis, Philadelphia, A case of dislocation of the acromial end of the clavicle directly backwards. Annals of Surgery. 1887. Vol. V. p. 410—414. Zit. n. Zentralbl. f. Chirurgie. 1888.

3) Monatsschrift für Unfallheilkunde und Invalidenwesen. 10. Jahrg. 1903. Nr. 11. S. 351 ff. Ein Fall von Luxatio claviculae supraspinata.

die Deformität der Schulter, wie oben beschrieben, sofort auf. Die Bewegungen des linken Armes waren nur in geringem Grade behindert. Die Einrenkung gelang in der Rückenlage gut, nachdem sie im Stehen und Sitzen vergeblich versucht worden war. Mittelst einer von hinten her an die Clavicula angedrückten Rollbinde und mit Heftpflasterstreifen wurde das reponierte Ende fixiert, und unter Desaultschem Verband trat vollkommene Heilung ein.

Der Fall Großmanns (l. c.) war folgender:

Ein 53jähriger Kesselschmied erlitt in gebückter Körperhaltung einen heftigen Stoß gegen die linke Schulter durch ein 70 mm langes T-Eisen, das an einem, mit Wasser gefüllten und, bei der Arbeit an ihm, ins Schwanken geratenen großen eisernen Kessel angenietet war, während er gleichzeitig mit der rechten Rumpfseite fest gegen einen zweiten, in nächster Nähe stehenden Kessel angedrückt wurde. Der Verletzte kam sofort in die Behandlung Großmanns. In der linken Schulterblattgegend fanden sich streifenförmige Hautabschürfungen, etwa dem Verlauf der Spina scapulae entsprechend. Das laterale Ende des linken Schlüsselbeins war nach hinten verlagert und wurde in der Fossa supraspinata unter dem Musculus trapezius dicht oberhalb der Spina scapulae abgetastet. Verschiebung des luxierten Endes war nur in geringem Grade unter heftigen Schmerzensäußerungen des Mannes möglich. Schon die Besichtigung allein ließ deutlich eine Veränderung der configuration der linken Schulter erkennen. Unter dem Wulste des Musculus trapezius fiel, von vorn gesehen, ein Vorsprung auf, die Fossa supraclavicularis war abgeflacht und erschien dorsalwärts verstrichen, und die linke Schulter war im ganzen leicht nach vorn und medianwärts gesunken. Die von vorn schon sichtbare Vorwölbung in der Fossa supraspinata war bei Betrachtung von hinten noch deutlicher zu erkennen. Der Verletzte konnte den linken Arm langsam zur Wagerechten heben und konnte sich, mit Mühe allerdings, auf den Kopf fassen. Die Reposition gelang gut in der Narkose, indem der Arm abduziert, die Schulter rückwärts gedrängt und starker Druck auf das luxierte Schlüsselbeinende ausgeübt wurde. Der Versuch, die Einrenkung ohne Narkose vorzunehmen, war mißlungen, da bei Druck auf das luxierte Ende der Clavicula sofort ein heftiger contraktionszustand der Trapeziusfasern eintrat, der eine Verschiebung des unter diese verlagerten Schlüsselbeinendes unmöglich machte. Die reponierte Lage wurde erhalten durch eine Rollbinde und Heftpflasterstreifen. Nach 16 Tagen war ziemlich gute Fixation eingetreten, und nach 3 wöchiger mediko-mechanischer Nachbehandlung wurde der Verletzte geheilt entlassen. Er ist wieder vollkommen erwerbsfähig und hat seine schwere Arbeit als Kupferschmied wieder aufgenommen.

Die Seltenheit dieser Form der Luxation der Clavicula rechtfertigt wohl die Veröffentlichung eines in unserer Klinik beobachteten Falles, der dem Großmanns in vieler Beziehung ähnelt.

Der 39jährige Steinbrecher Johann K. aus F. erlitt am 24. April 1902 einen Betriebsunfall; er war damit beschäftigt, von 2 Steinen von 1,5 bis 2 cbm Rauminhalt, die nebeneinander auf dem geneigten Boden des Steinbruches lagen, der eine etwas höher als der andere, den einen zur Seite zu schaffen, um Platz zum Arbeiten zu gewinnen. Beide Steine waren etwa 1,40 m hoch; K. setzte, zwischen den beiden Blöcken stehend, in

gebückter Körperhaltung die Winde an den einen, auf der schiefen Ebene des Steinbruchs tiefer liegenden, an und versuchte, ihn so zu heben und umzuwerfen. Er hatte den Stein kaum um 20 cm mittelst der Winde hoch gehoben, als der andere, hinter ihm liegende Felsblock ins Rollen kam und ihn in gebückter Körperhaltung mit der Vorderseite der rechten Schulter an den ersteren derartig anpreßte, daß ihm diese Schulter von hinten her heftig nach abwärts gedrückt wurde, und, wie er sich selbst in der Unfallverhandlung ausdrückte, „das rechte Schulterblatt und das rechte Schlüsselbein verschoben" wurden.

Am 29. August 1902, also 4 Monate nach dem Unfall, kam der verletzte Johann K. in die diesseitige Klinik zur Behandluug. Bei der Aufnahme bot er folgenden Befund: Die rechte Schulter ist im ganzen nach vorn medial gesunken und zeigt schon bei der Besichtigung von vorn einen stark vorspringenden spitzen Wulst, ungefähr in der Mitte der Fossa supraspinata scapulae, medial und oberhalb vom Acromion; diese Hervorragung fällt bei der Besichtigung der Schulter von der Seite und von hinten her natürlicherweise in noch höherem Grade auf.

Das Acromion springt stärker hervor als normalerweise, und an der Stelle, wo sich sonst das acromiale Ende der Clavicula befindet, sieht man eine kleine Vertiefung. Die Betastung ergibt, daß der Vorsprung in der Fossa supraspinata das luxierte acromiale Ende des rechten Schlüsselbeins ist, das sich durch den Musc. trapezius vollständig durchgespießt hat, so daß man es dicht unter der Haut fühlen kann. Bei jeder aktiven und passiven Bewegung des rechten Armes im Schultergelenk verschiebt sich das acromiale Ende der Clavicula gegen den Muskel, reizt dessen Fasern zur contraktion an, zerrt ihn und behindert ihn so in erheblichem Grade in seinen Funktionen. Der rechte Arm kann seitwärts aktiv nicht bis zur Wagerechten gehoben werden, es fehlen noch 20°; passiv kann man den Arm, unter Mitbewegung der Scapula, bis zu Wagerechten heben. Nach vorwärts ist aktive und passive Erhebung bis zur Wagerechten möglich. Nach rückwärts wird der rechte Arm ebenso hoch gehoben als der linke. Alle Bewegungen in den übrigen Gelenken der rechten oberen Extremität sind vollkommen frei und normal.

Die Muskulatur des rechten Armes ist zwar ziemlich kräftig, jedoch im Vergleich mit der des linken etwas atrophisch. Beide Schultern haben, über den Wulst des Musculus deltoides gemessen, gleichen Umfang. Die Umfangsmaße der Arme sind aber:

Am Oberarm rechts 25,5 cm, links 26 cm, und am Unterarm rechts 24 cm, links 24,5 cm. Am Dynamometer drückt der Verletzte mit der rechten Hand 10—15 kg, mit der linken 35 kg. (Wenn man auch bei der Prüfung der Druckkraft der Hand mittelst des Dynamometers immerhin zu berücksichtigen hat, daß das Ergebnis zum großen Teil von dem guten Willen des zu Untersuchenden abhängig ist, so ist doch eine Herabsetzung der Kraft im rechten Arm nicht zu verkennen). Der Versuch der Reposition ohne Narkose gelang nicht, da bei jeder Bewegung des acromialen Endes der Clavicula sich die Fasern des M. trapezius kontrahierten und infolgedessen das luxierte Ende um so fester umfaßten. Die Einwilligung zur Narkose und Operation — die in einer subkutanen Durchtrennung der oberhalb des durch den Muskel gedrungenen Schlüsselbeinendes befind-

lichen Muskelfasern bestehen sollte[1]), um dadurch eine freiere Beweglichkeit der Clavicula und damit des Armes herbeizuführen, einen Repositionsversuch zu ermöglichen und, falls die Reposition gelungen wäre, durch Drahtsutur die Clavicula mit dem Acromion wieder zu vereinigen — wurde von dem Unfallverletzten zu wiederholten Malen hartnäckig verweigert. Ebenso gab er später nicht die Zustimmung zu einer, von einem anderen Begutachter vorgeschlagenen, Fixation des luxierten Endes an das Acromion durch Knochennaht. Der Mann wurde deshalb nur der mediko-mechanischen Behandlung unterworfen. Bei der Entlassung war die Muskulatur des rechten Armes zwar noch etwas schwächer als die des linken, die Bewegungsfähigkeit war aber soweit gebessert, daß K. den Arm seitwärts und vorwärts bis zur Horizontalen aktiv heben konnte; passiv konnte man nach beiden Richtungen hin den Arm noch um gut 45° über die Wagerechte erheben. Die subjektiven Klagen des Verletzten bezogen sich auf Schmerzen in der rechten Schulter bei Bewegungen des Armes und auf die Bewegungsbehinderung beim Heben des Armes. Die Einbuße der Erwerbsfähigkeit wurde diesseits auf 40 Proz. geschätzt, da ja die Funktionen des rechten Oberarmes in nicht unerheblichem Grade beeinträchtigt sind.

Der Schlußbefund und das Endresultat unseres Falles unterscheidet sich wesentlich von dem der Fälle von Davis und Großmann. Während bei diesen beiden vollkommene restitutio ad integrum und vollständige Wiederherstellung der Arbeitsfähigkeit binnen kurzer Zeit nach der gelungenen Reposition eintrat, blieb uns leider — dank der bekannten Scheu der Mehrzahl der Unfallverletzten vor operativen Eingriffen, durch die sie in ihrer Erwerbsfähigkeit gebessert zu werden und danach einen Teil der bisherigen Rente zu verlieren fürchten — das bei jedem anderen Patienten wohl mögliche Erreichen dieses wünschenswerten Zieles versagt. Die Luxation blieb bestehen und besteht heute noch, und lediglich eine mäßige Besserung der Bewegungsfähigkeit des Armes wurde durch Massage und mediko-mechanische Behandlung erzielt.

Ferner unterscheidet sich unser Fall dadurch von dem Großmanns, daß bei unserem Patienten das luxierte acromiale Ende des Schlüsselbeins den Musc. trapezius vollkommen durchbohrt hatte, während bei dem Verletzten Großmanns sich das luxierte Claviculaende noch unter dem Muskel, wenn auch, wie mir aus dem Verhalten des Muskels bei den ohne Narkose vorgenommenen Repositionsversuchen (s. oben) hervorzugehen scheint, schon etwas in dessen tiefere Fasern eingebohrt befand. Wie sich bei Davis' Fall das luxierte acromiale Ende der Clavicula zum Musculus trapezius verhielt, kann ich leider nicht erfahren, da mir die Originalmitteilung Davis' nicht zugänglich ist, und ich infolgedessen auf die Referate Hoffas (l. c.) und des Zentralblattes f. Chirurgie (1888) allein angewiesen bin, aus denen beiden über diesen Punkt keine Angaben ersichtlich sind. Indessen, wenn das luxierte Ende in den Musc. trapezius eingedrungen gewesen wäre, so würde dieser wichtige Befund in den Referaten wohl schon erwähnt sein.

In unserem Falle ist wohl die Durchspießung des Muskels durch die

1) Auf diese Weise wäre die Luxatio supraspinata in eine Luxatio supraacromialis (s. weiter unten) umgewandelt worden.

heftige Gewalt des nach hinten getriebenen luxierten Schlüsselbeinendes, bei gleichzeitig von hinten fixierter Schulter, akut erfolgt. Man kann sich freilich den Vorgang auch so denken, daß sich das Schlüsselbeinende erst ganz allmählich durch die Mitbewegungen der Clavicula bei den Bewegungen des Armes und der Schulter durch den Muskel hindurch gearbeitet hat. So würde bei den beiden zitierten Fällen die Durchspießung des, der stetigen Reibung durch den relativ spitzen Knochen ausgesetzten, Muskels später vielleicht auch erfolgt sein, wenn nicht sofort nach der Verletzung die Reposition gelungen wäre.

Für die Differentialdiagnose kommen in Betracht:

1. Die Luxatio claviculae supraacromialis, die häufigste Luxation des acromialen Schlüsselbeinendes, nach oben über das Acromion;

2. die Luxatio claviculae subacromialis, nach unten und hinter das Acromion, und

3. die Luxatio claviculae subcoracoides, nach unten und vorn unter den Processus coracoides.

Die beiden letzteren Formen sind selten, die letzte, die Luxatio subcoracoides, wird nur von einigen Autoren, darunter Bardenheuer[1]), besonders unterschieden. Die Luxatio supraacromialis war schon Hippokrates und Galen bekannt; die Luxatio supraspinata ist als deutlich unterschiedene Abart der Luxatio supraacromialis aufzufassen. Die Unterscheidung ist nicht schwer, wenn man das Verhältnis des luxierten acromialen Endes der Clavicula zum Musc. trapezius beachtet, ein Merkmal, das Großmann (l. c.) besonders betont. Nach Bardenheuer (l. c.) kann das luxierte Ende bei der Luxatio supraacromialis nicht nur nach oben über das Acromion, sondern auch gleichzeitig nach hinten und medial verlagert sein; es findet sich dann aber stets oberhalb des oberen Randes des Musc. trapezius und damit oberhalb der Fossa supraspinata und ist dort, gut beweglich, unter der Haut sicht- und tastbar, während bei der Luxatio supraspinata das luxierte Ende sich unter der oberen Partie des Musc. trapezius, mehr oder weniger in diesen hineingebohrt, in der Fossa supraspinata befindet und nur in geringem Grade beweglich ist.

Das Trauma, das eine Luxatio claviculae supraspinata zu verursachen vermag, muß von ganz eigener Art sein. Es muß ein heftiger Stoß gegen das Acromio-Claviculargelenk von vorn erfolgen, der sich dann weiter auf die Clavicula fortpflanzt und das acromiale Ende, nachdem es aus seiner Syndesmose gelöst ist, nach hinten drängt, während gleichzeitig durch Gewalteinwirkung von hinten die Schulter heftig nach unten verschoben und in dieser Stellung fixiert wird. Diese Bedingungen sind bei Großmanns und unserem Fall gegeben; in beiden Fällen wurde die Schulter bei gebückter Körperhaltung in der skizzierten Art verletzt.

Großmann (l. c.) erklärt sich die Entstehung seines Falles so, daß durch das Trauma am Ansatze des Musculus trapezius in der Gegend des Acromio-Claviculargelenks ein Einriß entstand, durch den das luxierte Schlüsselbeinende unter dem Mantel des Muskels in die Fossa supraspinata trat. Großmann glaubt, daß dabei ein Teil der Ligamenta coracoclavi-

1) Bardenheuer, Die Verletzungen der oberen Extremitäten. Deutsche Chirurgie. Lief. 63a. Stuttgart 1886. S. 71ff.

cularia erhalten bleibt. Da hierdurch dem luxierten Knochen weniger Bewegungsfähigkeit gestattet sei, so werde er dem durch das Trauma von hinten andrängenden Musc. trapezius weniger leicht ausweichen können als eine Clavicula, deren sämtliche Bänder zerrissen seien, und die deshalb wohl eher in der für die Luxatio supraacromialis charakteristischen Form auf das Acromion luxiert werde.

Dieser Meinung Großmanns können wir beistimmen.

Bezüglich der Therapie ist zu bemerken, daß in frischen Fällen das luxierte Ende sich bei Rückenlage des Verletzten wohl fast immer leicht reponieren lassen wird; mittelst einer schmalen Rollbinde, die von hinten fest an das Acromio-Clavicular gelenk anzudrängen und daselbst mit Heftpflasterstreifen zu fixieren ist, läßt sich nach dem Vorgang Davis' und Großmanns die reponierte Lage unter dem Desaultschen Verband erhalten, und es tritt vollkommene Heilung ein. Wenn der Musc. trapezius durchbohrt ist, so ist die offene oder subkutane Durchtrennung der oberhalb des durchgespießten luxierten Endes befindlichen Muskelfasern dem Repositionsversuch vorauszuschicken. Bei älteren Fällen wird sich die Clavicula wohl nur blutig reponieren und nur durch die Knochennaht in normaler Stellung erhalten lassen.

Für die Anregung zu dieser Arbeit und deren Förderung bin ich meinem Chef, Herrn Prof. Dr. Vulpius, zu großem Danke verpflichtet.

XVI.

Über ein neues rhinoplastisches Verfahren.

Von

Dr. **Carl Beck,**

Professor der Chirurgie und Chefchirurg in Neuyork.

(Mit 4 Abbildungen.)

(Demonstriert vor der deutschen medizinischen Gesellschaft von Neuyork am 7. März 1904.)

Wie verschieden die Ansichten über den Schönheitserfolg der Rhinoplastik sind, wird am besten durch eine tragikomische Erfahrung Langenbecks illustriert. Als dieser Phidias der Körperarchitektur den Verband von der neu gebildeten Nase eines jungen Mannes abnahm, ließ er ihn, von dem Resultat entzückt, in einen Spiegel sehen. Der Patient aber war so empört über seine „Verunstaltung", daß er sich eines geradezu unerhörten Betragens seinem Operateur gegenüber befleißigte.

Daß man auch heute noch weit von kosmetischer Vollkommenheit entfernt ist, geht am einleuchtendsten aus der großen Anzahl von Operationsmethoden hervor. Wenn ich es unternehme, diesen eine neue hinzuzufügen, so bin ich mir wohl bewußt, daß derselben ebenfalls Unvollkommenheiten anhaften — vor allem die, daß sie sich nicht für alle Fälle eignet — andererseits aber bietet sie doch Vorteile, welche keiner anderen Methode zukommen.

Das Prinzip derselben besteht darin, daß man einen Teil der Unterlippe und des Kinns zur Bedeckung des Nasendefekts benutzt.

Die Patientin, welche ich Ihnen heute vorstelle, litt seit etwa drei Jahren an Epitheliom der Nase. Die mikroskopische Untersuchung, welche durch Herrn Kollegen Henry T. Brooks vorgenommen wurde, bestätigte die klinische Diagnose.

Wie Sie an der Blumenlese von Narben, welche das Gesicht und die Stirn der Patientin kreuzen, ersehen, hatte sie bereits das Sujet früherer rhinoplastischer Eingriffe gebildet, und zwar scheinen die dahinzielenden Versuche jedesmal von gutem temporären Erfolge begleitet gewesen zu sein. Als ich Patientin zum erstenmal vor zwei Jahren zu untersuchen Gelegenheit fand, war ein Rezidiv eingetreten, und von der früheren Deckung war nichts mehr zu erkennen. Da die vorhergehenden Operationen (indische und französische Methode) kein verfügbares Material mehr übrig gelassen

Fig. 1.
Epitheliomatöse Zerstörung der linken Nasenhälfte.

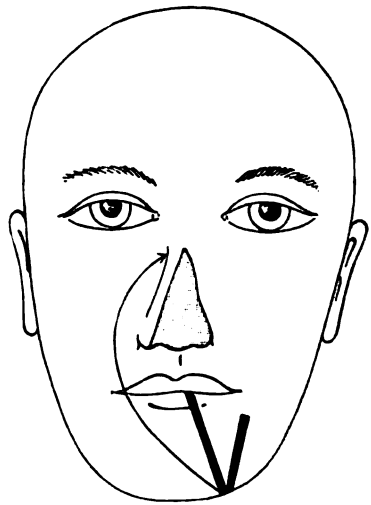

Fig. 2.

hatten, so entschloß ich mich zur italienischen Methode, indem ich einen Lappen aus dem linken Oberarm entnahm. Obgleich der Lappen bedeutend zusammenschrumpfte, so kam es doch zu guter Verklebung und die Deckung gelang vollkommen.

Während des letzten Sommers trat ein erneutes Rezidiv ein, und wie sich aus Fig. 1 ersehen läßt, erstreckte sich die Zerstörung über die ganze linke Nasenseite, so daß die Schleimhaut der Nasenhöhle völlig zutage trat.

Hätte ich nicht befürchtet, die Verklebungstendenz der Wundränder durch die Röntgenlichtbehandlung übel zu beeinflussen, so würde ich erst die Bestrahlung versucht und auf geheiltem Boden sozusagen neue Deckung versucht haben. So aber bin ich mit anderen Beobachtern der Überzeugung, daß die Röntgenlichtbehandlung recht ungünstige Verhältnisse für plastische Operationen schafft, weshalb man sie immer erst nach erfolgter Vereinigung der Wundränder anwenden soll.

So entschloß ich mich denn nach ausgiebiger Umschneidung der Geschwürsränder, einen dreieckigen Lappen aus der ganzen Dicke der Unterlippe zu formen, wie ihn Fig. 2 andeutet. Die Größe und Form des Lappens wurde in Proportion zu der des Defektes abgemessen. Der Schnitt begann etwa einen Zoll einwärts vom linken Mundwinkel und erstreckte sich bis zum Unterkiefer. Von dort wurde er mundwinkelwärts zurückgeführt und endete einen halben Zoll weit unterhalb des Mundwinkels, um eine geeignete Brücke übrig zu lassen. Nun wurde der Lappen, welcher einem gleichschenkligen Dreieck glich, gedreht, so daß seine Spitze an den obersten Winkel des Defektes genäht werden konnte. Die oberen Teile des Lappens konnten gut apponiert und mit Seidennähten befestigt werden. Ein Teil

Fig. 3.
Aussehen des Lappens am dritten Tage nach der Operation, die schwarze Fläche über der Oberlippe deutet den nicht vereinigten Wundrand des Lappens an.

Fig. 4.
Sechs Wochen nach der Operation.

des Lappens (vgl. die schwarze Fläche in Fig. 3) mußte frei bleiben. Seine Wundfläche wurde mit Jodoformpulver bestreut.

Der durch die Entnahme des Lappens geschaffene Hiatus der Unterlippe wurde durch starke Seidenfäden direkt vereinigt. Nach Verlauf einer Woche durchschnitt ich erst zwei Drittel des Lappens und vier Tage später den dünnen Rest der Brücke.

Wie Fig. 4 sechs Wochen nach der Operation zeigt, ist die Schleimhaut der Lippe völlig erhalten geblieben, ferner ist der Lappen selbst tadellos eingeheilt. Das Unterlippenfragment bildet nun den linken Nasenflügel, was kosmetisch als vorteilhaft anzusehen sein dürfte. Die Farbe des neuen Nasenflügels ist lila geworden, wodurch seine Herkunft gar nicht mehr erraten werden kann.

Der Hauptvorteil des Verfahrens liegt meiner Ansicht nach darin, daß

es für eine Auskleidung des Lappens mit Schleimhaut sorgt und dadurch natürliche Verhältnisse nachahmt. Seine breiten Wundflächen machen ihn zur Anheilung besonders geeignet, und da er nicht gefaltet zu werden braucht und überhaupt nicht schrumpft, so ist er nicht größer zu entnehmen, als dem Defekt entspricht.

In wie weit die Tendenz zum Rezidivieren beeinflußt wird, kann erst längere Beobachtung lehren, jedenfalls dürfte die Anwesenheit von Schleimhaut und die guten Ernährungsverhältnisse des dicken Lappens ein günstiges Moment bilden.

Das Allgemeinbefinden der Patientin ist vorzüglich.

Vor drei Wochen begann ich die Röntgenlichtbehandlung der operierten Region, wobei ich nur die Augen schützte. Die Sitzung dauerte sieben Minuten bei mittlerer Stromstärke (Wehnelt). Vier Tage später entwickelte sich eine Verbrennung zweiten Grades, welche bis über das linke Ohr reichte. Nach einer Woche trat unter dem Xeroformgazeverband Heilung ein. Eine Woche später wiederholte ich das Verfahren mit demselben Erfolg. Wie Sie sehen, sind die Spuren der Verbrennung beinahe wieder verschwunden. Es ist dies nach meiner Ansicht ein weiterer Beweis für das Bestehen einer individuellen Suszeptibilität, wenn wir auch nicht so weit gehen wollen, von einer wirklichen Indiosynkrasie zu sprechen. Es empfiehlt sich deshalb, außer in sehr malignen Fällen, erst tentativ vorzugehen. Bei rein kosmetischen Fragen ist diese Vorsichtsmaßregel von besonderer Wichtigkeit.

XVII.

Operativ geheilte traumatische Zwerchfellhernie des Magens.

Von

W. Mintz,

Chirurg am Alt-Katharinenspital zu Moskau.

(Mit 1 Abbildung.)

Ein 40jähriger Mann (Nr. 1701/1904) kam am 1. März a. c. mit einer linksseitigen Brustwunde in meine Behandlung. Ich fand im linken 7. Interkostalraum, entsprechend der vorderen Axillarlinie, eine 4 cm lange Schnittwunde, durch welche die Luft bei der In- und Exspiration ein- und ausströmte. Gleichzeitig zeigte sich in der Wunde ein Stück vorgefallenen Netzes, weshalb ich auf eine gleichzeitige Verletzung der Abdominalhöhle schloß.

Ich erweiterte die Wunde, resezierte ein 10 cm langes Stück der 8. Rippe und fand in der linken Pleurahöhle die vollständig kollabierte Lunge und den größten Teil des mit Speisemassen überfüllten Magens vor, welcher durch einen 7 cm langen Schlitz ins Diaphragma geschlüpft war. Die Richtung der Diaphragmawunde entsprach ungefähr der Fortsetzung der vorderen Axillarlinie. Die Magengefäße waren strotzend mit Blut gefüllt.

Es gelang mir nicht, den Magen von der Pleurahöhle aus in die Bauch-

höhle zurückzubringen. Daran mochten einerseits die Atembewegungen des Zwerchfells, andererseits die relative Enge der Zwerchfellwunde Schuld tragen.

Da ich es nicht für angebracht hielt, die Zwerchfellwunde zu erweitern, zudem mit der Möglichkeit einer Verletzung von Bauchorganen rechnen mußte, so eröffnete ich die Abdominalhöhle mit einem Schnitt, welcher dem linken Rippenrand entlang lief, überzeugte mich von der Unverletztheit der Bauchorgane und reponierte den Magen mit Leichtigkeit durch Zug an dem in der Bauchhöhle zurückgebliebenen Teil desselben.

Die Zwerchfellwunde wurde mittels fortlaufender Seidennaht von der Pleura aus geschlossen, die Pleurahöhle tamponiert und die Bauchhöhle partiell geschlossen.

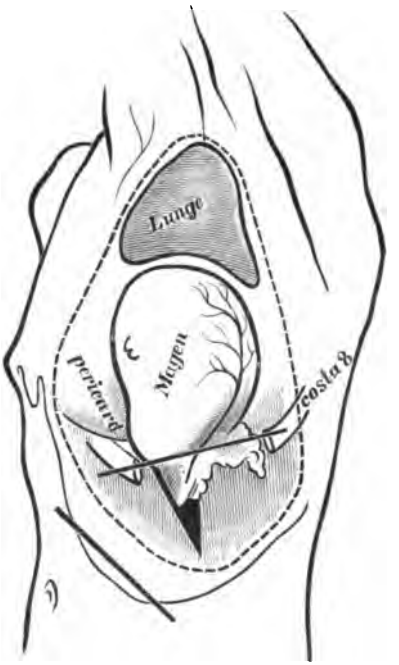

Nach 2 Tagen wurden die Tampons aus der Pleura definitiv entfernt. Nach 4 Tagen war das Zwerchfell oberhalb der Wunde mit dem oberen Rande der Brustwunde verklebt, der Pneumothorax hatte sich resorbiert, die Lunge hatte sich entfaltet. Am 5. Tage konstatierteich L. H. U. einen pneumonischen Herd und am 10. Tage R. H. U. einen gleichen Herd, der wie der erste nur kurze Zeit bestand. Am 18. Tage konnte ich durch die Brustwunde die Seidennaht von der Zwerchfellwunde entfernen. Am 29. Tage waren sowohl die Pleura-, als die Abdominalwunde definitiv geheilt.

Es war also in diesem Falle, trotz energischer Manipulationen, im Pleuraraum und trotz Tamponade eine Infektion der Pleura ausgeblieben. Dazu mochte wohl auch die frühe Verklebung des Zwerchfells mit der Pleurawunde beigetragen haben. Durch letztere wurde andererseits die Zwerchfellwunde gewissermaßen extrapleural gelagert, so daß für die Zukunft eine sekundäre Hernienbildung in die Pleura durch die allmählich erweiterte Narbe ausgeschlossen erscheint.

Lange Zeit bestand die Meinung, daß Diaphragmawunden in Gestalt von ringförmigen Narben zur Ausheilung kämen. Die Versuche von Repetto beweisen das Gegenteil; ringförmige Narben kommen wohl nur bei persistierendem Eingeweideprolaps durch die Wunde zustande.

Nach Lenormant[1]) starben von 33 nicht operierten Zwerchfellwunden 29, und zwar 21 an innerer Einklemmung.

Neben diesem indirekten Beweis von der Notwendigkeit eines opera-

1) Revue de Chirurgie. 1903.

tiven Eingriffes bei Zwerchfellwunden spricht für dieselbe auch der Punkt, daß von 23 transpleural genähten Zwerchfellswunden nur 3 letal endeten.

In 16 Fällen wies der Netzvorfall auf eine Beteiligung der Abdominalhöhle hin.

Was den Weg zur Zwerchfellnaht angeht, so ist der abdominale technisch schwieriger. Vor allem stört der Rippenbogen, den manche Chirurgen resezieren wollen; ferner drängen die Eingeweide konstant gegen die ohnedies tief gelegene Wunde und die Nadel an. Von 8 vom Abdomen aus genähten Zwerchfellwunden endeten 5 letal.

Der transpleurale, von Permann und Postempski empfohlene Weg gestattet allerdings keine so genaue Kontrolle der Abdominalorgane, dafür führt er direkt zum verletzten Zwerchfell und gestattet ein bequemes Operieren.

Es heißt, daß die Reposition der Bauchorgane von der Pleurahöhle aus leicht gelingt. In meinem Falle konnte ich mich davon nicht überzeugen. Offenbar war das Mißverhältnis zwischen dem vollen, zum größten Teil vorgefallenen Magen und der kleinen Diaphragmawunde ein zu sehr ausgesprochenes.

Lenormant meint, daß die transpleurale Methode eine Besichtigung der Abdominalorgane nicht hindert. Er gestattet eine Erweiterung der Zwerchfellwunde und führt an, daß Walther und Giraud den ganzen Magen, die Flexura coli lienalis und $^2/_3$ der Milzoberfläche mit Stiel besichtigen konnten.

Ich glaube wohl, daß eine Verletzung eines Hohlorgans schwer zu übersehen sein wird, namentlich wenn es sich um Organe der oberen Bauchhälfte handelt. Hingegen kann sich eine Gefäßverletzung am Netz oder Gekröse leicht dem Auge entziehen, namentlich dann, wenn die Blutung durch den Zug an den Eingeweiden steht.

Ich halte es für sicherer, die Bauchhöhle von einem Probeschnitt aus, z. B. dem Rippenrand entlang, zu besichtigen, da eine Infektion derselben durch den im Augenblick der Verletzung austretenden Magen- oder Darminhalt möglich ist.

Man wirft dem transpleuralen Weg die Komplikation mit Pneumothorax vor.

Die Statistik beweist, daß unter 22 Fällen 21 keine sonderlichen Beschwerden aufwiesen. Auch in meinem Falle verschwand der Pneumothorax von Verband zu Verband. Ich mußte ihn beim Verbandwechsel verschiedene Male plötzlich wiederherstellen, ohne daß der Kranke sich dabei schlimm befunden hätte.

Es wäre zum Schluß noch anzuführen, daß Walther durch Einnähen des Diaphragma in die Brustwunde die Zwerchfellwunde extrapleural verlagerte und so einerseits die Pleurahöhle zum Verschluß brachte, andererseits einem zukünftigen Rezidive vorzubeugen suchte. In den 31 Fällen, welche Lenormant anführt, war der Magen 10mal verletzt und 2mal in die Pleurahöhle eingetreten.

XVIII.

Besprechungen.

1.

E. Lexer, Lehrbuch der allgemeinen Chirurgie, I. Band. Verlag von Ferd. Enke, Stuttgart 1904.

In einem schönen Vorwort zu diesem Lehrbuch hat E. von Bergmann die Entstehungsgeschichte dieses Buches angedeutet. „Die Zeit", „der Unterricht" und die Ergänzung des im gleichen Verlag erschienenen Lehrbuches des speziellen Chirurgie „forderten die Arbeit". Lexer hat die Arbeit übernommen und sie in diesem I. Bande aufs glücklichste zu Ende gebracht. Der Vergleich, welcher einem Lehrbuche der allgemeinen Chirurgie zugemutet wird ist bekannt; wie glänzend war seiner Zeit das Billrothsche Lehrbuch in jeder Beziehung, wie vortrefflich auch neben manchem andern das Buch von Landerer! Das vorliegende Buch von Lexer zeichnet sich durch Sachlichkeit und Gediegenheit aus. Die Aufgabe, solche Arbeit zu vollenden, ist schwer; fast riesig ist das Gebiet geworden, welches der Verfasser beherrschen muß. Lexers Buch zeichnet sich durch übersichtliche Anordnung, klare Darstellung aus und wird Ärzten und Studierenden, für welche es zunächst bestimmt ist, und allen, die sich mit Chirurgie beschäftigen, ein wertvolles Hilfsmittel zur Belehrung und Anregung sein.

Helferich.

2.

A. Martin, Diagnostik der Bauchgeschwülste. Verlag vor Ferd. Enke, Stuttgart, 1903 Preis 8 M.

Vorliegendes Bändchen bildet die Lieferung 45a der jetzt von v. Bergmann und v. Bruns herausgegebenen „Deutschen Chirurgie". Ein allgemeiner Teil (16 Seiten) bespricht die Untersuchungsmethoden. Der spezielle Teil bietet in 12 Kapiteln die Geschwulstbildungen der Bauchdecken, des Magens, des Darmes, des Mesenteriums und des Netzes, der Leber, der Gallenblase, des Pankreas, der Milz, der Nieren, der Blase, des Peritoneum, der weiblichen Genitalien. Auch der Chirurg wird manches Interessante darin finden.

Helferich.

3.

E. Leser, Lehrbuch der speziellen Chirurgie, 6. Auflage. Verlag von G. Fischer, Jena 1904, Preis 20 M.

Das Vorwort zur 5. Auflage datiert vom April 1902, dasjenige der hier vorliegenden 6. Auflage vom März 1904 — ein großer Erfolg! Die Möglichkeit, den Inhalt seines Buches immer neu zu ergänzen und zu verbessern, hat Verfasser eifrig benützt. Auch sind viele, meistens gute Abbildungen, z. T. farbig, im Text eingedruckt. Auf 1108 Seiten ist der reiche Stoff gedruckt, welcher bekanntlich in 60 Vorlesungen angeordnet ist. Das Buch wird sich auch in der neuen Auflage gewiß neue Freunde erwerben. Helferich.

4.

Dr. J. Port, Kriegsverbandschule. Verlag von Ferd. Enke, Stuttgart 1904.

Diese kleine Schrift des auf dem Gebiet der Kriegsverbandlehre hochverdienten Verfassers gibt eine Anleitung zur Selbstherstellung von Apparaten für den Transport der Schwerverwundeten und für die Behandlung eiternder Knochenbrüche. Der Text ist klar, übersichtlich und durch eine große Zahl von guten Abbildungen erläutert. Jeder Militärarzt und Chirurg wird mit Interesse die Darlegungen und Vorschläge des vielerfahrenen Verfassers lesen.

In der Einleitung der Schrift fordert Port die Einrichtung von militärärztlichen Verbandschulen. Ref., welcher die praktische Tätigkeit des Verfassers schon in München kennen zu lernen das Glück hatte, plaidiert für eine ernstliche Beachtung und Prüfung der Portschen Vorschläge. Helferich.

Anzeigen literarischer Neuigkeiten, welche der Redaktion zugeschickt worden sind:

Nordiskt Medicinskt Arkiv, Kirurgi. 1903. Afd. I. Häft 4.

Wichmann, Die Behandlung der Darminvagination (Schluß).

Forssell, Klinische Beiträge zur Kenntnis der akut septischen Eiterungen der Sehnenscheiden der Hohlhand besonders mit Rücksicht auf die Therapie (Schluß).

Stadfeldt, Über die Cephalocele der Augenhöhle (Schluß).

Archives internationales de Chirurgie. Vol. I. Fasc. 4. Publ. par Willems-Gand.

Harrison, The treatment of stone in the bladder complicated with hypertrophy of the prostate.

Broca, Les mastoïdites des nourrissons.

Franke, Über Pseudoappendicitis (nervosa) (Fortsetzung).

Tavel, Technique de l'appendicektomie sous-muqueuse.

Ceccherelli, L'émostasi del fegato.

Vulliet, Ligature de l'artère hypogastrique pour hémorragies secondaires de la fessière inférieure (ischiatique).

Revue de Chirurgie. No. 4. Avril 1904.

Vautrin, De la luxation du genou en dehors compliquée de déchirure du nerf sciatique poplité externe.

Féré et Deniker, Note sur des exostoses symétriques des scaphoïdes tarsiens (4 fig.).

Bert et Vignard, La topographie craniocérébrale simplifiée et le craniomètre de Kroenlein (5 fig.).

Mally et Richon, Contribution à l'étude des impotences fonctionelles consécutives aux traumatismes articulaires (1 fig.) (Suite).

Soubeyran, Le myxome pur des os (suite et fin).

Cahier, Sur les myostéomes traumatiques, particulièrement sur leur pathogénie et leur traitement opératoire (Suite).

Gaubet et Mercadé, Hypertrophie congénitale des orteils (Suite et fin).

Guyot, Ostéomyélite de l'extrémité supérieure du fémur (Suite et fin).

Archives provinciales de Chirurgie. No. 4. Avril 1904.

Gauthier, Traitement de diverses tumeurs par les rayons X et par la méthode de l'histofluorescence.

Monprofit, Trois cholédochotomies avec remarques sur le manuel opératoire (21 fig.).

Revue Française de medecine et de Chirurgie. No. 14—17. 1904.

Dandois, Egagropile (tumeur fermée par des cheveux) moulé sur l'estomac et le duodénum, enlevé avec succès à une jeune fille de dix-sept ans.

Glandot et Niclot, Le flambage à l'alcool et l'asepsie chirurgicale.

Rocher, Hypertrophie compensatrice du testicule sain, symptôme de l'ectopie haute.

Bovis, De l'élongation nerveuse dans la maladie de Raynand.

The St. Paul Medical Journal. No. 4. April 1904.

Ritchie, The ideal position for Cystoscopy.

Bulletin of the Johns Hopkins Hospital. No. 155. Febr. 1904.

Sampson, The efficiency of the periureteral Arterial Plexus, and the importance of its preservation in the more radical operations for Carcinoma cervicis uteri.

Dunham, The effects of X-Rays upon lower animal life and the tube best suited to their destruction.

La Clinica Chirurgica. No. 2, 4. 1904.

Rolando, Della via più opportuna da seguirsi in alcuni interventi operativi sopra la diastasi omerale.

Fiori, Sul trapianto parziale di muscoli a funzione antagonista nella paralisi del nervo radiale.

Fabris, Di un nuovo processo operatorio per la cura radicale dell'ernia ombelicale.

Giannettasio, Nuovo processo di nefropessia.

Baum-Kiel.

XIX.

Aus der chirurgischen Klinik zu Upsala.

Weitere Beobachtungen über Sensibilität in Organ und Gewebe und über lokale Anästhesie.

Von

K. G. Lennander.

In zwei voraufgehenden Aufsätzen[1]) habe ich meine Beobachtungen über die Sensibilität in der Bauchhöhle niedergelegt. Das Resultat war, daß der Magen, die Därme, die Mesenterien[2]), die Gallenblase, die Serosa der Harnblase, der vordere Rand der Leber, sowie die freigelegte und gespaltene Niere für operative Eingriffe, selbs tfür solche mit dem Thermokauter, für Fingerdruck, für Dehnung nach verschiedener Richtung und für Chemikalien (Ätzstift, Chloroform, Salzsäure, Chromsäure usw.) durchaus unempfindlich waren. In manchen Fällen war auch das Berührungs-, Kälte- und Wärmegefühl geprüft und gefunden, daß die obgenannten Organe und Gewebe diese Gefühle nicht besaßen. Dagegen war das Peritoneum parietale für alle operativen Eingriffe, besonders für ein schnelles Dehnen oder Hervorziehen empfindlich. Die stark ausgeprägte Schmerzempfindung in der Serosa und Subserosa parietalis wurde von den Cerebrospinalnerven (den intercostalen, lumbalen und sacralen) in der Subserosa der Bauchwand fortgeleitet. Der kranke Darm und die kranke Gallenblase haben sich in gleicher Weise, wie die gesunden Organe als vollständig unempfindlich erwiesen.

---

1) Om käuseln inom peritonealhålan och om lokal och allmän narkos vid bråck och bukoperationer. Zentralbl. f. Chirurgie. Nr. 8. 1901 und in Upsala Läkarefs Förh. Bd. 6 (1900—1901). Jaktagelser öfver känseln i bukhålan. Hygiea 1901. Umgearbeitet und ins Deutsche übersetzt in Mitteil. a. d. Grenzgeb. d. Med. u. Chir. 10. Bd.

2) Für die Mesenterien kann Unempfindlichkeit in den Partien, wo man zu operieren pflegt, nachgewiesen werden. Über die anderen habe ich keine Erfahrung.

Ich hatte weiter einige Beobachtungen über die Thyreoidea, die Trachea, die Lungen und die Hoden wiedergegeben.

Das Endresultat meiner Arbeit hatte mich zu der Auffassung gebracht, daß diejenigen Organe und Gewebe des Körpers, die ausschließlich vom Sympathicus oder Vagus nach dem Abgang des Laryngeus inferior innerviert werden, keine Nerven für Schmerz-, Berührungs-, Wärme- oder Kältegefühl besitzen.

Ich habe deshalb die Hypothese aufgestellt, daß Krankheiten der Bauchorgane, wie des Magens, der Därme, der Mesenterien, der Gallenblase, der Leber, der Nieren und der Milz nur dann eine Schmerzempfindung herbeiführen, wenn sie eine mechanische, chemische oder entzündliche (bazilläre oder toxische) Reizung auf die Cerebrospinalnerven ausüben.

Ich habe seitdem diese Studien fortgesetzt, die auch von meinen Assistenten mit Interesse aufgenommen wurden. In vielen Fällen haben wir die in den früheren Aufsätzen besprochenen Tatsachen konstatieren können.

Die große Bedeutung der lokalen Anästhesie bei kleineren und größeren Operationen brauche ich hier nicht zu erörtern, möchte nur darauf hinweisen. Klar ist aber eins. Seitdem man weiß, daß nicht alle Organe und Gewebe gleichartige Empfindung besitzen, ist es für die richtige Ausführung der lokalen Anästhesie notwendig zu wissen, was schmerzt und was nicht schmerzt, d. h. welche Gewebe, welche Organe schmerzleitende Nerven haben. Diese Kenntnis zu erweitern, ist der Zweck dieses Aufsatzes.

Die lokale Anästhesie ist teils regioär, teils lokal im engeren Sinne. Regionär nennt man sie, wenn man ein Gebiet empfindungslos macht dadurch, daß man z. B. Cocain endo- oder perineural in oder um einen oder mehrere Nerven einspritzt und so für eine gewisse Zeit bei der oder den Stellen die Schmerzleitung unterbricht, an denen die Einspritzung geschehen. Lokal im eingeschränkten Sinne nennt man die Anästhesie, die nach Infiltration mit Schleichscher Flüssigkeit oder nach Einspritzung einer $^1/_4$—$^1/_2$ proz. Cocainlösung direkt in die Gewebe des Operationsgebietes entsteht.

Hierher gehört auch das Gefrierenlassen mit Chloraethyl, Anestil, Kohlensäure usw. Es handelt sich weniger um eine Unterbrechung der Nervenleitung als vielmehr um eine zufällige Ausschaltung aller nervösen Endapparate innerhalb des Operationsgebietes, die man mit der lokalen Anästhesie im engeren Sinne beabsichtigt.

Was die Technik der lokalen Anästhesie angeht, so verweise ich auf Schleichs bekanntes Handbuch, auf das 1903 erschienene

„Handbuch der allgemeinen und lokalen Anästhesie“ von F. L. Dumont, auf Kochers Operationslehre, 4. Auflage 1902, und auf Harvey Cushings Abhandlung im Januarheft (1900) der Annals of Surgery: „The employment of local anaesthesia in the radical cure of certain cases of hernia, with a note upon the nervous anatomy of the inguinal region.“ Was die Geschichte der regionären Anästhesie betrifft, so verweise ich auf Krogius' Aufsatz in der D. Zeitschrift f. Chir. 1903.

Auf der chirurgischen Klinik zu Upsala haben wir mehr und mehr das Schleichsche Verfahren verlassen, obgleich es uns große Dienste geleistet, und sind zum Gebrauch von schwachen Cocainlösungen (0,25 Proz., 0,50 Proz., 1 Proz. mit oder ohne Zusatz von 5—10 Proz. einer Adrenalinlösung 1 : 1000) oder solchen im Verein mit Gefrieren durch Anestil übergegangen. Augenblicklich machen wir Versuche mit 0,1 proz. Akoinlösungen mit oder ohne Adrenalinzusatz. Adrenalin soll dieselbe Wirkung aufs Herz haben, wie Digitalis. Nach den Erfahrungen, die Braun (Leipzig) auf dem Chirurgenkongreß zu Berlin 1903 [1]) niederlegte, sind in einzelnen Fällen Nebenwirkungen von Adrenalin in Gestalt von schnell vorübergehendem Herzklopfen bei Gebrauch größerer Dosen, d. h. 8—10 Tropfen der im Handel vorkommenden englischen Adrenalinlösung 1:1000, gesehen worden. Wichtig ist, daß das Adrenalin in den Cocaïnlösungen sehr schnell seine anämisierende Wirkung zu verlieren scheint. Auf der Klinik zu Upsala wird deshalb mit einer sterilen Pipette ½—⅔ ccm Adrenalinlösung 1:1000 zu 10 ccm Cocainlösung erst unmittelbar vor jeder Operation hinzugesetzt. Seitdem wir nur solche unmittelbar vor der Operation bereiteten Adrenalin-Cocainmischungen anwenden, haben wir selbst bei den obgenannten schwachen Lösungen stets volle Adrenalinwirkung erzielt[2]).

Cocainlösungen werden mit sterilem, destilliertem Wasser zubereitet. Darnach werden sie in ausgekochte Flaschen von 10 ccm Inhalt gegossen, die mit ausgekochten Korken geschlossen werden. Dann werden die verkorkten Flaschen im Wasserbade erwärmt und einige Minuten gekocht. Der Inhalt einer Flasche darf nur zu einer Operation gebraucht werden. Demnach wird eine Cocainlösung nie öfter als einmal aufgekocht. Der Flaschenhals muß so weit sein, daß eine Pravazspritze in die Flasche hineinreichen kann.

Wir versuchen die Operationen so einzurichten, daß wir nicht

1) Seite 23 des Kongreßberichtes im Zentralbl. f. Chirurgie, Heft Nr. 36. 1903. „Über Leitungsanästhesie.“

2) Die käufliche englische Adrenalinlösung (1 : 1000) ist steril, aber nicht antiseptisch laut Untersuchungen im Path.-Inst. zu Upsala.

mehr als 3 ctg Cocain für jeden Patienten anwenden. Natürlich kann man, falls man ein „Cocainödem" der Gewebe spaltet und einen Teil des Cocains wieder abtupft, etwas mehr gebrauchen, wie auch eine Reihe der Krankengeschichten zeigt. Die Patienten werden nur in liegender Stellung, oft mit Hochlagerung des Beckens operiert. Nach der Operation müssen sie mindestens eine Stunde auf einem Sopha oder Bett zubringen. Vor größeren Operationen bekommen sie stets 40 ctg Kampfer und 1 oder 2 mg Strychnin subkutan, wie vor der allgemeinen Narkose. In manchen Fällen ist es von Vorteil, den Patienten ½ Stunde vor der Operation 1 oder 1,5 ctg Morphium subkutan zu geben.

Als allgemeine Regel gilt, daß man überall, wo eine regionäre Anästhesie durch endo- oder perineurale Injektionen möglich ist, diese anwendet. Hierdurch wird die Schmerzlosigkeit gesichert, und der Cocainverbrauch bleibt minimal. Glückt es, mit dem Cocain einen Nerven endoneural zu treffen, so tritt gewöhnlich sofort Leitungsunterbrechung für Schmerzempfindung ein. Geschieht dagegen die Einspritzung perineural, so dauert es 5—10 Minuten, ehe die Empfindungslosigkeit eintritt. Durch Kneifen oder Nadelstich prüft man, wann der rechte Augenblick für den Beginn der Operation gekommen ist. Bei perineuraler Einspritzung scheint man das Eintreten der Schmerzlosigkeit durch Massage des Injektionsfeldes bei gleichzeitiger Kompression der Umgebung beschleunigen zu können.

Will man mit 0,25 proz. bis 0,50 proz. Cocainlösungen schnell Schmerzfreiheit der Haut durch lokale Anästhesie erzielen, so muß man die Einspritzung in die Haut selbst machen, wie Schleich gezeigt hat. Man sieht dann eine weiße Quaddel, wie wenn man sich an einer Nessel gebrannt hat. Spritzt man das Cocain ins Unterhautzellgewebe, so muß man die Schicht zu treffen versuchen, in welcher die Hautnerven laufen, und proximal um diejenige Stelle injizieren, an der man den Schnitt durch Haut- und Unterhautzellgewebe zu legen denkt. Nach und nach tritt dann Gefühllosigkeit ein, was aber 10 Minuten und länger dauern kann. Der rechte Augenblick für die Operation muß auf die vorher erwähnte Weise durch Nadelstich und Aufheben einer Hautfalte ausprobiert werden.

Um den Cocainverbrauch zu verringern, vereinigen wir die Injektion einer ¼ proz. Cocainlösung ins Unterhautzellgewebe mit Gefrierenlassen der Haut durch Anestil.

Ich glaube, daß ich am leichtesten den Nutzen der Vereinigung von Gefrierenlassen durch Anestil mit lokaler und regionärer Adrenalin-Cocainanästhesie klarlegen kann, wenn ich ein paar typische Operationen

beschreibe, die oft von uns ausgeführt sind. Ich wähle dazu die Radikaloperation des Inguinalbruchs nach Bassini und das Abtragen des kranken Appendix in freiem Intervall.

Operation des Leistenbruchs nach Bassini. Vor und lateral vom Leistenkanal werden nahe der Aponeurose des M. obliqu. extern. in das Unterhautzellgewebe 4—5 Pravazspritzen einer 0,25proz. Cocainlösung mit 5—7 Proz. einer Adrenalinlösung 1 : 1000 injiziert. Der Einstich erfolgt in einer Linie, die dem Faserverlauf in der genannten Aponeurose folgt, und die Nadel wird jedesmal nach außen und oben längs der Aponeurose geführt. Hat man 4—5 Minuten nach der letzten Einspritzung gewartet, dann läßt man durch Anestil die Haut in einer Ausdehnung gefrieren, die für den Hautschnitt nötig ist. Danach kann man schmerzfrei die Haut und das Unterhautzellgewebe durchtrennen, sowie die Aponeurose vor den lateralen drei Vierteln des Inguinalkanals und lateral davon freilegen. Mit der Messerspitze prüft man, ob die Aponeurose gefühllos ist. Ist dem so, wird sie in der Länge des Hautschnittes längs des Faserverlaufes gespalten. Ist sie nicht gefühllos, so spritzt man hinter sie 2 ccm einer 0,25proz. Cocainlösung in der Richtung nach außen und aufwärts. Nach Abwarten einiger Minuten wird die Aponeurose gespalten und vorsichtig nach oben und unten von den tiefen Bauchmuskeln losgelöst. Man sieht dann gewöhnlich einen oder zwei, seltener drei Nerven, von denen der größte ganz nahe dem Ligam. Poupartii zu liegen pflegt. In diesen oder diese Nerven injiziere man $^1/_2$ oder 1 ccm einer 0,50 proz. Cocainlösung. Zweige von ihnen treten durch den subkutanen Leistenring und breiten sich vor und medial von ihm in der Haut aus. Nach der in den oder die genannten Nerven erfolgten Cocaininjektion kann man den Inguinalkanal in seiner ganzen Ausdehnung schmerzfrei öffnen und ebenso die Haut und das Unterhautzellgewebe bis zur Peniswurzel, falls nötig, spalten (regionäre Anästhesie). Gewöhnlich sind nun sowohl der Bruchsack, wie der Samenstrang gefühllos. Sollte das nicht der Fall sein, so schaue man sich nach einem weiteren Nervenast um, der für eine wirksame Injektion geeignet wäre. Falls der Patient bei der Loslösung des Bruchsackes irgend welche Schmerzen äußern sollte, so lege man den peritonealen Leistenring frei, mache dort an der lateralen Seite des Ringes einige Einspritzungen mit einer 0,25 proz. Cocainlösung in die Subserosa parietalis, warte eine Weile, trage den Bruchsackhals ab und nähe das Peritoneum parietale zusammen, ungefähr wie beim gewöhnlichen Bauchschnitt. Nachher kann man sicher die Radikaloperation nach Bassini schmerzfrei fortsetzen.

Abtragung des kranken Proc. vermiformis. Für Cocainoperationsverfahren eignen sich akute Entzündungen des Appendix, die man z. B. gleich beim Auftreten eines Rezidivs operiert, bevor eine nennenswerte Peritonitis zustande gekommen ist, sowie auch chronische Entzündungen mit wenigen oder keinen Verklebungen. Von diesen sind besonders die mit der hinteren Bauchwand lästig. Je genauer man vor der Operation die Lage des Wurmfortsatzes bestimmen, je klarer man sich die Veränderungen um den Proc. vermif., sowie seine und des Coecums Verschieblichkeit diagnostizieren kann, desto besser ist es. Stets benötigt man einen größeren Bauchschnitt, als bei der allgemeinen Narkose, selbst wenn es gelingt, den Schnitt gerade über

den Proc. vermif. zu führen. Man kann lokale Anästhesie bei allen Arten des Bauchschnittes anwenden. Hier will ich in Kürze die Technik des von mir angegebenen „Appendixschnittes" durch die rechte vordere Rectusscheide mit Verschiebung des Musc. rectus nach der Mittellinie und Erhaltung seiner Nerven beschreiben. In die Linie für den folgenden Hautschnitt werden 4—6 ccm einer 0,25 proz. Cocainlösung mit Adrenalin (s. o.) in das Unterhautzellgewebe nahe der Aponeurose proximal zu den Hautnerven injiziert. Die Haut läßt man durch Anestil gefrieren. Schnitt bis zur Rectusscheide. Unter dieser werden ebenfalls proximal zu den Nerven 2—4 ccm einer 0,25 proz. Cocainlösung mit Adrenalin gespritzt. Dadurch entsteht ein „Ödem" um den Rand des Rectus. Dieser wird von seiner Scheide abgelöst und nach der Mittellinie geschoben. Nun sieht man gewöhnlich 2 größere Nerven. In jeden injiziert man 1 ccm einer 0,50 proz. Cocainlösung. In der Richtung des Nervenverlaufes, mitten zwischen ihnen, spaltet man das Bindegewebe vor der hinteren Rectusscheibe und dem Peritoneum. Das Bindegewebe wird mit Nerven und Gefässen losgelöst und vorsichtig nach oben und unten geschoben. Danach kann man schmerzfrei die hintere Rectusscheide und das Peritoneum parietale gleich lateral von den Vasa epigastrica inferiora spalten. Die zur Serosa führenden sensiblen Nerven sind nämlich cocainisiert (regionäre Anästhesie), und damit ist nicht genug, die meisten sind auch von der Serosa fortgeschoben.

Bei Geschwulstoperationen verfahren wir auf dieselbe Weise: In das Unterhautzellgebe eine 0,25 proz. Adrenalincocainlösung, nach fünf Minuten Gefrierenlassen der Haut mit Anestil. Gutartige Geschwülste kann man während der Exstirpation spalten. Geschwülste haben keine Nerven für Schmerzempfindung.

Für Transplantationen nach Thiersch ist es Gunnar Nyström einige Male durch perkutane Injektion einer $^1/_4$—$^1/_2$ proz. Cocainlösung in die unmittelbare Nähe der Spina il. ant. sup. gelungen, die Leitung des N. cutan. femoris lat. zu unterbrechen und dadurch ein schmerzfreies Gebiet auf der Außenseite des Schenkels herzustellen. Die Analgesie trat ungefähr 10 Minuten nach erfolgter Injektion ein. Hält man sich für die Gewinnung der Thierschschen Lappen im Verzweigungsgebiet des erwähnten Nerven, so bedarf es keiner weiteren Anästhesie. Will man auch auf der Vorderseite des Schenkels operieren, so muß man eine Reihe von Cocaininjektionen in das Unterhautzellgewebe vor der Fascia lata in einer schrägen Linie nach innen und unten vom N. cutan. fem. lat. anlegen. Auf dem Oberarm kann man über dem M. deltoideus einen Halbkreis von subkutanen Injektionen anlegen und später nach Eintritt der Hautanästhesie schmerzfrei die Thierschschen Lappen abtragen.

Vor 3—4 Jahren schrieb mir Harvey Cushing, daß er die regionäre Anästhesie auch auf den Plexus cervicalis ausgedehnt habe, wo er sie bei Lymphomoperationen anwende. Ich habe seit-

dem mehrere größere und schwierige Drüsenexstirpationen am Halse nach folgendem Verfahren vorgenommen. Unter Einwirkung des ersten Äther- oder Chloroformrausches oder unter lokaler Anästhesie mit 0,25 proz. Cocain und Anestil werden der hintere Rand des M. sternocleidomastoideus, der Ast des N. accessorius für den M. trapezius, sowie die sensiblen Äste des Halsplexus freigelegt. Je nach der Lage der zu exstirpierenden Drüsen werden entweder alle sensiblen Nerven, wie N. auricularis magnus, N. subcutaneus colli superior und medius und N. supraclaviculares oder auch nur einige von ihnen da durchschnitten, wo sie in der Nähe von dem Proc. transversus hervortreten. Hat man ½ Stunde vor der Operation eine Morphiuminjektion gemacht, so kann man nun ohne Narkose, oder doch so gut wie ohne Narkose fortfahren. Man verliert nichts, wenn man gleich alle sensiblen Nerven des Halsplexus durchschneidet. Sie müssen doch bei allen schweren und großen Drüsenexstirpationen geopfert werden. Der Vorteil eines minimalen Äther- (oder Chloroform-) verbrauches liegt bei langwierigen Operationen auf der Hand.

Außer bei den bisher genannten Fällen haben wir durch peri- oder endoneurale Cocaininjektionen nach oder ohne voraufgegangene Freilegung des Nerven regionäre Anästhesie im Gebiet der Zeh-, Fuß-, Finger- und Handnerven hergestellt und zwar für den N. peroneus am Fibulakopf, für den N. medianus oberhalb des Handgelenkes, für den N. ulnaris am Ellenbogen, weiterhin auch für die N. frontalis, occipitalis, dorsales penis (vergl. „Penis“) und intercostales[1]).

Die Hoffnung, durch perkutane Injektionen längs des 11. und 12. Intercostal- sowie des ersten Lumbalnerven eine Reihe Blinddarmoperationen schmerzfrei ausführen zu können, wird nicht erfüllt werden, weil, selbst wenn diese Einspritzungen, was ja recht unsicher ist, von Erfolg gekrönt sein sollten, doch damit nicht das hintere Peritoneum parietale gefühllos gemacht wird.

Die Ermöglichung von Hämorrhoidaloperationen unter lokaler Anästhesie bedeutet einen wesentlichen Fortschritt (s. desw. „Rectum, Anus“ S. 321—328).

Die Milz. Die untere Serosa des Zwerchfells.

In meinen früheren Aufsätzen habe ich nichts von der Sensibilität der Milz oder des peritonealen Zwerchfellüberzuges sagen können, wenn ich von meinen mehrfach gemachten Beobachtungen absehe,

1) Gunnar Nyström hat viel Mühe auf die Ausbildung einer Technik verwandt, durch perkutane Injektionen die Scheiden der Interkostalnerven zu treffen.

daß das Einschieben von Salzwasserkompressen zwischen Leber und Zwerchfell bei Gallenblasenoperationen stets von lebhaften Schmerzäußerungen begleitet war. Ich war deshalb sehr froh, einen Bericht von Gunnar Nyström über eine von ihm ausgeführte Empyemoperation zu erhalten.

Nr. 1, E. A., 23 Jahre. Nr. 55 A 1903. Empyema pleurae sin. Op. 14. 1. unter regionärer Anästhesie durch Cocaininjektion in die Gefäßnervenscheiden der 9. und 10. Rippe; 1 ctg. Morphium subkutan 30 Min. vor der Operation.

Mit einer gewöhnlichen Pravazsprite wurde durch die Haut und Muskulatur 1 g einer $^1/_2$proz. Cocainlösung in die beim Angulus posterior im Sulcus costalis gelegenen Gefäßnervenscheiden der 9. und 10. Rippe eingespritzt. Nach 10 Minuten war auf der Haut über der 10. Rippe und den nach vorn von der Scapularlinie gelegenen benachbarten Teilen der Bauchhaut die Schmerzwahrnehmung beim Stechen deutlich herabgesetzt. Der etwa 10 cm von der Scapularlinie nach außen geführte Hautmuskelschnitt ruft unbedeutenden Schmerz hervor. Die Abschabung des Periostes von der hinteren und vorderen Rippenfläche mit einem Raspatorium, sowie das Durchschneiden der Rippe mit der Rippenschere an 2 Stellen löst nicht die geringste Schmerzempfindung aus [1]).

Dagen scheint ein Messerschnitt in die Pleura parietalis, sowie das stumpfe Öffnen des durch Pleuraadhäsionen verklebten Sinus phrenicocostalis ein gewisses Schmerzgefühl hervorzurufen.

Unabsichtlich wurde beim Versuch, einen Hohlraum zwischen den Pleurablättern zu finden, durch das Diaphragma hindurch die Bauchhöhle geöffnet. In der fingerbreiten Öffnung zeigte sich die laterale Oberfläche der Milz. Beim Einstechen einer Nadel ins Milzparenchym bekundet Patient nicht das geringste Gefühl. Dagegen stöhnt Patient heftig vor Schmerzen, sobald man mit dem Finger über den nach der Milz zu gelegenen parietalen Peritonealüberzug des Diaphragmas streicht.

Aus Nyströms Bericht geht hervor, daß die Serosa und das Parenchym der Milz innerhalb des untersuchten Gebietes für Nadelstich unempfindlich waren. Daß die Berührung der unteren Zwerchfellfläche mit dem Finger äußerst schmerzhaft war, stimmt wohl mit unserer Erfahrung überein, daß eine gasgefüllte Flexura coli lienalis, die nach oben auf das Zwerchfell drückt, heftige Schmerzen hervorruft, die aber schnell verschwinden, sobald die Darmgase in genügender Menge durch den Anus abgehen.

Das parietale Peritoneum der vorderen Bauchwand.

Bei am 27. August und 29. August vorgenommenen Gastroenterostomien mit Enteroanastomose wurde konstatiert, daß alle operativen Eingriffe an Magen und Därmen schmerzlos waren, daß trockene

1) Nach Ansicht des Verf. ist der Knochen gefühllos, nachdem das Periost abgeschabt ist.

Kompressen, die zwischen die Eingeweide und deren Mesenterien gelegt waren, um gegebenenfalls ausfließenden Magen- oder Darminhalt aufzufangen, schmerzlos herausgenommen werden konnten, daß dagegen in Kochsalzlösung getauchte und ausgewrungene Kompressen, die zwischen das Peritoneum parietale und die Eingeweide gelegt waren, nicht gerührt werden konnten, ohne die heftigsten Schmerzen zu verursachen, ein Umstand, der das Einleiten der allgemeinen Narkose für ihre Herausnahme nötig machte. Offenbar ist es die Verschiebung der Serosa und Subserosa gegen die darüber liegende Aponeurose oder den Muskel, die so sehr schmerzhaft ist; denn selbst wenn man nur ganz leise mit dem mit einem Kautschuküberzug versehenen Finger die Serosa gegen die vordere Bauchwand nahe der Mittellinie auf und nieder schiebt, scheint dies große Schmerzen hervorzurufen.

Die Leber. Das Peritoneum parietale.

Was die Leber angeht, so bin ich der Ansicht, daß dieselbe weder in ihrem Parenchym, noch in ihrer Serosa schmerzleitende Nerven führt. Arthur E. Barker (London) hat mir brieflich mitgeteilt, daß er einen Troikart tief in die Leber gejagt habe, ohne daß der Patient irgendwelche Schmerzen gefühlt hätte. Weshalb verursacht aber eine Stauungsleber z. B. bei einer Mitralinsufficienz Schmerzen? Die Patienten haben dabei das Gefühl der Völle, der Spannung und des Druckes teils im Epigastrium, teils rechts hinterm Rippenbogen. Den Grund dafür finde ich darin, daß die geschwollene Leber viel mehr Platz beansprucht, als im normalen Zustande. Demgemäß muß sie sich hart auf das parietale Peritoneum legen, wodurch dasselbe gedehnt wird, und dies ist schmerzhaft. Bei der Atmung würde so das Gleiten der Serosa der Leber auf der Serosa parietalis eine viel intensivere Berührung als unter normalen Verhältnissen vorstellen, wenn nicht diese Patienten gewöhnlich immer etwas Ascites hätten. Von vielen Operationen her habe ich die Auffassung gewonnen, daß man Ascitesmengen von weniger als einem Liter mit Sicherheit nicht nachweisen kann.

Man muß sich weiter erinnern, daß die Leber eine recht beträchtliche Fläche besitzt, die nicht mit Serosa überzogen, sondern mit dem Zwerchfell verwachsen ist, und daß das Zwerchfell aller Wahrscheinlichkeit nach sensible Nerven sowohl vom N. phrenicus, wie von den sechs unteren Intercostalnerven erhält. Schwillt nun die Leber, so wird auch die nicht mit Serosa bekleidete Partie des Organs vergrößert, was eine Dehnung und Verschiebung

der Zwerchfellserosa und somit Schmerzen zur Folge hat. Haben die Patienten Höcker auf der Leber (Krebs, Syphilis) z. B. auf der Vorderseite des linken Leberlappens, so empfinden sie Schmerzen im Epigastrium beim tiefen Atmen. Sie fassen diese Schmerzen als relativ oberflächlich auf, und sie beruhen auch ganz sicher auf der Reibung zwischen der höckerigen Leberoberfläche und der Serosa der vorderen Bauchwand.

Daß Adhäsionen zwischen Leber und Diaphragma die Ursache für Schmerzempfindungen bilden können, liegt auf der Hand. Hat man bei einer Cholecystostomie die Gallenblase mit der vorderen Bauchwand vernäht, und schwillt nachher die Leber aus irgendeiner Veranlassung, so muß ja eine Spannung auf der vorderen Bauchwand da entstehen, wo die Gallenblase festgenäht ist. Auch ohne Leberschwellung kann ein so operierter Mensch bei gewissen Bewegungen leicht Schmerzen empfinden, z. B. wenn er mit erhobenen Armen tiefe Inspirationen ausführt. Seitdem ich auf diese Verhältnisse aufmerksam geworden bin, habe ich äußerst selten die Gallenblase mit der Bauchwand vernäht, sondern führe die sogen. wasserdichte Drainage der Gallenblase unter gleichzeitiger leichter Tamponade um die Blase und das Drainrohr herum aus. Das Omentum versuche ich so um den Tampon zu plazieren, daß es sich, wenn dieser fortgenommen wird, womöglich zwischen unterer, vorderer Leberkante und Gallenblase einerseits und die Bauchwand andererseits legt.

Es wird der Satz gelten, daß überall innerhalb der Bauchhöhle strang- oder bandförmige Adhäsionen zwischen den einzelnen Teilen des Peritoneum parietale oder zwischen den Eingeweiden und dem Peritoneum parietale viel mehr Schmerz machen, wenn sie gedehnt oder gespannt werden, als Flächenadhäsionen. Es ist weiterhin glaubhaft, daß Adhäsionen, die während der Heilung einer tiefergreifenden Erkrankung der Parietalserosa entstehen, z. B. nach einer eitrigen Peritonitis mit Granulationsbildung auf großen Serosapartien, keine oder doch geringere Schmerzen hervorrufen, wenn sie gedehnt werden und dadurch eine Spannung der Bauchwand bedingen, als solche, die sich nach einer geringfügigen, serofibrinösen Peritonitis bilden. Man kann sich nämlich nicht die innere Bauchwand mit Granulationen besetzt vorstellen, ohne gleichzeitig auf den Gedanken zu kommen, daß zum wenigsten die Endorgane der sensiblen Nerven zerstört sein müssen. Ob diese sich überhaupt wieder von neuem bilden oder in welcher Ausdehnung eine Regeneration derselben in den einzelnen Fällen eintritt, davon wissen wir nichts.

Daß es bei einer großen und harten Leber von großem Vorteil

sein kann, einen gewissen Grad von Ascites zu haben, habe ich von einem sehr intelligenten Kollegen erfahren. Er hat seit langer Zeit eine vergrößerte Leber und hat mehrere Male soviel Ascitesflüssigkeit gehabt, daß sie abgezapft werden mußte. Seit vielen Jahren sucht er nun seine Flüssigkeitszufuhr und die event. notwendig werdenden Laparocentesen so zu regulieren, daß er immer über eine sich nach Kräften gleichbleibende Ascitesmenge verfügt. Hat die Leber ein gewisses Flüssigkeitsquantum als Ruhepolster, so empfindet der Kollege am wenigsten Unbehagen in der Lebergegend.

Pankreas.

Gelegenheit, die Sensibilität des Pankreas zu untersuchen, dürfte sich nicht oft bieten. Ich wurde deshalb freudig überrascht, als mein Freund und früherer Assistent Ivar Segelberg mir folgende interessante Beobachtung zugehen ließ. Er operierte den Patienten während einer Vertretung im Lazarett zu Karlskrona. Die Krankengeschichte zeigt, daß in diesem Fall der Pankreaskopf für den Punktionsnadelstich und bei der Durchtrennung mit dem Thermokauter unempfindlich war. Man muß hinzufügen, daß es sich um eine Vereiterung in oder hinter dem Pankreaskopf handelte, und daß es denkbar ist, daß die Nerven in dem Teil des Pankreaskopfes, in dem der Eingriff vorgenommen wurde, zerstört waren.

Nr. 1a[1]). Eine 45 J. alte, vorher stets gesunde Frau (Haushälterin auf einem Pfarrhof in Småland) will im letzten Jahre hier und da, besonders wenn sie etwas Schweres gehoben, ein Gefühl von Unbehagen im Epigastrium „zwischen Magen und Brust" gespürt haben. Nie Icterus gehabt, vertrug jede Art Speise. Kam ins Lazarett zu Karlskrona den 24. August 1903. Die letzten 14 Tage vor der Aufnahme hatte sie anhaltende, unerträgliche Schmerzen zwischen Brust und Magen gehabt Die ganzen Nächte hatte sie anläßlich der Schmerzen umhergehen müssen. Fieber hatte sie nicht gefühlt.

Kein Erbrechen, kein Symptom von Peritonitis. Die ersten Tage nach der Aufnahme war sie fieberfrei, später stieg die Temperatur auf mehr als 39° und blieb so. Dauernd kein Anzeichen für Peritonitis und kein Icterus, dagegen fühlte man in der Mitte des Epigastrium einen hühnereigroßen, tiefsitzenden Tumor. Dazu zeitweilig dieselben unerträglichen Schmerzen. Patientin drängte selbst auf einen operativen Eingriff. Ich machte die Probelaparotomie in der Mittellinie des Epigastrium. Die Gallenblase lag an normaler Stelle. Sie war blaß und dünnwandig. In ihr fühlte man wirklich einen erbsengroßen Gallenstein, aber ich wollte die Operation nicht

1) Dieser Aufsatz wurde im Sommer 1903 geschrieben und später im Oktober umgearbeitet. Die neu hinzugefügten Krankengeschichten haben einen Buchstaben neben der Ziffer.

durch seine Entfernung komplizieren, da derselbe deutlich mit dem Tumor in keinem Zusammenhange stand. Letzterer lag vorm Rückgrat hinter dem Magen, nicht mit diesem verwachsen. Die aufgelegten Finger fühlten die fortgeleitete Pulsation der Aorta. Beide Nieren befanden sich an normaler Stelle. Im übrigen lag der Tumor zu hoch, um mit einer Pferdehufniere verwechselt zu werden (Pat. hatte etwas Eiweiß, keinen Zucker). Ich drang stumpf durch das Omentum minus und stieß gerade auf den Tumor, der wie ein Wulst vorm Rückgrad lag. Von vorn, von oben und unten konnte man ihn umfassen, er war aber von der Wirbelsäule so gut wie garnicht zu bewegen. Seine Durchmesser von vorn nach hinten und von oben nach unten entsprachen dem eines kleinen Hühnereies. Seine Farbe war fleischrot, soweit ich mich erinnere, und seine Oberfläche glänzend. Fibrin oder Eiter war nicht zu erkennen. Ich glaubte am meisten an Karzinom, beschloß unterdes eine Probepunktion zu machen. Pat. hatte ja Fieber. — Ich punktierte, nachdem ich rund herum im Saccus minor mit Gazestreifen gut ausgepolstert hatte, bekam aber nur Blut, das ungefähr $^1/_2$ cm im Strahl hochschoß.

Auf Kompression stand die Blutung fast augenblicklich. Sicherheitshalber machte ich um die Einstichöffnung eine Umstechung, worauf es aus diesen Stellen anfangs auch ganz kräftig blutete. Da die Blutstillung nicht ganz zuverlässig war, und um die Punktion wiederholen zu können, ließ ich die Wunde unter Einlegung von Gazestreifen offen. Das Fieber ging am ersten Abend (nach der Narkose) herunter, stieg aber dann zur gewohnten Höhe. Die Schmerzen verschwanden einige Tage, traten später aber wieder auf. Ich erneuerte nun die Punktion, ging tiefer hinein als das erstemal und stieß auf Eiter in einer Tiefe von 2—3 cm. Dieser war dick, grünlichgelb, ohne ausgeprägten Geruch. Er stand deutlich unter Druck, denn er quoll über das obere Ende der Nadel, als die Spritze fortgenommen wurde. Ich machte jetzt einen Einschnitt in das Pankreas mit dem Thermokauter und öffnete die Abszeßhöhle soweit, daß ein fingerdickes Drainrohr hineingeführt werden konnte. Der Eiter stieg im Rohre hoch und quoll über in einer Höhe von mindestens 10 cm. Wie groß die Eiterhöhle war, vermag ich nicht anzugeben. Nach der Drainierung verschwanden Fieber und Schmerzen vollständig, und die Heilung nimmt ihren normalen Verlauf. Der Pankreassaft fließt indessen dauernd in reichlicher Menge als wasserklare alkalische Flüssigkeit ab. Die Eiterbildung hat aufgehört, und die Höhle sich geschlossen, wovon ich mich kürzlich durch Sondierung überzeugt habe. Von besonderem Interesse dürfte sein, daß ich die zweite Operation ohne Narkose vornahm, und daß das Pankreas dabei unempfindlich war. Weder beim Punktieren noch beim Thermokauterisieren des Pankreas fühlte Pat. etwas. Nur, als ich nach Beendigung des Brennens ein Drainrohr so tief in die Höhle steckte, daß es gegen die hintere Wand der Eiterhöhle stieß, wurden Schmerzen empfunden, dieselben intensiven Schmerzen, wie vorher in der Krankheit. Aber es war wohl die hintere Bauchwand hinter dem Pankreas, die schmerzte. In dem Fall bleibt die Frage nach dem Sitz des Abszesses, ob im oder hinter dem Pankreaskopf, offen. Vielleicht war es ein Abszeß im Pankreaskopf mit der Tendenz nach hinten durchzubrechen. Immerhin scheint das Pankreas weder für den Stich

mit der Punktionsnadel noch für das Brennen mit dem Thermokauter empfindlich zu sein. Im Januar 1904 schrieb mir Dr. Lundmark, Oberarzt des Krankenhauses zu Karlskrona, daß die Pat. sich gesund fühlte, aber immerfort ihre Pankreasfistel hatte.

Leistenbruch.

Der lokalen Anästhesie ist eine große Zukunft für Bruchoperationen beschieden. Für Patienten mit eingeklemmtem Bruch, besonders wenn es sich um Gangrän handelt, ist die Gefahr der allgemeinen Narkose weit größer als in anderen Fällen. Befolgt man die Technik, die ich vorher beschrieben, so kann man eine Operation nach Bassini schmerzlos ausführen, falls Operateur und Assistent mit leichter Hand arbeiten. Ich habe jüngst mit Gunnar Nyström einen 82 Jahre alten Mann mit Kardiosklerose, Emphysem und Bronchitis wegen eines großen, direkten Leistenbruchs operiert. Die Operation wurde nach Bassinis Methode, aber gleichzeitig unter Ausführung einer Plastik mit Hilfe der Rectusscheide und Vernähung des M. rectus auf das Ligam. Poupartii ausgeführt. Der Patient war in vorzüglicher Stimmung und während der ganzen Operation zum Scherzen aufgelegt. Die Heilung trat per primam ein. Seit 3½ Jahren werden auf der Klinik zu Upsala alle eingeklemmten und die Mehrzahl der beweglichen Leistenbrüche ohne Narkose operiert. Hier soll das Protokoll über die Operation eines beweglichen und eines eingeklemmten Leistenbruches mitgeteilt werden.

Nr. 1 b. A. E. Nr. 308. A. 1903. 4 g ¼ proz. Cocainlösung ins Unterhautzellgewebe. Anestil auf die Haut.

Hautschnitt: Kein Schmerz.

Schnitt ins Unterhautzellgewebe, Anlegen der Arterienklemmen. Kein Schmerz.

2 g Cocain (¼ Proz.) unter die Aponeurose im lateralen Teil der Schnittwunde.

Spalten der Aponeurose. Kein Schmerz.

Resektionshaken in die Wunde unter mäßigem Ziehen nach außen. Kein Schmerz.

3 g derselben Cocainlösung teils in einen freipräparierten Nerv, teils in der Richtung der Nerven.

Freilegung des Bruchsackes. Kein Schmerz.

Arterienklemme auf und Aufschneiden des Bruchsackes. Kein Schmerz.

Zerren des Bruchsackes bei Unterbindung desselben: Patient klagt über Spannungsgefühl in der Weiche. Es verschwindet allmählich, nachdem man den Bruchsack losgelassen.

Vorziehen des Samenstranges. Kein Schmerz.

Freipräparieren des Samenstranges. Kein Schmerz.

Lösen der Aponeurose des M. obl. ext. vor der Rectusscheide. Kein Schmerz.

Spalten der Rectusscheide; Vernähen des M. obliqu. intern. und des

M. transvers., der Scheide des M. rectus und dieses Muskels mit dem Ligam. Poupartii. Kein Schmerz.

Vernähen der Aponeurose. Kein Schmerz.

Hautsuturen. Kein Schmerz.

Nr. 1 c. F. H. Nr. 328. A. 1903, 26. August 1903.

Diagnose: Hernia inguinalis congenita dextr. incarcerata (seit 24 Stunden).

4 g 0,25 proz. Cocain mit 0,1 ‰ Adrenalin ins Unterhautzellgewebe.

Anestil auf die Haut.

Schnitt durch Haut und Unterhautzellgewebe. Kein Schmerz.

2 g ½ proz. Cocain mit Adrenalin unter die Aponeurose im lateralen Teil der Schnittwunde.

Durchschneiden der Aponeurose. Kein Schmerz.

Stich in den Nerven, bei Einführung der Nadelspitze geringer Schmerz.

Einspritzung von 1 g ½ proz. Cocain mit Adrenalin in denselben Nerven. Kein Schmerz.

Freilegung des lateralen Teils des Bruchsackes. Kein Schmerz.

Kneifen des Nerven mit der Pincette, medial von der Injektionsstelle. Kein Schmerz.

Zur Seite-Führung des Bruchsackes mit dem stumpfen Haken in medialer Richtung. Kein Schmerz.

Schnitt medial in Haut und Unterhautzellgewebe bis hinunter zur Peniswurzel. Kein Schmerz.

Durchschneiden des Bruchsackes. Kein Schmerz.

Abtrocknen der Därme. Kein Schmerz.

Jetzt wird das Becken tief gelagert, wobei Pat. von Schmerzen befallen wird, die er als „Kneifen im Magen" angibt. Im weiteren Verlauf der Operation stellen sich öfters solche Attacken ein, die offenbar sehr schmerzhaft sind. Sie treten ohne Zusammenhang mit den operativen Eingriffen auf und sind nach Angaben des Patienten gleicher Art wie die, von denen er seit Einklemmung des Bruches geplagt wurde.

2 g ½ proz. Cocain mit Adrenalin in der Richtung der Nerven (Zweige des ersten Lumbalnerven) nach außen und oben vom Bruchsackhals.

Durchschneiden des Bruchsackhalses. Kein Schmerz.

Leises Vorziehen des Darmes. Kein Schmerz.

Stärkeres Ziehen am Darm, um ihn besser hervorzuholen. Kein Schmerz, Gefühl des Kneifens.

Nun andauernd eine ganze Weile Attacken von heftigem Ziehen im unteren Teil des Leibes. Im hervorgezogenen Teil des Darmes sind starke peristaltische Bewegungen sichtbar. — Es muß besonders hervorgehoben werden, daß die Kontraktionen des Darmes anhalten, auch nachdem der Pat. erklärt, das Ziehen sei verschwunden, und daß er andererseits vollkommen schmerzfrei ist. Er hat sicher keine Empfindung von den Kontraktionen des in der Wunde vorliegenden Darmes.

45 proz. warme Na.-Cl.-Lösung auf den Darm. Kein Gefühl von Wärme.

Dieselbe Lösung wird auf den Oberschenkel getropft. Pat. gibt ein Gefühl von Wärme auf dem Oberschenkel an.

Ein Metallschaft, der die Temperatur des Zimmers hat und auf dem

Schenkel als kalt empfunden wird, wird auf den Darm gelegt. Pat. hat weder das Gefühl der Berührung noch das der Kälte.

Fingerkniff in den Darm. Kein Gefühl.

Fingerkniff in den Oberschenkel. Pat. gibt sofort an, daß man ihn in den Oberschenkel kneift.

Kleine Manipulationen am Darm, wie Waschen, Abtrocknen usw. Keine Empfindung.

Mesenterium 2—3 cm oberhalb des Darmes.

I. Kalter Haken. Keine Empfindung für Berührung oder Kälte.

II. Kneifen mit der Pincette. Kein Schmerz.

III. Heiße Pincette. Keine Empfindung.

Auf der Haut fallen alle korrespondierenden Versuche positiv aus.

Zurückbringen des Darmes. Kein Schmerz.

Der Darm sah beim ersten Anblick sehr schlecht aus. Ich fürchtete schon, zur Darmresektion gezwungen zu werden. Unter Verlauf der Zeit, wo die erwähnten Sensibilitätsversuche gemacht wurden, wurde der Darm mit warmer Kochsalzlösung gewaschen und zwar mit dem Erfolg, daß die Zirkulation des inkarzerierten Darmstückes freier und freier wurde, und daß zuletzt das ganze Stück, ja selbst die Schnürstellen, sich kontrahierten. Da ich gleichviel das frühere oder spärtere Eintreffen einer Komplikation von seiten der eingeklemmt gewesenen Darmschlinge fürchtete, so wurde der Pat. länger als gewöhlich in der Klinik zurückbehalten. Er blieb indessen die ganze Zeit symptomfrei. Heilung p. prim.

Hervorziehen des Hodens aus dem Bruchsack. Kein Schmerz.

Freipräparieren des Bruchsackhalses, wonach derselbe 1 1/2 cm distal vom Annulus inguinalis peritonei abgetragen wurde. Kein Schmerz.

Kneifen des Peritoneum parietale im Bruchsackhals. Kein Schmerz.

Zerren des Peritoneum in die Quere zwischen 2 Pincetten im Bruchsackhals. Kein Schmerz.

Dieselbe Manipulation innerhalb des Bruchsackhalses an der Serosa der vorderen Bauchwand. Heftiger Schmerz.

Die Cocainisierung war demnach so vollständig gelungen, daß man bis zum Übergang ins parietale Blatt das Peritoneum im Bruchsackhals mit der Pincette kneifen oder dasselbe zwischen 2 Pincetten zerren kann, ohne dem Pat. Schmerzen zu verursachen. Zerrt man dagegen am Peritoneum parietale innerhalb des Ringes nur auf das geringste, so empfindet der Pat. sofort die heftigsten Schmerzen. Das Hineinstopfen einer Gazekompresse in den Bauch nur mit 1—2 cm ist deshalb äußerst schmerzhaft. Ebenso ist das Herausnehmen einer solchen Kompresse von Schmerzen begleitet.

Vernähen des Bruchsackhalses. Kein Schmerz.

Hervorziehen des Hodens nach Amputation des Bruchsackes. Kein Schmerz.

Freipräparieren des Funikels. Kein Schmerz.

Anlegung tiefer Bassini-Saturen in den Muskeln. Geringer Schmerz, weshalb man noch 1 g 1/2 proz. Cocain mit Adrenalin in die sichtbaren Nerven einspritzt.

Nähen der Muskeln und der Aponeurose. Kein Schmerz.

Versuche am Hoden im Fall Nr. 1c..

Klemmen der visceralen Serosa und der Albuginea mit Hakenpincette, keine Empfindung.

Nadelstich, keine Empfindung.

Leichter Fingerdruck auf den Hoden, kein Schmerz.

Starker Fingerdruck auf den Hoden. Patient klagt über Schmerzen im Magen.

Kräftiger Druck auf den Nebenhoden, kein Schmerz.

Kräftiger Druck auf die Cauda epididymidis nach dem Samenstrang zu, kein Schmerz.

Serosa parietalis vor dem 4. und 5. Lendenwirbel.

In Fall 23 meines größeren Aufsatzes gab ich eine Beobachtung wieder, daß ein kräftiger Fingerdruck gegen die Vorderseite des 4. und 5. Lendenwirbels zwischen den medialen Rändern der Psoasmuskeln nicht wahrgenommen wurde. Eine ähnliche Beobachtung bietet Nr. 2.

Nr. 2. Dünndärme: die Kontraktionen derselben in einer Bauchwunde werden nicht empfunden. Die Serosa vor dem 4. und 5. Lendenwirbel reagierte nicht mit einer Berührungs- oder Schmerzwahrnehmung auf einen starken Druck gerade von vorn.

Frau A. H., 33 Jahre alt. Operiert am 24. April 1902.

Patientin war im August 1901 wegen eines carcinomatösen(?) linksseitigen Ovarialtumors und einer über den ganzen Leib ausgebreiteten carcinomatösen(?) Peritonitis operiert worden. Jetzt hatte sie einen hochgradigen Ascites und eine anscheinend ganz diffuse, carcinomatöse Peritonitis. Überdies fanden sich besonders auf der Serosa parietalis die gewöhnlichen Veränderungen der chron. Peritonitis, nämlich Verdickung, starke Gefäßneubildung mit Hyperämie und dazwischen größere und kleinere, bleiche, eingesenkte Stellen von runder Form mit scharfen Rändern. Die Serosa parietalis der vorderen Bauchwand schien weniger empfindlich als gewöhnlich zu sein. Patientin hatte anscheinend keine Art Gefühl davon, daß eine Darmschlinge in der Wunde vorlag und sich lebhaft kontrahierte. Sie erklärte gelegentlich, daß sie kein Ziehen verspüre, sondern daß das Gefühl im Leibe wie gewöhnlich sei. Einen einmal mit dem Finger, dann mit einem dicken Metallschaft ausgeübten harten Druck auf die Vorderseite des 4. und 5. Lendenwirbels empfand sie durchaus nicht, weder als Berührung, noch als Druck oder Schmerz, wogegen sie einen entsprechenden leichten Druck auf die Haut über der Spina iliac. anter. sup. beiderseits sofort spürte. — Patientin hatte eine Stunde vor der Operation 0,01 g Morphium subkutan bekommen. Der Leib war unter Gefrieren der Haut und des Unterhautzellgewebes durch Anestil ge-

öffnet worden. Ausgeführt wurde die Operation, um die große Menge Ascites abzulassen und um die Diagnose festzustellen.

Nr. 3 und 4 sprechen in gewisser Hinsicht gegen die Richtigkeit der Auffassung, daß die Serosa parietalis vorm Promontorium keine Empfindung besitzt.

Nr. 3. Peritoneum parietale a) auf der vorderen Bauchwand, b) über dem Promontorium. Linkes Ovarium.

Frau S. Th., 39 Jahre alt, war 1900 wegen einer äußerst schweren Streptokokkenperitonitis nach der Entbindung operiert worden. Durch mehrere Bauchschnitte waren multiple, intraperitoneale Eiterherde geleert worden. Nun war sie gesund, hatte aber einen großen Bauchbruch in der Mittellinie zwischen Nabel und Symphyse. Dieser wurde am 26. November 1902 operiert. Nach Gefrieren mit Anestil wurde die dünne Bauchwandung gespalten. Die Berührung der Innenseite des vorderen Peritoneums parietale mit dem Finger verursachte Schmerzen. Bei ständigem Druck auf die Vorderseite des Promontorium gab Patientin an, daß sie das Gefühl habe, als ob „etwas im Magen festhalte". Wurde dann der Finger 1 cm vom Rückgrat abgehoben, hatte sie fortfahrend genau dieselbe Empfindung. Um die Mm. recti freizupräparieren, wurde ein „Ätherrausch" (Sudeck) eingeleitet. Nach Freilegung der Muskeln für die Bauchnaht wurde die Narkose sistiert und eine Untersuchung des Uterus und der beiderseitigen Adnexe vorgenommen. Das rechte Ovarium und die rechte Tube schienen, abgesehen von einer kleinen Adhäsion, normal zu sein, dagegen fand sich links eine knapp walnußgroße Cyste. Diese wurde durch Resektion aus dem Ovarium entfernt, welches dann mit 7 doppelten Catgutnähten Nr. 1 geschlossen wurde. Davon spürte Patientin gar nichts. Als man später mit Péau-Pincetten die freipräparierten Ränder des Peritoneum parietale zur Vornahme der Bauchnaht faßte, klagte Patientin hie und da über Schmerzen. Sie war nicht ganz wach.

Nr. 3 zeigt, daß man schmerzfrei ein großes Stück aus dem Ovarium resezieren und dieses nachher zusammennähen kann, nachdem man unter Ätherrausch die Bauchhöhle geöffnet hat.

Nr. 4. Bei einem hochsitzenden Carcinom des Rectum mit kranken Drüsen wurde es notwendig, die ganze Flexura sigmoidea mitsamt ihrem Mesosigmoideum zu exstirpieren und das Colon descendeus und transversum mit dem Anus zu vereinigen. Patientin war wach während der Darmresection und gab an, Schmerzen zu empfinden, als die Ligaturen um die Basis des Mesosigmoideum ungefähr $^3/_4$ cm vom Rückgrat entfernt gelegt wurden.

Die Frage, ob das Peritoneum über dem 4. und 5. Lendenwirbel zwischen den Mm. psoas sensibel ist, ist für mich dauernd noch eine offene.

Die Gallenblase.

Nr. 5. Karin P., 54 Jahre alt. Ulcus ventriculi. Oper. 2. November 1902. Gastroenterostomie und Enteroanastomose. Der Leib wurde unter lokaler Anästhesie mit Cocain und Anestil geöffnet.

Nach Durchtrennung des Peritoneum, bei Kompression der Gallenblase von unten gegen die Leber hat Patientin das Gefühl des Erstickens, „es drückt auf die Brust". Bei Palpation des Rückgrates oberhalb des Nabels hat Patientin die Empfindung, daß man „mit den Fingern taste"

Daß auch die kranke Gallenblase keinerlei Empfindung besitzt, geht aus meinem früheren Aufsatz hervor. Hier möchte ich nur zwei neue Beobachtungen wiedergeben.

Nr. 6. Am 29. März wurde bei Frau S., bei der 11 Tage vorher die Gallenblase breit mit dem Peritoneum parietale und der hinteren Rectusscheide vernäht war, eine Thermocauterisation der Gallenblasenschleimhaut ausgeführt, um der Bildung einer Fistel durch Zusammenwachsen der Gallenblasenschleimhaut mit der äußeren Haut vorzubeugen. Man benutzte einen breiten Brenner und versuchte alle Schleimhaut fortzubrennen, die vor der Vereinigungsstelle der Gallenblase mit dem Peritoneum parietale lag. Die Patientin, die das Instrument sah und den Dunst roch, hatte zu ihrem großen Erstaunen nicht die geringste Empfindung, weder von Schmerz, noch von Wärme oder Berührung. Die Cauterisation wurde am 5. April wiederholt, wobei dieselben Beobachtungen gemacht wurden. Die Wunde heilte später ohne Fistelbildung. Eine ähnliche Beobachtung wurde im September 1903 an einer anderen Patientin, Frau F., gemacht.

Adhäsionen.

Adhäsionen zwischen den Eingeweiden des Leibes oder zwischen diesen und dem Peritoneum parietale haben keinerlei Empfindung. Ruft das Strecken oder Dehnen der Adhäsionen Schmerz hervor, so beruht das darauf, daß man gleichzeitig die Serosa und Subserosa parietalis dehnt. Ex.: Nr. 7 u. 8.

Nr. 7. Radikaloperation eines großen Nabelbruchs. 5. März 1903. Lokale Anästhesie. Adhäsionen zwischen Omentum und Colon transversum waren für alle Eingriffe, wie Quetschen, Nähen, Schneiden vollständig unempfindlich.

Proc. vermiformis, Mesenteriolum, Coecum, Adhäsionen zwischen Coecum und Colon ascendens einerseits und vorderer, äußerer Bauchwand andrerseits.

Nr. 8. Appendicitis chronica + ren mobilis. Nr. 134 A 1903. Frau M. K., geb. 1856, operiert am 27. März 1903. Als das Coecum hervorgezogen wurde, empfand Patientin einen ziehenden Schmerz zwischen Nabel und Magengrube, der während der ganzen Zeit, wo der Darm vorlag, anhielt. Doch wurde das Ziehen weniger heftig, nachdem der Darm eine Weile vorgelegen hatte.

Quetschung der Basis des Proc. verm. durch zwei starke Arterienklemmen — keine Empfindung. Durchschneiden des Mesenteriolum — keine Empfindung. Durchbrennen des Appendix mit dem Thermocauter — keine Empfindung. Legen der Tabaksbeutelnähte in die Coecalwand — keine Empfindung. Der Appendixstumpf wird in die Coecalwand versenkt, die Nähte um ihn gezogen — keine Vermehrung des ziehenden Schmerzes in der Magengrube und keine örtliche Empfindung in der rechten Seite. Gegen das Peritoneum parietale

wird ein Wundhaken gelegt, die Adhäsionen zwischen Colon ascendens und dem Coecum samt dem Peritoneum parietale der vorderen äußeren Bauchwand werden gedehnt — heftige Schmerzen, die vom Patienten nach dem Operationsgebiet verlegt werden. Während der Dehnung Brechreiz. Abbrennen dieser Adhäsionen zwischen Darm und Bauchwand und Fassen derselben mit der Klemmzange — keine Empfindung. Zurückbringen des Darmes und innere Palpation des kleinen Beckens, um sich über die Adnexe der rechten Seite zu orientieren — heftige Schmerzen, weshalb man sofort die allgemeine Narkose mit Äther nach der Tropfmethode einleitet. Zur Untersuchung des kleinen Beckens, der Gallenblase, des Dünndarmmesenteriums, sowie des Mesocolons wurden 24—30 g Äther verbraucht.

Ileum und Colon ascendens hatten ein gemeinsames, von der hinteren rechten Bauchwand frei bewegliches Mesenterium.

Dickdarm.

Selbst ein anhaltender, mit einer breiten Zange quer über den Dickdarm ausgeübter Druck löst keine Empfindung aus. Der Druck ist so stark, daß er innerhalb 24 Stunden zur Nekrose führt. Dehnung von Adhäsionen der Bauchwand ruft Schmerzen hervor.

Nr. 9. Hausbesitzer A. G., geb. 16. Januar 1840. O. J. Nr. 822. 1902. Am 22. November 1902 wurde wegen eines inoperabeln Rectumcarcinoms eine Colostomia flexurae sigmoideae gemacht.

Um ohne Blutung den freigelegten Darm durchbrennen und so die abführende Darmschlinge von der zuführenden trennen zu können, wurde am 30. Januar 1903 eine Klemmzange quer über den Darm angelegt. Die eine Branche der Zange wurde durch das Mesenterium geführt. Bei Anlegung der Zange empfand Pat. keine Schmerzen, hatte aber das Gefühl, „als ob etwas im Magen klemmte", ebenso, daß „es sich ihm im Magen strammte", in der Gegend unterhalb des Nabels etwas rechts von der Mittellinie nach der linken Seite zu. Die Zange blieb ungefähr 24 Stunden liegen, ohne daß der Patient über ein unbehagliches Gefühl geklagt hätte.

Nach Abnahme der Zange wurde die Darmwand in der Klemmfurche mit dem Thermocauter durchtrennt, wobei der Patient keinen Schmerz empfand bis zu dem Augenblick, wo man die Darmschlinge dehnte, um die Haut bei der Durchbrennung des ihr zunächst liegenden Darmteiles zu schützen; Patient meinte dabei: „es zerrt im Magen". Die Operation wurde vom Amanuensis Karl Fredga ausgeführt, von dem auch der Bericht über die während derselben gemachten Beobachtungen stammt.

Appendicitisoperationen.

Beobachtungen während Operationen von akuten oder chronischen Appendiciten unter lokaler Anästhesie haben von jeher mein größtes Interesse gehabt. Ich möchte hier das Protokoll einiger Fälle wiedergeben, obgleich dieselben eigentlich nichts Neues bieten außer dem, was nicht bereits in meinen früheren Aufsätzen gesagt war. Sie zeigen, daß der akut und chronisch kranke Appendix, sowie das

Mesenteriolum und das Coecum selbst keine Empfindung besitzen. Man muß deshalb annehmen, daß eine Erkrankung des Appendix dem Bewußtsein durch Schmerzempfindungen nicht eher übermittelt wird, als bis sie eine Reizung der sensiblen Cerebrospinalnerven in der Subserosa der Bauchwand im Gefolge hat.

Eine solche Reizung ist bei chronischen Fällen die Dehnung der genannten Nerven durch peristaltische Bewegung des peripheren Ileum oder des rechten Dickdarmes, falls der Proc. vermif. oder seine Umgebung an der vorderen oder hinteren Bauchwand adhärent sind. Eine gleichartige, schmerzhafte Dehnung kann man auch durch Palpation hervorrufen, wenn man versucht, den Proc. vermif. leise nach irgend einer Seite zu verschieben. Dasselbe Gefühl wird ferner durch eine außergewöhnliche Anfüllung des Coecums mit Darminhalt verursacht.

Für uns haben die Schmerzen das meiste Interesse, die dadurch bedingt sind, daß Infektionsstoffe (Toxine, Mikroben) zu den sensiblen Nerven in der Subserosa parietalis gelangen. Das kann vom Proc. vermif. aus längs der Lymphbahnen geschehen. Daraus entsteht eine akute oder chronische Lymphangitis mit Lymphadenitis im Mesocolon ascendens. Die Schmerzen werden dann sicherlich auf rein mechanischem Wege durch Druck und Dehnung der ödematösen Subserosa und der geschwollenen Lymphdrüsen an die Nerven hervorgerufen, aber möglich ist auch, daß eine veränderte chemische Zusammensetzung der Lymphe in oder um die Nerven Schmerzen erzeugen kann. Es ist wahrscheinlich, daß in allen milden Fällen von Appendicitis Infektionsstoffe durch Vermittlung einer Lymphangitis in die Subserosa parietalis gelangen. In akuten Fällen, die von begrenzter oder freier Peritonitis begleitet sind, diffundieren natürlich Toxine und Mikroben direkt durch die Serosa parietalis in die Subserosa und damit zu den sensiblen Cerebrospinalnerven. Eine akute Appendicitis ruft deshalb nach meiner Meinung nicht eher Schmerzen hervor, als bis sich entweder eine akute Lymphangitis in der Subserosa parietalis oder eine Peritonitis in der Serosa parietalis entwickelt. Es genügt nicht, daß eine Peritonitis in der dem Proc. vermif. zugehörigen Serosa entsteht. Diese kann keine Schmerzen erzeugen.

Es ist klar, daß eine akute Appendicitis in einem etwas schwereren Fall fast immer eine Infektion der Leibeshöhle, d. h. eine Peritonitis, und nicht nur allein eine Infektion der subserösen Lymphgefäße längs der hinteren Bauchwand, d. h. eine Lymphangitis zur Folge hat.

Klar ist auch, daß Lymphangitis und Lymphadenitis in einem

schwereren Krankheitsfall jede klinische Bedeutung verlieren, abgesehen von den verhältnismäßig seltenen Fällen, wo Lymphangitis und Lymphadenitis eine retro-peritoneale Vereiterung im Gefolge haben. In meinem letzten Aufsatz über Appendicitis [1]) habe ich betont, daß in dem Fall von Appendicitis, wo der Proc. vermif. gleich gangränös wird, wahrscheinlich keine primäre Lymphangitis und Lymphadenitis in der Subserosa parietalis auftritt, sondern daß die Infektion dieser Lymphgefäße und Lymphdrüsen sekundär ist, d. h. der Peritonitis parietalis folgt.

Ich glaube stets, daß Mac Burneys Punkt, den man auch Punctum appendiculare nennen könnte, die Stelle auf der hinteren Bauchwand ist, wo sich die Lymphgefäße vom Proc. vermif. bei den meisten Menschen an die hintere Bauchwand legen und so mit den sensiblen Cerebrospinalnerven in Berührung kommen. Dieser Punkt fällt annähernd mit der Spitze des nach innen und oben geöffneten Winkels zwischen Ileum und Colon ascendens zusammen, da, wo man die regionären Lymphdrüsen für den Proc. vermif. findet. In den Fällen aber, wo das rechte Colon und sein Mesocolon wie auch der unterste Teil des Dünndarmmesenteriums nicht mit der rechten hinteren Bauchwand verwachsen sind, wo also das gemeinsame Mesenterium frei vom Rückgrat herabhängt, da dürfte man nach meiner Ansicht keinen druckempfindlichen Punkt d. h. keinen Mc. Burneys Punkt finden.

Die Protokolle zeigen, daß eine Berührung oder Streckung der vorderen oder hinteren Serosa parietalis von einem unbehaglichen Gefühl, von Schmerzen unter der Brust, von Schmerzen „mitten im Magen“ usw. wie auch von Brechreiz begleitet sein kann. Mit anderen Worten, ein derartiger, geringfügiger Eingriff auf der Serosa parietalis kann die Symptome hervorrufen, durch die eine akute Appendicitis sich oft zuerst bemerkbar macht.

Fälle mit akuter Gangrän in einem großen oder dem größten Teil des Proc. vermif. können nach meiner Erfahrung symptomlos verlaufen, bis die Wandung geborsten oder bis eine Masse Mikroben durch die absterbende Darmwand in die Bauchhöhle gewachsen ist und dort Peritonitis verursacht hat. In solchen Fällen muß man annehmen, daß die Lymphbahnen im Proc. vermif. thrombosieren und so schnell absterben, daß keine primäre subseröse Lymphangitis der hinteren Bauchwand mit warnenden Schmerzen eintritt (s. o.).

Ich habe mich solange mit diesen Fragen aufgehalten, weil es,

1) Nord. Tidskr. f. Ther. 1902. 1903. Mitteil. a. d. Grenzg. d. Med. u. Chir. 1904.

wie ich glaube, für den praktischen Arzt von Bedeutung ist, sich darüber im Klaren zu sein, daß eine akute Appendicitis keine Symptome macht, solange die Erkrankung auf den Proc. vermif. beschränkt ist, sondern erst dann, wenn sie mit einer Lymphangitis oder Peritonitis oder mit beiden kompliziert ist. Weiß er das, so achtet er mit größerem Ernst auf die ersten Symptome.

Hierher gehören Nr. 8 u. Nr. 10—15. Vergl. auch meine früheren Aufsätze.

In den mitgeteilten Protokollen finden sich keine weiteren Aufzeichnungen über Übelkeit und Erbrechen als die in Nr. 8 u. 15 a. Im Fall 11 meines früheren größeren Aufsatzes wurde auch eine solche Beobachtung wiedergegeben. Sicher ist indessen, daß die unbehaglichen Gefühle in der Magengrube während der Operation oft von Übelkeit und selbst von Erbrechen begleitet sind, sodaß zeitweilig die allgemeine Narkose notwendig wird.

Nr. 10. Sofia A., 60 Jahre alt, Nr. 106 B. 1903.

Appendicitis acuta, non perforans, cum gangraena et cum periappendicitide fibrinosa. Operation am 6. März 1903. Laparatomie, Exstirpation des Proc. vermif. Vor der Operation 1 cg Morphin, keine allgemeine Narkose. Schrägschnitt unter Schleichscher Infiltration und Injektion von 0,25 proz. Cocainlösung in die Bauchwand und in die sichtbaren Nerven. Pat. schien recht empfindlich zu sein. So reagierte sie heftig auf jeden Stich mit der Pravazspritze bei Cocainisierung der Muskulatur. Ungefähr 10—15 Minuten nach der Cocainisierung wurde das Peritoneum parietale schmerzfrei durchtrennt und nach einer weiteren Viertelstunde zusammengenäht, ohne daß Pat. das geringste verspürte.

Beim Einlegen und Herausnehmen von Kompressen in den Leib wurden Schmerzen empfunden, aber auch dabei nicht, wenn durch Wundhaken das Peritoneum parietale gegen die Reibung mit den Kompressen geschützt wird.

Beim Lösen einer Adhäsion, wobei das Peritoneum parietale in der Fossa iliaca gedehnt werden mußte, heftiger Schmerz.

Pat. bekundete nicht das geringste Unbehagen bei Abtragung des Proc. vermif.; die bestand in Anlegen zweier Klemmzangen, von denen die eine auf die nicht pathologisch veränderte Stelle des Organs gelegt wurde, Ligatur mit Catgut, Durchtrennen mit dem Thermokauter, Umstechung und Durchschneidung des Mesenteriolum. Die Einstülpung des Appendixstumpfes in die Coecalwand rief keine Schmerzen hervor bis zu dem Augenblick, wo man zufällig eine Adhäsion zwischen Coecum und hinterer Bauchwand dehnte.

Nr. 12[1]). Kandidat H. Appendicitis chronica. Operation am 12. Mai 1902. Exstirpatio proc. vermif. 1 ctg. Morphin., 1/2 proz. Cocain

1) Bei der Umarbeitung für die Übersetzung ins Deutsche vom schwedischen Original (Upsala Läkaref's Forh, Jahrg. 1903—1904) wurden mehrere Krankengeschichten nicht mitgenommen.

in zwei Nerven, die zur Seite gezogen werden, worauf die hintere Rectusscheide und das Peritoneum rein geschabt werden.

Beim Durchschneiden des Peritoneum parietale empfindet Pat. ein „stechendes" Gefühl. Keinen Schmerz.

Dasselbe Gefühl bei Anlegen der Arterienklemme am Perit. parietale. Beim Legen einer Kochsalzkompresse in die Bauchhöhle gibt der Pat. an, er habe das Gefühl, als ob „es in den Därmen wettere". Wenn am Appendix und seinem Mesenteriolum gezogen wird, wird Unbehagen im ganzen Magen empfunden, als ob „Feuer im Magen wäre". Das Schmerzgefühl im Magen gleicht dem, wie es beim letzten Anfall empfunden war oder wie „es bei einer Kolik vorkommt". Diese Schmerzen sind besonders in der Magengrube fühlbar. Als die Adhäsionen zwischen Appendix und Coecum gelöst werden, „zieht es in der Magengrube". Dieses Gefühl hat der Pat. die ganze Zeit, während das Coecum in der Bauchwunde vorliegt. Beim Zuziehen der Ligaturen um die Gefäße des Mesenteriolum empfindet Pat. einen „sengenden" oder „brennenden" Schmerz gleichzeitig mit einem „Ziehen" in der Magengrube.

Anm.: Das Coecum war durch weitgestreckte Adhäsionen mit der äußeren und hinteren Bauchwand verwachsen. Der Appendix selbst war mit dem Coecum verwachsen.

Nr. 15a. Fräulein L. W., n:r 323 A. 1903. Operiert wegen chron. Appendicitis. Der Proc. vermif. ist mit dem Coecum und der hinteren Bauchwand vorm Ileosacralgelenk verwachsen.

3 g ½proz. Cocainlösung mit Adrenalin ins tiefe Fettpolster. Anestil auf die Haut.

Schnitt durch Haut und Unterhautzellgewebe. Kein Schmerz.

Schnitt in der tiefsten Fettschicht. Geringer Schmerz.

Fassen eines Gefäßes mit der Arterienklemme, wobei ein Nerv gefaßt wurde. Heftiger Schmerz.

1 g ½proz. Cocain mit Adrenalin in der Richtung der Nerven vor der Rectuskante halbwegs zwischen Nabel und Symphyse.

Schnitt in einen Nerv auf der Vorderseite der Rectusscheide. Schmerz.

Lostrennung des M. rectus. Kein Schmerz.

Dehnung des M. rectus nach innen. Kein Schmerz.

1 g ½proz. Cocain mit Adrenalin in einen freipräparierten Nerv.

Schnitt durch die Fascia transversa und das Peritoneum. Kein Schmerz.

Arterienklemmen am Peritoneum. Kein Schmerz.

Schnitt im Peritoneum. Kein Schmerz.

Zerren an den Adhäsionen im Leibe. Schmerzen, „es schneidet durch den Unterleib".

Vorziehen des Darmes. Starker Schmerz. Pat. empfindet ein ziehendes Gefühl vom Nabel nach der Wunde zu. Sie hat Schmerzen um den Nabel herum und Stiche im Epigastrium. Sie empfindet dieselben Schmerzen, die sie zur Zeit der Erkrankung gehabt, wenn der Anfall am schwersten gewesen. Die Schmerzen halten die ganze Zeit an, wo der Darm vorliegt.

Klemmen auf die Basis des Appendix, Abbinden, Abbrennen[1]). Kein Schmerz.

---

1) Bei schwierigen Operationen beginne ich oft die Auslösung des Proc. verm. mit dem Abtrennen der Basis des Proc.

Aber sobald man nur im geringsten am Mesenteriolum zieht bei den Manipulationen für die Unterbindung, Schmerz.

Anlegen der Arterienklemmen am Mesenteriolum; bei jedesmaligem Anlegen vermehrter Schmerz (obs.! die Verwachsung mit der hinteren Bauchwand!)

Ligatur der Gefäße des Mesenteriolum, was ohne Dehnung abgeht. Kein Schmerz.

Nun hat der Schmerz um den Nabel herum wesentlich nachgelassen, aber Patientin klagt über Übelkeit.

Invagination des Appendixstumpfes. Kein Schmerz.

Beim Hervorholen des vom Coecum getrennten Proc. vermiformis muß man einen ziemlich starken Zug anwenden, was die Schmerzen der Patientin bedeutend vermehrt. Anlegen der Arterienklemmen am Mesenteriolum, wenn man nicht zu ziehen braucht. Kein Schmerz.

Ligatur am Mesenteriolum. Kein Schmerz.

Massenligatur an den am meisten proximal gelegenen Teilen des Mesenteriolum. Schmerz.

Patientin klagt über schwere Übelkeit.

Nach Abtragung des Mesenteriolums und der dadurch verminderten Zerrung erheblicher Nachlaß der Schmerzen.

Kompression des Coecum zwischen den Fingern an der Valvula Bauh. Kein Schmerz.

Dehnung der Coecalwand in Längs- und Querrichtung. Kein Schmerz.

Naht am Darm. Kein Schmerz.

Zurückbringen der Därme. Heftige Schmerzen.

Nadelstiche ins Peritoneum parietale verursachten geringen Schmerz. (Schluß der Cocainwirkung.)

Die Schmerzen um den Nabel, die Stiche im Epigastrium, wie auch das Übelkeitsgefühl sind nach Zurückbringen der Därme so nach und nach fast ganz verschwunden, aber Patientin klagt beim Zusammennähen des Peritoneum parietale über Schmerzen und Ziehen im Unterleib.

Zusammennähen der vorderen Rectusscheide. Kein Schmerz.

Nr. 15c Herr A., operiert wegen chron. Appendicitis. Auszug aus dem Operationsbericht vom 7. September 1903. Der Appendix konnte wegen Fixation vorm Ileosacralgelenk nicht in die Schnittwunde vorgezogen werden. Anestil. Cocain mit Adrenalin in die Bauchwand.

Beim Hervorziehen des Coecum: Schmerzen „mitten im Magen", bis in die Magengrube hinauf und sogar auf der linken Seite. Die Schmerzen werden dauernd empfunden und sollen angeblich derselben Natur: „Schmerz mitten im Magen", wie beim Anfall sein.

Beim Zerren am Appendix während des Abbrennens empfindet Patient keinen Schmerz in der Wunde, sondern hat „Schmerz mitten im Magen" und hat auch Schmerzen nach dem Enddarm zu.

Bei Unterbindungen am Mesenteriolum empfindet Patient „Schmerz mitten im Magen" und Schmerzen nach der Magengrube zu, aber nicht auf der linken Seite. Während die Tabaksbeutelsuturen über den Appendixstumpf gezogen werden, werden Schmerzen im ganzen Leibe, am stärksten auf der rechten Seite empfunden.

Beim Hervorziehen der Arterienklemmen, die am Mesenteriolum sitzen, hat Patient heftige Schmerzen in der rechten Seite und „mitten im Magen".

Lostrennung des Appendix vom hervorgezogenen Mesenteriolum ist nicht schmerzhaft.

Ligaturen am Mesenteriolum werden unter Schmerzempfindung geknüpft. Die äußeren Serosanähte am Coecum rufen keine Schmerzen hervor.

Bei Fingerdruck auf die Gegend der Valv. Bauh. reagiert der Patient nicht. Er behält währenddessen den Ausdruck allgemeiner Spannung bei, den er während des letzten Teiles der Operation gehabt, aber sein Gesicht verrät keine augenblickliche Schmerzempfindung.

Der Darm wird schmerzlos in die Bauchhöhle zurückgebracht; das Hervorziehen des Peritoneum parietale für die Naht löst mäßiges Schmerzgefühl aus.

Bei der Naht des unteren peritonealen Wundwinkels empfindet Patient Schmerzen, die in das Scrotum und den Penis ausstrahlen. Sonst ruft das Nähen keine Schmerzen hervor.

Nr. 15e. J. E., geb. 1860, operiert wegen chron. Appendicitis. Auszug aus dem Operationsbericht vom 23. September 1903. Der Proc. vermif. lag vor dem M. psoas, umgeben von spinngewebsähnlichen Adhäsionen.

Anestil. Cocain mit Adrenalin in die Bauchwand.

Beim Hervorziehen des Coecum Schmerzen in der Nabelgegend, rechts keine Schmerzen. Unter allen Phasen der Appendixexstirpation gibt Patient an, dauernd Schmerzen in der Nabelgegend zu haben, läßt aber nie eine akute Reaktion auf die einzelne Eingriffe, wie Anlegen der Arterienklemmen am Appendix, Abbrennen desselben, Ligaturen an demselben und am Mesenteriolum erkennen. Beim Anlegen einer Klemme mußte das Mesenteriolum vorgezogen werden, so daß das hintere Peritoneum parietale gezerrt wurde: dabei Schmerzen; gleichfalls Schmerzen beim Knüpfen dieser Ligatur trotz des Versuches, das Zerren zu vermeiden. Das Hervorziehen des Coecum, die Inspektion der mesenterialen Lymphdrüsen verlief ohne Beschwerden.

Rectum. Anus.

In meinem größeren Aufsatz habe ich das Resultat der Untersuchungen über die Sensibilität des Rectum bei einem Fall mitgeteilt, wo wegen Tuberkulose das Rectum amputiert und die Schleimhaut mit der äußeren Haut vereinigt worden war. Die Rectalschleimhaut war bis zum Übergang in die äußere Haut vollständig unempfindlich. Stuhldrang wurde bei diesem Patienten durch einen gewissen Füllungs (Spannungs) grad des Rektum hervorgerufen, was leicht dadurch zu zeigen war, daß man einen Kondom in das Rectum einführte und diesen mit Wasser von Körpertemperatur füllte. Sobald der Kondom bis zum gewissen Diameter ausgedehnt war, war der Stuhldrang unwiderstehlich. Die Länge des gefüllten Kondomstückes schien innerhalb gewisser Grenzen keinen Einfluß auf den Stuhldrang auszuüben[1]).

Ich habe seitdem viele Untersuchungen über die Sensibilität innerhalb und oberhalb des Anus angestellt, die wie auch die hier mitgeteilten Nr. 16—19 beweisen, daß die Rectalschleimhaut und die frei-

1) Mitteil. a. d. Grenzgeb. d. Med. u. Chir. 10. Bd. Hygiea. 1901.

präparierte Rectalwand keine Empfindung für Schmerz, Berührung, Wärme oder Kälte besitzen. Die Rectalschleimhaut scheint bis zum Übergang in die äußere Haut unempfindlich zu sein. Diese Grenze bis auf Millimeter zu bestimmen, ist nicht immer leicht, was aber auch keine praktische Bedeutung hat.

Seitdem wir über die Sensibilitätsverhältnisse im Anus und im Rectum Bescheid wissen, haben wir eine Reihe Hämorrhoidenoperationen, mehrere hintere Rapheschnitte, eine Exzision der Analhaut wegen Pruritus ani und eine Resektion des Rectum wegen Krebs unter lokaler Anästhesie ausgeführt. Eine Dilatation forcé habe ich selber nicht vorgenommen, aber eine solche ist von Gunnar Nyström mit unvollständiger Sprengung des M. sphincter ani gemacht worden.

Hämorrhoidaloperationen sind auf folgende Weise ausgeführt worden. 1/4 proz. Cocainlösung mit Adrenalin wird in und unter die Haut rund um den Anus gespritzt. In der hinteren Raphe werden auch tiefe Injektionen in den M. sphincter ani gemacht. 12, höchstens 14 g einer 1/4 proz. Cocainlösung (= 3 resp. 3,5 cgm Cocain) wurden verbraucht. Nachdem man 10 Minuten gewartet, wird ein hinterer Rapheschnitt gemacht, d. h. Haut, Unterhautzellgewebe und Schließmuskel werden gerade nach hinten zu durchtrennt. Darnach wird mit Messer oder Schere die Haut über dem Hämorrhoidalknoten gespalten und dieser bis zur Rectalschleimhaut freipräpariert, so daß für jeden oder für mehrere Knoten ein Stiel von Venen und Darmwand geformt wird. Um diesen kann man eine Ligatur legen. Wir haben die Gewohnheit, eine englische Brennzange (clamp) mit ovaler Fassung der Branchen um den Stiel zu legen und darnach den Hämorrhoidalknoten unterhalb des Clamps abzubrennen. Diese Operation kann ganz schmerzlos ausgeführt werden. Ebenso schmerzlos kann man die bei Pruritus ani veränderte Haut exstirpieren (vergl. Nr. 19). Nebenbei will ich bemerken, daß ich die letztgenannte Operation dreimal — darunter zweimal unter allgemeiner Narkose — ausgeführt habe. Das Jucken verschwand in meinen Fällen sofort, nachdem die kranke Haut exstirpiert war. Ob das Jucken später wieder auftritt, kann ich jetzt noch nicht beurteilen.

Ich habe wegen Krebs eine partielle Resektion des Rectum — hintere Wand und Seitenwände — ausgeführt, nachdem ich erst alle Weichteile bis zum Rectum unter lokaler Anästhesie gespalten hatte. Für die Rectalwand selbst wurde kein Anästheticum angewandt. Patient vertrug die Operation trotz seiner 74 Jahre, seinem hochgradigen Fettherzen und seiner Arteriosklerose recht gut. Die Ope-

ration verlief nicht ganz schmerzfrei, weil die Zerrung der Rectalwand immer eine Dehnung des anliegenden Bindegewebes mit den sensiblen Nerven nach sich ziehen mußte (vergl. Nr. 24).

Der Umstand, daß wir Stuhldrang haben, sobald die Fäces ins Rectum herabgekommen sind, spricht nicht gegen meine Auffassung, daß die Rectalwand in ihrer ganzen Ausdehnung ebenso wie die Schleimhaut des Rectum keine Sensibilität besitzt, d. h. keine Nerven für die Wahrnehmung von Berührung, Schmerz, Wärme oder Kälte führt. Der Defäcationsakt steht wahrscheinlich zu der Anwesenheit der Faeces im Rectum in einem etwas ähnlichen Verhältnis, wie ein Hustenanfall zu dem Vorhandensein eines Fremdkörpers in der Trachea oder in den Bronchien. Die Trachea hat sicher keine Empfindung für Schmerz, wo man die Tracheotomia inferior[1]) ausführt, und eine Reihe Termokauterisationen usw. der Lungen haben gezeigt, daß dasselbe von diesen gilt.

Mit dem Bedürfnis, zu Stuhl zu gehen, wird es sich, denke ich, so verhalten: Eine gewisse Ausdehnung des Rectum oder ein gewisser Druck auf den Anus — es mag durch Gase, flüssigen oder festen Inhalt hervorgerufen sein — löst ein eigenartiges Gefühl aus, das wir als ein Bedürfnis auffassen, das Rectum zu leeren („Winde zu lassen" usw.). Wird das genannte Gefühl stärker und nimmt es einen mehr aufdringlichen Charakter an, so nennen wir es „Stuhldrang". Ich nehme an, daß dieser durch Kontraktionen der Rectalwand hervorgerufen wird, die dadurch zum Bewußtsein („Drang") kommen, daß sie eine Zerrung (Dehnung) des periproctalen Bindegewebes mit seinen sensiblen Nerven bedingen. Es verhält sich nach meiner Meinung auch der ganze übrige Darm derart, daß ein gewisser Grad von Ausdehnung Kontraktionen und dadurch Weiterbeförderung des Inhalts nach sich zieht. Hier aber kommen die Kontraktionen für gewöhnlich nicht zum Bewußtsein, weil entweder der Darm ringsum mit Serosa bekleidet, oder wie das Colon ascendens und descendens, so lose mit der hinteren Bauchwand vereinigt ist, daß die normale Peristaltik keine Zerrung der Bauchwandnerven herbeiführt. Kann man einem dringenden Bedürfnisse, den Enddarm zu entleeren, nicht sofort folgen, so fühlt man manchmal hartes Kneifen, Stechen im Unterleibe oberhalb der Blase und zur linken Seite. Diese Schmerzen treten anfallsweise auf. Ihre Ursache ist, wie ich glaube, eine sehr heftige Peristaltik der Flexura sigmoidea, wodurch die gesteifte Wand dieses Darmes gegen die vordere Parietalserosa verschoben und gepreßt wird.

---

1) Mitteil. a. d. Grenzgeb. d. Med. u. Chir. 10. Bd.

Daß Darmkontraktionen auch durch eine veränderte chemische Zusammensetzung des Darminhalts ausgelöst werden können, ist allgemeine Anschauung auf grund der bei diarrhöischen Erkrankungen gemachten Erfahrungen. Hierher gehört wohl auch die abführende Wirkung der Glyzerinklistiere. Ich habe leider versäumt, die Glyzerinwirkung auf die freigelegte Darmschleimhaut, z. B. beim Anus praeternaturalis zu studieren. Ein komisches Ereignis passierte in der Upsalaklinik im Herbst 1892. Im Sommer war während eines Anfalles von gangränöser Appendicitis einem jungen Kollegen sein Proc. verm. exstirpiert worden. Weil er immer eine kleine Fistel hatte, wurde er im Herbst von mir untersucht. Ob die Fistel noch mit dem Darme kommunizierte, wußte man nicht. Um die Größe eines etwaigen Hohlraumes beurteilen zu können, spritzte ich ganz langsam Glyzerin durch die enge Fistelöffnung hinein, wunderte mich aber, daß weder Eiter noch Glyzerin durch die Fistel zurücklief, als der Kollege auf einmal über schmerzhaftes Magenkneifen und heftigsten Stuhldrang klagte, worauf noch am Operationstische eine große Darmentleerung folgte. Der Beweis der Kommunikation der Fistel mit dem Darme war dadurch geliefert.

Hat man das Bedürfnis empfunden, sein Rectum zu leeren, so hat man gewöhnlich zu entscheiden, ob es gleich befriedigt werden muß, oder ob es aufgeschoben werden kann. Wird das Bedürfnis nicht befriedigt, scheint der Darm sich in vielen Fällen schnell an den neuen Inhalt zu gewöhnen, d. h. an einen gewissen Grad der Ausdehnung oder des Druckes, der einige Minuten vorher noch ein Drängen hervorgerufen hatte.

Der Defäkationsakt an sich ist ein zusammengesetzter Vorgang. Er ist ein Zusammenwirken von Darmperistaltik und Bauchpresse, von Kontraktion der Mm. levatores ani und coccygei, sowie Erschlaffung der Sphincteren.

Es ist wohl bekannt, daß, wenn man das einmal empfundene Bedürfnis, zu Stuhl zu gehen, nicht bald befriedigt, es einem später bei gemachtem Versuch nicht immer glückt, Abführung zu erzielen. Mit unglaublicher Anstrengung kann möglicherweise der eine oder andere Klumpen durchgepreßt werden, aber man ist weit davon entfernt, sein Rectum immer „leeren“ zu können, falls man den rechten Zeitpunkt unbenutzt hat vorübergehen lassen. Das muß darauf zurückzuführen sein, daß die Kontraktionen nicht nur des übrigen Darmkanals, sondern auch des Rectum von unserem Willen unabhängig sind. Nur dadurch, daß wir den Darm ausdehnen (Klystiere) oder seinem Inhalt eine andere chemische Zusammensetzung (Glyzerin-

klysmen usw.) geben, haben wir ein Mittel an der Hand, in einer Mehrzahl von Fällen Kontraktionen des Rectum gerade in dem Augenblick hervorzurufen, wo wir es für wünschenswert halten. Glückt es, ohne Hilfsmitttel den Darm zu entleeren in einem Moment, wo man kein Bedürfnis empfindet, so kommt das wahrscheinlich daher, daß wir durch ein Zusammenwirken von Mm. levatores ani und Bauchpresse imstande sind, die Lage des Darminhaltes innerhalb des Rectums zu verändern und so durch ein geändertes Ausdehnungs- und Druckverhältnis die Darmwand zur Kontraktion zu bringen. Eine solche Verschiebung des Enddarminhaltes geschieht um so leichter, je weicher dieser ist.

Bleiben die Fäces im Rectum liegen, so wird ihr Wasser resorbiert, wie dies im übrigen Colon der Fall ist. Die Fäces werden trockener und härter, und die Schwierigkeit, einen natürlichen Stuhlgang zu erzielen, wird immer größer. Unter solchen Verhältnissen stellen sich wahrscheinlich nicht eher natürliche Kontraktionen des Rectum ein, als bis der oberhalb liegende Darminhalt ins Rectum vorgerückt ist, und dessen Wände auseinander dehnt und sie so zu Kontraktionen veranlaßt.

Haben die Fäces im Rectum einen größeren Grad von Trockenheit erreicht, so tritt kaum eher Abführung ein, als bis entweder die Fäces durch ihre Anwesenheit eine vermehrte Sekretion der Darmwand und eine vermehrte Reizbarkeit derselben (Katarrh durch Coprostase) hervorgerufen oder bis Kunstmittel (Klystiere, Laxantia) angewandt sind.

Eine Anzahl Menschen haben das Bedürfnis, einmal am Tage ihren Enddarm zu leeren, um eine normale Funktion ihres Magens und Darmes gewährleisten zu können. Des Morgens gleich nach dem Aufstehen zu Stuhle zu gehen, ist für den Menschen am bequemsten. Es müßte zu einer guten Erziehung gehören, die Kinder daran zu gewöhnen, jeden Morgen gleich vor oder nach dem ersten Frühstück zu Stuhl zu gehen. Man sollte sie lehren, auf das Morgenbedürfnis, abzuführen, zu achten und ihm nachzukommen. Dieses Bedürfnis kommt ja wahrscheinlich daher, daß das Colon nach und nach während des Schlafes seinen Inhalt bis in den untersten Schenkel der Flexura sigmoidea und das obere Rectum vorgeschoben hat, wonach dieser teilweise durch seine eigene Schwere ins übrige Rectum hineingleiten kann, sobald der Körper in die aufrechte Stellung kommt. Es müßte zum Ordnungsprinzip gehören, daß die Schlacken der Verdauungsarbeit eines vorausgegangenen Tages vor oder doch unmittelbar nach dem ersten Frühstück entfernt

werden. Damit das Colon während des Schlafes denjenigen Teil seiner Arbeit ausführen kann, der in der Beförderung der Fäces nach dem oberen Rectum besteht, ist es notwendig, daß diese nicht zu trocken sind. Bei „trägem Stuhlgang“ hat man deshalb in erster Linie den Patienten zu fragen, wieviel Flüssigkeit er täglich zu sich nimmt. Scheint einem die Flüssigkeitszufuhr zu gering, so läßt man sie genügend vermehren. Oft kann das Trinken von ein paar oder mehreren Gläsern kalten oder warmen Wassers genügen, um einen „trägen Magen“ in Ordnung zu bringen, d. h. es gibt dem Darminhalt bei seinem Übergang ins Coecum eine passende Konsistenz für den Transport durch das Colon. Während der Operationen wegen chronischer Appendicitis habe ich oft bei Patienten mit habitueller Konstipation größere oder kleinere Ansammlungen von zähen, festen Fäcalklumpen im Coecum und Colon ascendens durch die Darmwand fühlen können.

Ich sprach über diese Verhältnisse mit einem Arzt, an dem ich vor einigen Jahren die Laparotomie ausgeführt hatte, wobei sich herausstellte, daß seine Flexura sigmoidea sich in die rechte Fossa iliaca bis vor das Coecum erstreckte. Er erzählte mir nun, daß er im allgemeinen etwas losen Stuhl — 2—3 Abführungen täglich — habe. Passiert es ihm, daß er spät nachts sich auf den Rücken oder die linke Seite legt, so wacht er sofort auf mit dem Bedürfnis, zu Stuhl zu gehen. Kommt ihm dieses schnell zum Bewußtsein, so daß er sich wieder sofort nach rechts in halber Bauchlage kehren kann, so verschwindet der Drang bald, und er schläft wieder ein. Bleibt er aber auf dem Rücken oder der linken Seite liegend, so muß er auf alle Fälle bald aufstehen und eine Entleerung herbeiführen. Die Ampulla des Rectum ist in Rückenlage der tiefstgelegene Teil des Darmkanals. Da die Flexura sigmoidea des Kollegen in der rechten Fossa iliaca liegt, so ist bei ihm das Knie der Flexur in rechter Seitenlage der tiefste Punkt.

Nr. 16. P. E. T, 14 Jahre alt. Nr. 668 B. 1902. Vulnus laceratum fossae rectoischiadicae perforans rectum (Pfahlverletzung). Operiert 4. November. Durchtrennung des Sphincters. Verbandswechsel 5. November. Wiederholter Stich mit dem Messer und Kneifen mit der Pincette werden auf der Rectalschleimhaut nicht empfunden. Auf der angrenzenden Haut werden beide Berührungsarten als sehr schmerzhaft empfunden (die Schmerzen sind größer als bei den gleichzeitigen Kontrollversuchen auf der Haut des Oberschenkels). Zwischen der empfindungslosen Schleimhaut und der empfindlichen Haut ist eine scharfe Grenze, die vollständig mit der Grenze zwischen Haut und Schleimhaut zusammenfällt.

Am 18. November wurde wieder die Sensibilität geprüft. Patient fühlte nicht die Berührung mit einem schwach rotglühenden Thermocauter auf

der Rectalschleimhaut, einige Millim. von der äußeren Haut entfernt; ebensowenig fühlte er die Berührung mit einem in Eis abgekühlten Metallinstrument auf der Schleimhaut. Nachdem man das Instrument eine Weile gegen die Rectalschleimhaut gedrückt hatte, wurde es auf die Haut des Gesäßes und des Beines gelegt, wo sofort das Kältegefühl wahrgenommen wurde.

Nr. 17. Pfahlverletzung des Rectum und der Blase. 8. Januar 1903. Hinterer Rapheschnitt und Naht der Blase und der vorderen Rectalwand vor 3—4 Wochen.

Während die Nates und die Ränder des Rapheschnittes von einem Assistenten auseinandergehalten wurden, wurde die Rectalschleimhaut einige Millimeter von der Haut wiederholt mit der Hakenpincette gefaßt oder mit der Nadel gestochen, ohne daß der Patient irgend etwas spürte. Dagegen war die Reaktion (Schreien, Werfen auf die Seite) äußerst lebhaft, sobald man mit demselben Instrument die Analhaut berührte.

Nr. 18. E. W., 52 Jahre alt, wegen Hämorrhoiden operiert am 18. November 1902. Auf einem Hämorrhoidalknoten, dessen Schleimhaut leicht entzündet war, wurde die Sensibilität teils mit einer spitzen Nadel, teils mit einem spitzen, schwach rotglühenden Thermokauter geprüft. Weder von dem Stich in die Schleimhaut noch von der Berührung der Schleimhaut mit dem Thermokauter spürte Patient das geringste, reagierte aber stets auf die Kontrollversuche, die man auf der Haut nahe der Schleimhaut und weiterhin in der Glutäalgegend anstellte.

Da es sich um beginnende Gangrän eines der Hämorrhoidalknoten handelte, so wollte man keine Dilatation forcé machen, sondern entschloß sich für den hinteren Sphincterschnitt. Ungefähr 14 Morphiumspritzen (14 g) einer $^1/_4$ proz. Cocainlösung wurden unter die Haut, teils gerade hinter dem Anus, teils längs der linken Analseite, von der alle Hämorrhoidalknoten ihren Ursprung nahmen, injiziert. Darauf konnten Haut und Unterhautzellgewebe des hinteren und fast des ganzen linken Analrandes schmerzfrei durchtrennt werden; dagegen schmerzte es, wenn man in den M. sphincter ani genau an der hinteren Seite schnitt. Der Muskel erhält offenbar seine sensiblen Nerven von den tieferen Hämorrhoidalästen, die nicht von den Injektionen in Haut und Unterhautzellgewebe getroffen werden. Mit der englischen Brennzange wurde dann die freipräparierte Darmwand oberhalb aller Hämorrhoidalknoten gefaßt.

Die Zange wurde zugeschraubt und die einzelnen Knoten äußerst langsam abgebrannt; auch dieses geschah schmerzfrei.

Nr. 19. P. J. P., 57 Jahre alt. Pruritus ani. Die Haut ist in einer Ausdehnung von $1^1/_2$—3 cm rings um den Anus hart, verdickt, lederartig, mit tiefen, ausstrahlenden Rissen durchsetzt, an deren Boden hie und da die Narbe einer geheilten Fissur sichtbar ist. Bei Palpation vom Rectum aus sind keine Hämorrhoidalknoten fühlbar.

Operation am 25. November 1902. In Anbetracht der großen Veränderungen in der Analhaut beschloß man, eine vollständige Exzision dieser Hautpartie vorzunehmen, die Schleimhaut mit der gesunden Haut zu vernähen und einen hinteren Sphincterschnitt anzulegen. Da die Haut in der vorderen und hinteren Raphe des Perineum auf gleiche Weise bis auf etwa 3 cm Abstand vom Anus ergriffen war, so sollte die Haut in dieser Aus-

dehnung sowohl in der hinteren, wie vorderen Raphe exzidiert werden. Vor der Operation wurden 12 cmm einer 1/4 proz. Cocainlösung rund um den Anus und in den M. sphincter gerade hinter dem Anus injiziert. Darnach ließ man die Haut um den Anus mit Anestil gefrieren, worauf die Haut vor und hinter dem Anus exstirpiert wurde. Dann wurde die Haut 1 1/2—2 cm vom Schleimhautrande auf beiden Seiten vom Anus durchschnitten, bis zum Schleimhautrand freipräpariert und längs desselben mit der Schere abgetrennt. Hierauf wurde die Schleimhaut rings um den Anus mit der gesunden Haut bis auf die Stelle hinten vernäht, wo der Sphincterschnitt offen gelassen wurde. Die Operation verlief ohne Schmerzen. Nur die Stiche in die Haut beim Vernähen von Schleimhaut und Haut waren empfindlich. Patient hatte 1 cgm Morphin 1/2 Stunde vor der Operation bekommen.

Die inneren weiblichen Genitalien.

Die Fälle, von denen ich in meinen früheren Aufsätzen berichtet habe, sowie Nr. 3 und Nr. 22—27 scheinen zu lehren, daß die Vaginalschleimhaut auf der vorderen Wand, daß Uterus, Ovarien, Tuben und die unmittelbar angrenzenden Teile der Ligamenta lata für operative Eingriffe nicht empfindlich sind. Die Patienten reagieren nämlich nicht auf diese Eingriffe, falls sie ohne Zerrung des anliegenden Bindegewebes ausgeführt werden können, durch das die Genitalien an der Beckenwand und am Peritoneum parietale befestigt werden.

Nr. 22. Vordere Vaginalwand.

Anna, Jungfrau, 65 Jahre alt. Exstirpation eines Cervixpolypen am 17. Dezember 1902.

Nach Injektion von 3 g einer 1/2 proz. Cocainlösung konnten Hymen und Fossa navicularis schmerzfrei gespalten werden, worauf ein Speculum schmerzfrei eingeführt werden konnte. Berührung der vorderen Vaginalwand bis zur Urethra und der Partio vaginalis mit einer spitzen Nadel wurde nicht empfunden.

Nr. 23. Partio vaginalis uteri.

Am 6. März 1903 wurde eine große Keilexcision aus dem Cervix wegen Erosionen und der Exstirpation eines harten Geschwürs, das auf Krebs verdächtig war, ausgeführt. Patientin wollte sich nicht einschläfern lassen. Herunterziehen des Uterus wurde als ein starkes Ziehen im Rücken empfunden. Man glaubte es feststellen zu können, daß die Patientin die operativen Eingriffe, wie Messer- oder Scherenschnitt, Nähen usw. nur dann empfand, wenn sie mit einem Ziehen am Uterus und Dehnung der Vagina durch Wundhaken und Speculum zusammenfielen. Sie vertrug die Operation ausgezeichnet.

Der gravide Uterus war für operative Eingriffe unempfindlich, als man mitten auf seiner Vorderseite nahe dem Fundus ein mehr als apfelgroßes subseröses Myom enucleierte.

Nr. 24. Frau L. W. Myoma subserosum uteri gravidi mens. VII. Patientin hatte dreimal äußerst heftige Leibschmerzen gehabt, die an

eine innere Incarceration oder an eine beginnende Peritonitis erinnerten, für die aber die Operation keine andere Erklärung erbrachte, als die, daß diese Schmerzen durch die Reibung (Zerrung) eines harten, subserösen Myoms an dem Peritoneum parietale in der Nähe des Nabels hervorgerufen waren. Nach der Operation stellten sich die Schmerzen nie wieder ein. Patientin gebar in normaler Weise zur rechten Zeit.

Am 4. Januar 1903 wurde die Bauchwunde unter Ätherrausch eröffnet. Dann wurde der Äther fortgelassen. Das Myom wurde enucleiert. Das Peritoneum auf dem Uterus wurde mit einer Reihe Catgutsuturen Nr. 3 vernäht, ohne daß diese Prozedur irgendwelche Schmerzen hervorzurufen schien. Ebensowenig schien Patientin nachher zu merken, daß man mit dem Thermocauter ein kleines subseröses Myom von der Vorderseite des Uterus ablöste. Sie reagierte dagegen lebhaft, sobald man Kompressen zwischen den graviden Uterus und das Peritoneum parietale schob oder sie wieder herausnahm, und wenn man an der Bauchwand zerrte.

Sensibilität des Ovarium.

Nr. 25. H. Ovarium: Punctionen mit dem glühenden Thermocauter rufen keine Schmerzempfindung hervor.

Am 14. Mai 1902 wurde Fräulein E. (Nr. 162 A) wegen chronischer Appendicitis operiert. 1 cgm Morphium subcutan. Anestil auf die Haut. 6 g $^1/_2$ proz. Cocain in die Rectusscheide und in 3 Nerven des M. rectus. Nach Exstirpation des Appendix wurde das rechte Ovarium hervorgeholt. Es lag unten im Becken und hatte die Größe eines Pfirsichs. Eine größere Retentionscyste zersprang, als das Ovarium in der Bauchwunde hervorgezogen wurde. Dieses Vorziehen ging mit einer erheblichen Streckung des Ligam. latum einher, was der Patientin Schmerzen verursachte. Diese hörten fast sofort auf, als man das Ovarium ein paar Minuten in der Wunde ruhig zwischen den Fingern hielt. Als es in dieser Lage an verschiedenen Stellen 5—6 mal mit einem spitzen rotglühenden Thermocauter punktiert wurde, schien Patientin nicht die geringste Schmerzempfindung davon zu haben. Ob sie die Berührung verspüre, fragte man sie nicht, aber ihr Gesichtsausdruck änderte sich in keiner Weise.

Nr. 26. Das Ovarium ist unempfindlich für Scherenschnitt, Anlegung von Suturen, Fassen der Wundränder mit der Pincette und für Fingerdruck (Nr. 27).

Am 2. Mai 1902 wurde eine Frau (Nr. 291 B) wegen fibröser Peritonitis an der Flexura sigmoidea, chronischer Appendicitis und einer Cyste (Cystoma glandulare?) im linken Ovarium operiert. 1 cgm Morphin, Anestil auf die Haut, $^1/_2$ proz. Cocain in die Rectusscheide. Das Cystom wurde aus dem Ovarium geschält und dieses mit feinem Catgut zusammengenäht, ohne daß die Patientin die geringste Schmerzempfindung davon zu haben schien. Dasselbe galt von der Exstirpation des Proc. vermif. Das Coecum war groß und hing ins kleine Becken hinein. Adhäsionen um den Proc. vermif. waren keine vorhanden. Sowohl das Coecum, wie der Proc. vermif. konnten ohne Zerrung in die Höhe gehoben werden.

Nr. 27. K. E., 18 Jahre alt. Cystoma ovar. dextr. dermoides. Operiert am 7. April 1902.

Bauchschnitt durch die rechte Rectusscheide mit Verschiebung des me-

dialen Randes vom M. rectus nach außen. Die Geschwulst wurde in toto ohne vorherige Entleerung des Cysteninhaltes entfernt Sie war knapp kindskopfgroß und hatte einen breiten Stiel, der nach voraufgegangener Applikation von Klemmzangen mit 5 Catgutsuturen Nr. 4 unterbunden wurde. Dann wurden die genannten Suturen durch eine Schnürnaht mit feinem Catgut unter die gesunde Serosa gestülpt. Das linke Ovarium war ungewöhnlich groß und fühlte sich in seinem äußersten lateralen Teil fester an, als im normalen Zustande. Im medialen Teile befand sich ein frisches Corpus menstruale. Da das Ovarium cystisch entartet schien, wurden zwei Ignipunkturen ausgeführt. Indessen kam keine Cystenflüssigkeit zum Vorschein. Die Bauchhöhle wurde mit drei Reihen versenkter Catgutnähte geschlossen, die Haut mit Silkwormgut, das auch die Aponeurose faßte, genäht.

Patientin hatte eine Stunde vor der Operation 1 cgm Morphin bekommen. Mit einer außergewöhnlich großen Äthermaske wurden auf einmal 70 g Äther gegeben. Man begann die Operation während des ersten Rausches. Die Bauchhöhle wurde vollkommen schmerzfrei geöffnet. Sobald der Tumor hervorgezogen, und ein paar Kompressen in den Leib gelegt waren, wurde die Narkose sistiert. Vollständig reaktionslos konnte man die Tuba, das Ligam. ov. und Ligam. lat. abklemmen und unterbinden, aber als die fünf Catgutsuturen unter die gesunde Serosa gestülpt wurden, entstand eine Zerrung des Peritoneum parietale, worauf die Patientin reagierte. Ebenso reagierte sie, als das linke Ovarium durch die Bauchwunde gezogen wurde, aber als man dann keine weitere Zerrung und Streckung des Lig. lat. sin. vornahm, konnte man ohne jede Reaktion das Ovarium zwischen Zeigefinger und Daumen drücken und zweimal mit dem Thermocauter ignipunktieren. Als die Kompressen aus dem Leibe entfernt wurden, reagierte Patientin aufs neue.

Das Peritoneum parietale um die Linea alba hat kein Wärmegefühl. Die Vorderseite eines myomatös degenerierten Uterus besitzt kein Berührungs- und kein Wärmegefühl. Operative Eingriffe an den Eileitern, den Ligam. rotunda, dem linken Ovarium, dem Uterus anliegenden Teile der Ligam. lata werden nicht wahrgenommen.

Nr. 27a. A. E. Myoma cysticum intramurale (mannskopfgroß). Patientin war vor 5 Wochen in einem anderen Krankenhaus operiert worden. Der Tumor hatte eine so täuschende Ähnlichkeit mit einem graviden Uterus gehabt, daß man eine Fehldiagnose angenommen und den Leib schleunigst wieder zugenäht hatte. Laparotomie usw. A. 334 1903. 1/4 proz. Cocain. Anestil.

1. Die Bauchhaut wird an der Stelle der alten Operationsnarbe nach Gefrierenlassen derselben durchschnitten, dann 1/4 proz. Cocain in die tieferen Schichten — kein Schmerz.

2. Vorsichtiges Lösen der Adhäsionen zwischen Tumor und vorderer Bauchwand — starker Schmerz.

3. Verlängerung des Bauchschnitts nach oben durch alle Schichten mit Ausnahme des Peritoneum parietale (Anestil, Cocain) — kein Schmerz.

4. Durchtrennung des Peritoneum parietale — ziemlich heftige Schmerzempfindung.

5. Schnitt und Ligaturen am großen Netze — keine Empfindung.

6. Palpation des Tumors — keine Schmerz- oder Berührungsempfindung.

7. Scherenschnitt durch das Peritoneum parietale im unteren Wundwinkel — starker Schmerz.

8. Leises Ziehen am Peritoneum par. an derselben Stelle — deutliche Schmerzempfindung.

9. Berührung des Tumors mit etwa 43° warmen Gegenstand — keine Empfindung irgendwelcher Art. Berührung der Haut mit demselben Gegenstand — deutliches Wärmegefühl.

Als derselbe Gegenstand, eine sterile Kompresse, nun in 40—41° warme Kochsalzlösung getaucht, vorsichtig in den Winkel zwischen Tumor und die nach außen gehobene Bauchwand gelegt wurde, so daß er mit einem großen Teil des Peritoneum parietale in Berührung kam, spürte die Patientin dieses nicht. Sie hatte auf dem Peritoneum parietale weder das Gefühl der Berührung, noch das der Wärme. Sobald man die Kompresse auf die Haut legte, wurde die Wärme empfunden.

Darnach wurde die Patientin unter einen Ätherrausch gesetzt. Die Uteringeschwulst wurde aus der Bauchhöhle hervorgezogen und der Äther fortgelassen. Dann wurden kräftige Zangen an die Tuben, die Ligam. rotunda, die dem Uterus anliegenden Teile der Lig. lata und das linke Ovarium gelegt. Sowohl das Anlegen der Zangen, wie das Durchschneiden der genannten Organe und Gewebe zwischen den Zangen mit der Schere geschah schmerzlos. Weiterhin wurde, gleichfalls schmerzlos, ein Stück der vorderen Uterusserosa herausgeschnitten. Aber sobald man während der erwähnten Eingriffe etwa an den Ligam. latis und dadurch am Peritoneum parietale zerrte, so entstanden Schmerzen, weshalb man wieder zur Ausschälung des beiderseits intraligamentär entwickelten Tumors aus dem Beckenbindegewebe die Äthernarkose einleiten mußte.

Man versuchte in diesem Fall, die allgemeine Narkose so wenig wie möglich anzuwenden, da Patientin nach der früheren Operation Thrombose in der rechten V. femoralis bekommen hatte. Nach dieser Operation keine Thrombose, Heilung per primam.

Die Hoden und deren Hüllen.

Auf Grund von Untersuchungen, die ich in Mitt. a. d. Grenzgeb. d. Med. u. Chir. Bd. X, S. 101—104 veröffentlicht habe, und auf Grund späterer Beobachtungen, von denen die wichtigsten hier mitgeteilt werden sollen, glaube ich, daß nur sympathische Nerven die Vasa spermatica und das Vas deferens mit seinen Gefäßen aus der Bauchhöhle und dem Becken durch den peritonealen Leistenring begleiten. Sensible Cerebrospinalnerven, N. spermaticus externus, legen sich im Leistenkanal zum Samenstrang und innervieren seine Hüllen, wie auch das parietale Blatt der Tun. vagin. propr. Der nicht mit Serosa bekleidete Teil des Nebenhodens erhält wahrscheinlich sensible Nerven sowohl vom N. spermaticus ext. als von den Nn. scrotales der Nn. pudendi. Es ist nicht anzunehmen, daß die genannten sensiblen Nerven sich in das Parenchym des Hodens und des Neben-

hodens hinein erstrecken, und das ist für den Hoden noch weniger wahrscheinlich als für den Nebenhoden.

Es ist möglich, daß der Widerspruch in gewissen Untersuchungsresultaten, wie er sich z. B. in Nr. 32 u. 33 gelegentlich der Frage wegen Berührung mit dem Thermocauter oder warmen (heißen) Instrumenten findet, darauf beruht, daß ich einige Male den sensiblen Bindegewebsnerven des nicht mit Serosa bekleideten Teiles des Nebenhodens oder der Umschlagsfalte zwischen dem parietalen und visceralen Blatt der Tun. vagin. propr. zu nahe gekommen bin.

Über die Schmerzempfindungen, die die Patienten während der Operationen nach den verschiedenen Stellen des Leibes, großem Becken und Weichen, verlegen, und die wir reflektorische nennen, weiß ich nichts zu sagen.

Zuerst sollen hier die Nr. 28—31 a, die von Operationen am Hoden selbst handeln, und dann die Nr. 32—36, Fälle von Hydrocelenoperationen nach Winckelmann mitgeteilt werden.

Nr. 28. I. M., 58 Jahre alt. Operation am 23. April 1903 wegen Tuberculosis testis sin. et vas. deferent. sin. Tuberculosis epididymidis dextr.

Unter dem ersten Ätherrausch, der durch die Tropfmethode hervorgerufen wurde, wurde der in den ungeöffneten Hüllen liegende linke Hoden herausgenommen, der Funikel bis zum Peritoneum parietale freipräpariert und etwas darüber hinaus hervorgezogen. Man sah dann, daß das Vas deferens in seinem obersten, zuletzt freigelegten Teil am meisten geschwollen war. In der rechten Scrotalhälfte wurde die Tunica vaginalis propria geöffnet. Das parietale Blatt wurde längs der untersten drei Viertel des Nebenhodens mit der Schere gespalten. Das scrotale Bindegewebe wurde von der unteren Hälfte der Epididymis und dem hier liegenden Teil des Samenstranges (Vas deferens) lospräpariert. Hierbei hatte man mit der Darreichung von Äther aufgehört. Während der Patient im Erwachen war, wurde rechts mit dem Thermocauter die untere Hälfte des Nebenhodens exstirpiert. Der linke Samenstrang wurde distal von der obengenannten Anschwellung des Vas deferens amputiert. Dabei wurde eine Massenligatur von Catgut Nr. 4 um den vorher mit einer Zange gequetschten Samenstrang gelegt. Das Vas deferens wurde dann mit dem Thermocauter durchtrennt, und der Rest des Funikels mit der Schere fortgeschnitten. Der Stumpf wurde mit Jodoformpulver bestreut und versenkt. Mit dem Thermocauter wurde dann die Wundfläche auf dem rechten Hoden und Nebenhoden oberflächlich ausgebrannt. Alle diese Eingriffe am rechten Hoden und am linken Funikel waren vollständig schmerzlos. Patient war wach und gab auf alles, was man ihn fragte, prompte Antwort. Um den rechten Hoden zurückzubringen und die Wunde im Scrotum zu vernähen, war es nötig, zum zweitenmal den Ätherrausch anzuwenden. Auf die Brandstelle des rechten Hodens wurde Jodoformpulver appliziert und die Hautwunde sorgfältig vernäht. Keine Drainage. Heilung per primam.

Im rechten Nebenhoden fanden sich etwas milchiger Eiter und beginnende käsige Veränderungen. Im linken Vas deferens Miliartuberkulose und einige Ulcerationen an dem Teil, der am höchsten im Inguinalkanal gelegen.

Epikrise. Fall 28 zeigt durch die Operation auf der linken Seite, daß man, nachdem der Hoden mit seinen Häuten vom Scrotum, der Funikel aus dem Inguinalkanal hervorgeholt ist, und nachdem weiterhin der nächstgelegene Teil des Peritoneum parietale von der Bauchwand unter fortgesetztem Hervorholen der einzelnen Funikelelemente abgelöst ist, daß man, sage ich, nachher den Samenstrang amputieren (ihn abklemmen, Massenligatur um ihn legen, ihn brennen, ihn durchschneiden) kann, alles ohne die geringste Schmerzempfindung. Das kann nichts anderes bedeuten, als daß die Nerven für Schmerzempfindung sich erst innerhalb des Inguinalkanals zum Samenstrang gesellen. Sie folgen darnach dem Samenstrang und verbreiten sich längs des parietalen Blattes der Tun. vagin. propria. Die Operation auf der rechten Seite zeigt, daß, wenn man das parietale Blatt der Tun. vag. pr. bei seinem Übergang in das viscerale Blatt längs der unteren drei Viertel der Epididymis mit der Schere durchschnitten und nachher das ganze scrotale Bindegewebe, das den nicht mit Serosa bekleideten Teil der unteren Epididymishälfte bedeckt, lospräpariert hat, man dann mit dem Thermocauter schmerzlos die untere Hälfte der Epididymis exstirpieren und die Wundfläche im Hoden gehörig ausbrennen kann. Das scrotale Bindegewebe auf der Rückseite des Nebenhodens ist für operative Eingriffe sehr empfindlich. Dieses wird, soweit ich weiß, von den Nn. scrotales aus den Nn. pudendi innerviert. Aus dieser Operation geht deutlich hervor, daß, wenn schmerzleitende Nerven im Inguinalkanal oder im scrotalen Bindegewebe Zweige an das Parenchym des Hodens oder Nebenhodens abgeben, diese sehr kurz sein müssen und keine nennenswerte Verzweigung innerhalb des Organes haben, sonst könnte eine Durchschneidung der Tun. vagin. propr. längs drei Viertel des Nebenhodens und eine Loslösung des scrotalen Bindegewebes von dem halben Nebenhoden die Exstirpation der halben Epididymis und das Ausbrennen des Wundbodens im Hoden nicht schmerzlos gestalten.

Der Hoden hat nicht die gewöhnlichen Empfindungsqualitäten; die operativen Eingriffe werden als Druck (Klemmen) wahrgenommen, der besonders im unteren Teil des Leibes unbehaglich empfunden wird. (Vergl. die Epikrise.)

Nr. 29. Am 7. März 1903 wurde ein welschnußgroßes Gumma aus dem linken Testikel zu diagnostischen Zwecken exstirpiert (andere

Ärzte hatten die Diagnose auf Tuberkulose gestellt). Mit Injektion von 6 g 1/4 proz. Cocain wurden die Weichteile über dem Hoden völlig unempfindlich gemacht. Es fand sich kein Erguß in die linke Tun. vag. propr. und keine Adhäsionen. Danach wurde der Hoden quer durchschnitten. Eine 2—3 mm dicke Schicht unveränderten Hodengewebes umgab das Syphilom. Letzteres wurde exstirpiert und der Hoden mit Hilfe von Darmnadeln und feinem Catgut zusammengenäht. Patient nahm das Schneiden mit Messer und Schere, das Stechen und das Anlegen einer Arterienklemme am Hoden nicht in gleicher Weise wahr, wie man diese Eingriffe auf der Haut fühlt, sondern empfand es als einen Druck auf den Hoden, wobei das größte Unbehagen (Schmerz) im unteren Teil des Leibes, weniger im Scrotum empfunden wurde. Auf den Querschnitt durch den Hoden reagierte Patient äußerst wenig, weit mehr auf die Nadelstiche bei Anlegung der Nähte.

Die Frage muß bis auf weiteres offen bleiben, ob das Druckgefühl von dem Hoden selbst ausgegangen, d. h. ob es eine Folge der operativen Eingriffe an demselben war, oder ob es von den Häuten herrührte. (Vergl. Nr. 30).

Nr. 30. J. E. E., Gr. J. Nr. 148 A. O. J. Nr. 261. Tuberculosis caudae epididym. dextr. Am 6. April 1903 Exstirpation der Cauda epididym. mit dem Thermocauter. 5 ccm 1/4 proz. Cocain ins subcutane Bindegewebe auf der Vorderseite des Scrotum rechts. Beim Hautschnitt bekundet Patient geringen Schmerz.

Schnitt durch das subcutane Bindegewebe — keine Empfindung von Berührung oder Schmerz. Ebensowenig beim Abtrocknen mit steriler Gaze oder beim Anlegen von Arterienklemmen.

Beim Durchschneiden der Tunica vaginalis propria parietalis und beim Fassen derselben mit der Arterienklemme bekundet Patient heftiges Schmerzgefühl, das als Druck auf den Hoden, doch ohne in die Weiche ausstrahlende Schmerzen geschildert wird.

Abtrocknen der Innenseite desselben Peritonealblattes — dieselben schmerzhaften Empfindungen.

Beim Hervorziehen des Hodens hat Patient fortfahrend dieselben Schmerzen, die sich unter dem Bilde kleiner Attacken steigern, auch als der Testikel in der Schnittwunde vorlag, ohne daß irgend ein operativer Eingriff an ihm vorgenommen, ja ohne daß er berührt wurde. Dabei wurden auch in die Weichen ausstrahlende Schmerzen gefühlt, ungefähr so, als wenn ein starker Druck auf den Hoden ausgeübt würde.

Anläßlich der Schmerzen wurde die Äthernarkose eingeleitet.

Während der Narkose, die ungefähr 5 Minuten dauerte, wurde die Tunica parietalis vollständig gespalten und von den Rändern der Cauda und des Corpus epididymidis losgetrennt. Das scrotale Bindegewebe wurde darauf nach Möglichkeit von der Spitze der Cauda bis hinauf zur halben Rückseite des Corpus epididymidis abpräpariert. Dann wurde der Äther

fortgelassen, und die Cauda epididymidis wurde mit dem Thermocauter erst vom Hoden und dann vom Corpus epididym. losgetrennt.

Dabei erwachte der Patient vollständig und vermochte klare und richtige Antworten zu geben.

Das Cauterisieren des Corpus epididymidis geschah schmerzlos, soweit das scrotale Bindegewebe von der Rückseite des Corpus abgelöst war.

Anhaltendes Sengen des freigelegten Hodens mit dem Thermocauter. Kein Schmerz.

Ligatur von Hodenarterien, Anlegen der Klemmen und Umstechung. Kein Schmerz.

Ebenso kein Schmerzgefühl bei fortgesetzter Thermocauterisation der Amputationsfläche des Nebenhodens in der Absicht, mit größerer Sicherheit zum gesunden Gewebe zu gelangen.

Dagegen bekundet Patient intensives Schmerzgefühl bei Anlegen der Arterienklemmen und Unterbindung der Gefäße auf der Rückseite des Corpus epididymidis.

Kompression des unteren Hoden- oder Nebenhodenteiles zwischen 2 Finger, um eine Blutung zu stillen, wobei nicht gezerrt wird. Kein Schmerz.

Zurückbringen des Hodens in das Scrotum löst dieselben Schmerzen aus wie beim Hervorziehen.

Epikrise. Bei Schluß der Operation sah man als Tatsache an, daß Hoden und Nebenhoden in der Ausdehnung, in der sie von der Tunica propr. parietalis und von dem scrotalen Bindegewebe freipräpariert sind, keine schmerzleitenden Nerven besitzen. Die Schwierigkeit, festzustellen, daß nur der mit Bindegewebe bekleidete Teil des Hodens schmerzleitende Nerven besitzt, liegt darin, daß die meisten Patienten Krampf im M. cremaster bekommen. Der mit Tunica vag. propr. visc. bekleidete Teil des Hodens würde also nach meiner Meinung sowohl in der Serosa und Albuginea wie im Parenchym nur sympathische Nerven führen, die den Vasa spermatica und Vasa deferentialia folgen.

Nr. 31. K. G. N. Operation 9. September 1902 (Dr. Iwar Segelberg). Cysta capitis epididymidis dextr. Nach Einspritzung von 1/2 proc. Cocain in die Haut wurde der Hoden schmerzlos bloßgelegt. In der Tun. propr. testis war der Flüssigkeitsinhalt etwas vermehrt, aber klar. Der im Stat. praes. erwähnte Knollen wurde im Caput epididymidis, innerhalb der Häute, im Parenchym des Nebenhodens gefunden. Er war ungestielt und bestand aus einer haselnußgroßen, durchsichtigen Blase mit flüssigem wasserklaren Inhalt, bei dessen mikroskopischer Untersuchung einzelne Leukocyten und rote Blutkörperchen, aber keine Spermatozoen gefunden wurden. Das Loch in der Tun. propr. wurde nicht vernäht. Die Hautwunde wurde mit Silkwormgutnähten geschlossen. Patient klagte während der Operation nicht über Schmerzen im Operationsgebiet, aber empfand heftige Schmerzen in der rechten Fossa iliaca, die nach seiner Angabe durch Drücken auf diese Stelle gelindert wurden. (Cremasterkrampf?)

Fall 31 a zeigt, daß volle Empfindungslosigkeit des Funikels nur dann erzielt wird, wenn man nach Auslösung des Hodens aus dem Scrotum den Inguinalkanal bis zum Annul. inguin. periton. aufschneidet und dann weiterhin die einzelnen Teile des Samenstranges unter Ablösung des Peritoneum parietale von dem nächstgelegenen Teil der Bauchwand und der Fossa iliaca hervorzieht.

Nr. 31a. P. L., 52 Jahre alt, Nr. 527 B. 1903. Tuberculosis epididymid. sin. et vas. deferent. sin.

Patient war in den Jahren 1901 und 1902 wegen Tuberkulose der linken Niere und ihres Urethers im Krankenhause gewesen. Niere und Urether waren exstirpiert worden. Der Urin war jetzt normal. Bei der Cystoskopie waren keine tuberkulösen Veränderungen in der Blase sichtbar. Die Prostata schien gesund zu sein. Ätherrausch unter Verbrauch von 20 ccm Äther. Schmerzlos konnten der linke Hoden aus dem Scrotum und der Samenstrang aus dem Inguinalkanal gelöst werden. Das letztere geschah indessen nicht so hoch nach oben als im Fall 28. Die Folge war, daß der Samenstrang gegen die operativen Eingriffe nicht unempfindlich war.

Nach dem vollständigen Erwachen des Patienten wurde der Thermocauter auf den Häuten über dem Hoden, wie auf dem Hoden selber in keiner Weise gefühlt. Dagegen reagierte Patient ein wenig auf den Thermocauter am Funikel etwas oberhalb des Hodens. Er empfand heftigen Schmerz bei dem Quetschen des Funikels mit der Klemmzange und das Abbinden mit Catgut in der Schnürfurche hoch oben im Leistenkanal.

Nr. 32. E. H., 46 Jahre alt, 1902. A. J. Nr. 174. A. Hydrocele test. sin. Operation nach Winckelmann.

Patient empfand in der ganzen Zeit, wo der Hoden vorlag, einen konstanten Schmerz in demselben.

Bei der Sensibilitätsprüfung wurde folgendes beobachtet:

1. Bei Druck auf den Hoden von Seite zu Seite mit Daumen und Zeigefinger empfand Patient „starken Schmerz im Ei".

2. Stechen und Ritzen des Hodens oder Nebenhodens mit einer Nähnadel wurde gar nicht wahrgenommen; dagegen reagierte Patient sofort, wenn die Haut des Oberschenkels irgendwie berührt wurde.

3. Wurde der spitzeste Thermocauter glühend in ein paar Millimeter Abstand vom Hoden oder Nebenhoden gehalten, so wurde dieses nicht empfunden, ebensowenig, als Hoden und Nebenhoden zweimal mit dem Thermocauter berührt wurden. Zwei andere Male dagegen wurde dieselbe Berührung am Hoden und einmal am Nebenhoden gespürt. Patient hatte ein Gefühl, als ob es „zustäche".

4. Bei Berührung mit einer 61° warmen Arterienklemme gab Patient zweimal bei Berührung des Nebenhodens und einmal bei Berührung des Hodens an, daß es „zustäche", aber einige andere Male spürte er weder im Hoden noch im Nebenhoden etwas, abgesehen von dem konstanten Schmerz, den er die ganze Zeit über hatte. Bei Berührung der Cauda epididymidis mit der Arterienklemme reagierte Patient sofort.

Nr. 33. 328 B. 13. Mai 1902 wurde Winckelmanns Operation wegen einer rechtsseitigen Hydrocele unter lokaler Anästhesie durch

Gefrierenlassen der Haut mit Anestil ausgeführt. Bei Sensibilitätsversuchen am Hoden und Nebenhoden wurde folgendes beobachtet:

1. Stechen und Ritzen des Hodens oder Nebenhodens mit einer Nähnadel wurden gar nicht empfunden, dagegen wurde die Berührung mit demselben Gegenstand auf der Bauchhaut sofort gespürt.

2. Wenn der spitzeste Thermocauter glühend in 2—3 Millimeter Abstand von dem Hoden oder Nebenhoden gehalten wurde, so reagierte Patient einige Male, andere Male wieder nicht. Reagierte er, so gab er an, daß er das Gefühl habe, als ob „es im Ei schnitte"; keine Empfindung für Wärme.

3. Wenn der Thermocauter mit dem Hoden oder Nebenhoden in Berührung kam, so reagierte Patient sofort, „als ob es durch Ei und Weichen führe".

4. Wenn eine warme Arterienklemme den Hoden oder Nebenhoden berührte, so sagte Patient, „daß es stäche oder durch Ei und Weichen führe".

Die Schmerzen werden quer über dem Bauch unterhalb des Nabels empfunden (Nr. 34).

Nr. 34. Operation am 16. September 1902 wegen doppelseitiger Varicocele und Hydrocele. Vor Anstellung der Sensibilitätsversuche waren unter Äther zwei Drittel der Scrotalhaut exstirpiert und beide Tunicae vaginales propriae geöffnet worden, um Winckelmanns Operation auszuführen.

Sowohl beim Streichen mit einem scharfen Messer über die Serosa der Hoden, wie auch beim Stechen oder Streichen mit einer Nadel über die Serosa des Hodens oder Nebenhodens erwies sich die Serosa als vollkommen unempfindlich. Bei Kontrollversuchen, die in Gestalt von Streichen oder Stechen auf dem Oberschenkel vorgenommen wurden, reagierte Patient stets. Unabhängig von der Berührung des Hodens gab Patient an, daß er ein schmerzhaftes Gefühl quer über dem Leib 3 cm unterhalb des Nabels habe, „als ob etwas entzwei gerissen würde", das er teils als in den Rücken ausstrahlend, teils an der Stelle selbst als sengenden Schmerz empfände. Einmal empfand er neben diesen Schmerzen auch Schmerzen im linken Hoden.

Dadurch, daß der Hoden durch sein eigenes Gewicht am Funikel zerrte, wurden diese Schmerzen nicht vermehrt.

Keine Schmerzen im Hoden, aber krampfartige Schmerzen oberhalb des äußeren Teiles des Ligam. Poup. und in der vorderen Partie der Lumbalregion (Nr. 35).

Nr. 35. A. L., 21 Jahre alt. Hydrocele testis. Operation den 13. November 1902 (Dr. I Segelberg).

Es wurde eine gewöhnliche Winckelmannsche Operation unter Anästhesierung der Haut mit Anestil und Injektion einiger cm^3 1/4 proz. Cocains in das Unterhautzellgewebe gemacht. Nach Eröffnung des Hydrocelesackes wurden einige Sensibilitätsprüfungen angestellt. Patient schien die Berührung der Tunica propr. visceralis nicht zu empfinden, aber einige Augenblicke nachher fing er an, über Krampf gleich oberhalb des äußeren Teils des Ligam. Poupartii und in der vorderen Partie der Lumbalregion zu klagen. Übte man auf diese Stelle einen Druck aus, so hörten die Schmerzen auf. Keine Schmerzen im Kreuz. Diese krampfartigen Schmerzen

stellen sich unter dem weiteren Verlauf der Operation in kurzen Intervallen wieder ein, ohne daß es deutlich offenbar wurde, ob sie durch Manipulationen in der Operationswunde hervorgerufen wurden.

Die Außenfläche des Hodens besizt keine Nerven für die Wahrnehmung von Kälte- und Wärmegefühl. In diesem Fall (Nr. 36) werden die Schmerzempfindungen nicht nach dem Bauch verlegt.

Nr. 36. J. V. V., 15 Jahre alt. Hydrocele testis. Am 20. September 1902 Operation nach Winckelmann. 1¼ cgm Cocain subcutan (5 g ¼ proz. Lösung).

Stechen oder Ritzen mit der Spitze der Pravazspritze auf der Tunica propria visceralis des Hodens wird nicht empfunden. Kontrollstiche auf dem Schenkel rufen sofort Schmerzempfindung hervor.

Drückt man mit den Fingern (1 oder 2 Finger auf jeder Seite) auf den Hoden von Seite zu Seite, so tritt ein Schmerzgefühl auf, das nicht genau lokalisiert werden kann, doch gibt Patient an, daß „er nichts im Bauch spüre". Bei Berührung der Innenseite der Tunica vaginalis parietalis mit der Nadelspitze keine Empfindung (obs. Cocain).

Eine anfänglich etwa 70° warme Arterienklemme, die nachher abkühlte, rief, auf den Oberschenkel gelegt, ein stechendes Gefühl hervor, das Patient auf Befragen als durch einen kalten Gegenstand verursacht bezeichnete — sicher die s. g. paradoxe Kälteempfindung (v. Frey). Auf dem Hoden war jede Berührung mit der warmen Arterienklemme von einer Schmerzempfindung begleitet, die Patient aber weder lokalisieren, noch ihrer Natur nach bestimmen konnte. Bei gleichem Verfahren wurde auch von der Tunica vaginalis parietalis ein Schmerzgefühl ausgelöst. Bei erneuter Berührung des Schenkels mit der warmen Arterienklemme wurde ein Wärmegefühl hervorgerufen.

Ein in steriles Gummipapier gewickeltes Stück Eis rief, auf den Oberschenkel gelegt, Kältegefühl hervor; während 2—15 Sekunden auf den Hoden appliziert, löste es hier keine Empfindung aus, weder der Berührung, noch des Schmerzes, noch der Kälte. Ebenso verhielt sich auch die Tunica vaginalis parietalis.

Bei wiederholter Berührung des Hodens mit warmen Arterienklemmen werden manchmal Schmerzen, manchmal gar keine Empfindungen hervorgerufen, obgleich die Berührung von 5 bis zu 15 Sekunden währte. Ein Metallinstrument von Zimmertemperatur verursachte sofort das Gefühl „kalt" auf der Haut des Schenkels, aber selbst eine langdauernde Berührung des Hodens oder Nebenhodens war weder von einem Kältegefühl, noch von einem Gefühl des Schmerzes oder der Berührung begleitet. Bei Anlegen der Nähte in der Tunica propria parietalis hinter dem Samenstrang recht heftige Schmerzen, aber „nicht im Magen". Beim Verschieben oder Ziehen an den vorliegenden Hoden gleichfalls Schmerzgefühl, das „nicht im Magen" gespürt wurde. Während der Hautsuturen, die in dem cocainisierten Gebiet gelegt wurden, Schmerzen.

Penis[1]).

Die Beobachtungen, die hier mitgeteilt werden sollen, zeigen, daß die Nn. dorsales penis allein die Haut auf der Vorderseite (Rückenseite) des Penis und die vordere Hälfte des Praeputium innervieren. Sie tragen mit bei zur Innervation der Glans penis und der hinteren Hälfte des Praeputium mitsamt dem Frenulum. Diese Teile werden indessen auch von den tieferen oder mehr oberflächlich verlaufenden Zweigen der Nn. perineales von der Nn. pudendi versorgt.

Nr. 37. I. A. P., 53 Jahre alt, Nr. 304 A. 1902. Pat. hatte eine äußerst enge Urethralstriktur und eine Cystitis gehabt. Es hatte sich vollständige Urinretention eingestellt, die zur Gangrän des Bulbus und des ganzen Corpus spongiosum bis zu einer Entfernung von 5—6 cm von der vorderen Urethralmündung geführt hatte. Die Gangrän erstreckte sich weiter auf die Mm. ischiocavernosi und dem M. bulbocavernosus, auf die gesamte Haut des Perineum, auf den hinteren und mittleren Teil des Scrotum und auf das Bindegewebe hinter und oberhalb der Symphyse. Alle perinealen und scrotalen Äste der Nn. pudendi waren demnach sicher zerstört, während die Nn. dorsales penis vollständig erhalten waren. Als alle Wundflächen mit neugebildetem Epithel bedeckt waren, das sich nach innen und oben mit übrig gebliebenem Epithel der Pars membranacea oder prostatica vereinigt hatte, wurde am 3. April 1903 eine plastische Operation ausgeführt. Dabei versuchte man die Sensibilitätsverhältnisse auf der Glans penis und auf der Haut des erhaltenen, von der Spitze der Eichel aus gemessen, etwa 7 cm langen Penis, sowie auf dem neugebildeten Epithel des Scrotum und Perineum zu erforschen.

An den Stellen, wo sich neues Epithel gebildet hatte, empfand Pat. nichts oder wenigstens so gut wie nichts. Durch Untersuchungen mit der Nadel wurde offenbar, daß die untere Fläche der Glans, sowie das Frenulum auch von den Nn. dorsales penis innerviert werden, aber je weiter man nach hinten auf die untere Seite des Penis kommt, desto mehr wird die Haut ausschließlich von den perinealen Zweigen der Nn. pudendi versorgt. Hier hatte Pat. keine, oder so gut wie keine Empfindung.

Für alle Operationen in der Haut auf der Vorderseite der Pars pendula, am Praeputium, am Frenulum und am nächstgelegenen Teil der Haut auf der hinteren Seite des Penis, sowie an den äußeren Teilen der Glans kann man Schmerzfreiheit dadurch erzielen, daß man 1 ccm einer ½ proz. Cocainlösung längs jedem N. dorsalis penis nahe der Symphyse, 2 ccm der gleichen Lösung in die Haut und das Unterhautzellgewebe quer über der hinteren Seite des Penis 1—2 cm vom Frenulum und 1 ccm in das Corpus spongios. urethrae an dem hinteren Rande des Frenulum injiziert. Wünscht man die vordere Ure-

1) Die Bezeichnungen „vordere", „hintere" usw. beziehen sich auf einen Mann in stehender Stellung mit herabhängendem Penis.

thralmündung schmerzlos durchschneiden zu können, so injiziere man 1 ccm 1 proz. (1/2 proz.) Cocain in das Corpus spongiosum urethrae vor und unterhalb des Frenulum.

Nr. 38. K. L.,21 Jahre alt. Am 24. Mai 1902 wurden unter regionärer und lokaler Anästhesie Condylomata acuminata glandis, sulci coronarii, praeputii et cutis penis exstirpiert. Die Condylome hatten eine ungewöhnliche Größe erreicht. Man injizierte Cocain 1. längs den beiden Nn. dorsales penis, wartete die Wirkung ab und injizierte dann 2. subcutan quer über die Hinterseite des Penis hinter dem Praeputium und 3. in das Corpus spong. urethrae gleich hinter dem Praeputium.

I. 1 ccm 1 proz. Cocain um jeden der beiden Nn. dorsales penis, 1/2 cm von der Mittellinie an der Peniswurzel. Nach 3 Minuten weder Berührungs- noch Schmerzgefühl in der Dorsalhaut des Penis. Scherenschnitt durch das äußere (Haut), wie das innere Blatt des Praeputium — kein Schmerz. Also der Dorsalschnitt vollkommen schmerzlos. Haut des Penis an der unteren (hinteren) Seite in der Mittellinie und bis zu 1 cm Entfernung auf jeder Seite des Frenulum — Schmerzen bei stärkerer Berührung.

II. Subcutan 1 ccm 1 proz. Cocain quer über die untere (hintere) Seite des Penis, 2—3 cm hinter dem Praeputium. Einige Minuten nach der Injektion Schmerzen bei Scherenschnitt auf der Glans penis.

III. 1 ccm 1 proz. Cocain in das Corpus cavernos. urethrae gleich hinter dem Praeputium. Nach einigen Minuten vollständige Schmerzlosigkeit im hinteren Teile des Praeputium und im Frenulum. „Nun kratzen sie gewiß" = Berührungs- aber kein Schmerzgefühl beim Auskratzen mit dem scharfen Löffel rund um das Praeputium, im Sulcus coronarius, auf der Haut des Penis und am Frenulum. Selbst an der Corona glandis kein Schmerz bei Scherenschnitt oder beim Auskratzen. Durchschneiden des geschrumpften Frenulum bis an die Basis — kein Schmerz. Nur ein kleines Stück der Glans unmittelbar unter der Urethralöffnung schmerzt beim Schneiden und Kratzen, aber die Schmerzempfindung scheint auch hier wesentlich herabgesetzt zu sein und kein nennenswertes Unbehagen hervorzurufen.

Teilweise wurde das Kratzen auf dem anästhesierten Gebiet als „Kitzeln' empfunden.

Eine halbe Stunde ungefähr nach Beginn der Operation empfindet der Pat. wieder Schmerzen (doch auch nicht besonders heftig) im Operationsgebiet auf dem Rücken des Penis (z. B. beim Vernähen des Dorsalschnittes).

Puls nach der Operation 90, gleichmäßig, kräftig. Keine allgemeine Cocainwirkung (4 ccm 1 proz. Cocain wurden injiziert).

Nr. 39, A. E., 77 Jahre alt, Nr. 104 B. 1903. Ulcus (carcinomatosum?) praeputii.

Praeputium tüchtig geschwollen, kann nicht zurückgebracht werden. Auf der Dorsalseite gleich außerhalb der Umschlagsfalte ein ungefähr 2 cm langes und 1/2—1 cm breites Geschwür mit quergestellter Richtung und etwas mehr nach der rechten Seite zu gelegen. Rund um das Geschwür fühlt man einen recht festen und harten Rand. Der Geschwürsgrund ist blaß und granuliert.

Exstirpation des Praeputium und eines Teils der übrigen Penishaut am 29. Januar 1903. Um die Nn. dorsales penis werden 4 ccm 1/2 proz. Cocain injiziert, und ungefähr 5 Minuten später konnte man mit dem Thermocauter das Geschwür auf der rechten Seite des Penis ausbrennen, dagegen empfand Pat. Schmerzen, wenn man den auf der unteren (hinteren) Seite des Penis gelegenen Teil des Geschwürs brannte. Deshalb wurden auf dieser Seite des Penis ungefähr 4 ccm 1/2 proz. Cocain unter die Haut gespritzt. Einige Minuten später kann man das ganze Geschwür ausbrennen, ohne daß Pat. irgend welchen Schmerz empfindet. Pat. bekommt 2 ccm 20 proz. Kampferöl.

Dorsalschnitt mit der Schere — kein Schmerz. Durchtrennen des inneren Blattes des Praeputium auf der Rückseite (vorderen Seite) des Penis am oberen Ende der Dorsalschnittwunde — kein Schmerz. Arterienklemme ins Bindegewebe zwischen den Präputialblättern der rechten Seite — kein Schmerz. Desgl. auf der linken Seite — kein Schmerz. Exzision des Praeputium mit der Schere auf der Rückseite 1 1/2 cm hinter dem freien Rande, auf der unteren Seite 3 cm hinter dem freien Rande, 1 1/2 cm hinter dem hinteren Rande des ausgebrannten Geschwürs: überall mit Ausnahme an dem dem Frenulum am nächsten gelegenen Teile — kein Schmerz. Schnitt ins Frenulum — Schmerz. 2 Millimeter vom rechten Rande des Frenulum wird ein ungefähr 1/2 cm tiefer Einstich mit der Canule schräg nach hinten in der Richtung nach der Mittellinie zu gemacht und 1 ccm 1/4 proz. Cocain in die äußeren Schichten des Corpus cavernosum urethrae injiziert. Der Einstich ruft keinen nennenswerten Schmerz hervor. Aber 2 Minuten nach der Injektion kann das Frenulum durchnitten und an der Basis mit einer Hakenpincette gefaßt werden, ohne daß Pat. irgend welches Schmerzgefühl äußert.

Nr. 39a. V. M., Arzt, 26 Jahre alt. Enges Praeputium. Op. am 23. August 1903. Injektion von 2—3 ccm 1/2 proz. Cocain mit Zusatz von 10 Proz. Adrenalinlösung 1 : 1000 in die Gegend der beiderseitigen Nn. dorsales penis an der Peniswurzel. Nach ungefähr 10 Minuten konnte aus dem oberen Teil der Vorhaut ein dreieckiges Stück, dessen Spitze nach der Basis der Vorhaut sah, ohne jegliche Schmerzen mit der Schere herausgeschnitten werden. Das äußere und innere Hautblatt der Wunde wurden mit Roßhaarsuturen vernäht. Während der Operation wurden Sensibilitätsprüfungen angestellt. Die ganze Rückseite des Penis bis zur Mündung der Urethra war für Berührung und Schmerz vollkommen unempfindlich. Auf der rechten Seite erstreckte sich die Grenze des anästhetisierten Gebietes auf der Glans bis auf ungefähr zwei Drittel der Peripherie der rechten Seite von der dorsalen Mittellinie gerechnet, auf der linken Seite ungefähr bis auf die Hälfte des Umfanges. Die untere Seite der Glans war in normaler Weise für Berührung und Schmerz empfindlich. Die Anästhesie dauerte etwa 45 Minuten (Gunnar Nyström).

Heilung per pr. mit einem höchst unbedeutenden Ödem des Praeputium während der ersten Tage.

Nr. 39b. Mann mit Prostataabszeß und Urinretention. Da ein Katheter Nr. 17 Charr. nicht durch die vordere Urethralmündung gebracht werden konnte, wurde letztere am 26. August 1903 gespalten. 1 ccm 1/2 proz. Adrenalincocain wurde in das Corpus glandis hinter der Urethral-

mündung injiziert. Der Einstich geschah im vordersten Teil des Frenulum. Bald nachher konnte die Urethra nach hinten ohne Schmerz gespalten werden.

Nr. 40. Paraphimosenoperation am 13. März 1903. Regionäre Anästhesie mit Cocain. 2 ccm 1/2 proz. werden gerade vor den beiden Nn. dorsales penis an der Wurzel des Penis injiziert.

Auf Nadelstiche reagierte Pat. überhaupt nicht, solange man sich innerhalb des dorsalen Teils von Haut und Praeputium hielt.

Die Reaktion war gering bei Stich in die seitlichen Teile und heftig bei Stich in die scrotalen Teile der Penishaut, des Praeputium, sowie der Glans. Während der Operation verspürte Pat. nichts, als man den Dorsalschnitt durchs Praeputium legte, er reagierte aber lebhaft, als der Schnitt bis in die Corona glandis geführt wurde.

Es scheint also, daß, wie in diesem Fall, die ganze Glans auch noch von anderen Nerven als den Nn. dorsales penis innerviert wird.

Knochen und Knochenmark.

Das Periost hat wahrscheinlich viele schmerzleitende Nerven. Es hat unter anderem die Aufgabe zu signalisieren, wenn der Knochen in Gefahr ist. Kratzt man das Periost nach vorausgegangener Cocainisierung mit z. B. 1/2 proz. Cocain- oder nach einer Infiltration mit Schleichscher Lösung von einer Rippe ab, so kann man mit einer scharfen Rippenschere die Rippe durchschneiden, ohne Schmerzen hervorzurufen. Nr. 41 — Amputation des Femur bei Gangraena senilis — zeigt, daß die vom Periost befreite Femurdiaphyse für Messer, Säge und Thermocauter in einer Entfernung von 4—5 mm distal von dem abgehobenen Periostrande vollständig unempfindlich ist, und daß das Knochenmark noch um 1 cm weiter schmerzlos ausgeschabt werden kann. In Nr. 41a findet sich eine gleiche Beobachtung vom Radius und von der Ulna.

In Nr. 43, einem Fall von äußerst bösartigem Angiosarcoma capillitii, wo die Weichteile mitsamt dem Periost der halben Hirnschale exstirpiert werden mußten, wurde mehrfach die Sensibilität vom Amanuensis Giertz geprüft. Er fand, daß die bloßgelegte Tabula externa des Schädels weder für Berührung noch für Schmerz, Wärme oder Kälte irgendwelches Gefühl besitzt.

Man muß demnach annehmen, daß entweder die Knochensubstanz keine sensiblen Nerven besitzt, oder aber, daß nur ganz kurze sensible Äste vom Periost in die nächstgelegenen Teile des Knochens (Corticalis) gehen, denn 4—5 mm unterhalb des abgeschabten Periost kann man mit dem Thermocauter die scharfen Knochenkanten nach einem Schnitt mit der Säge durch den Femur abbrennen, ohne daß der Patient etwas davon merkt.

Die hier mitgeteilten Fälle scheinen mir dafür zu sprechen, daß das Periost sehr empfindlich, daß aber Knochen und Knochenmark für operative Eingriffe unempfindlich sind.

Sollte sich diese Auffassung als richtig erweisen, so müßte man annehmen, daß eine Infektion des Knochenmarks mit Entzündung nicht eher Schmerzen hervorruft, als bis eine Hyperämie der Corticalis und der nächstgelegenen Periostschicht zustande gekommen ist. Darnach steigern sich die Schmerzen in dem Grade, als die Hyperämie mit Ödem und Exsudat in und unter dem Periost zunimmt. Die bekannte Heftigkeit der Schmerzen ist leicht zu begreifen, wenn man den Druck und die Spannung bedenkt, denen die Nerven ausgesetzt sind, wenn das straffe Bindegewebe des Periostes durch ein Exsudat zerrissen und vom Knochen abgehoben wird.

Wenn eine Infektion, ohne Schmerzen zu verursachen, im Knochenmark sich ausbreiten kann, so müssen gleichzeitig die entsprechenden Toxine in den Kreislauf übergehen und die allgemeinen Symptome hervorrufen können, die die Infektionskrankheiten zu begleiten pflegen. Deshalb ist es möglich, daß man in gewissen, nicht zu stürmisch verlaufenden Fällen von Osteomyelitis entscheiden kann, wann die Erkrankung im Knochenmark und wann sie im Periost begonnen hat. Sie dürfte im Knochenmark begonnen haben, wenn allgemeine Symptome (Unwohlsein, Mattigkeit, Fieber usw.) den lokalen Schmerzen vorausgingen; im Periost dürfte sie begonnen haben, wenn allgemeine Symptome und lokale Schmerzen gleichzeitig aufgetreten, oder wenn Schmerzen, wenn auch nur geringfügige, den allgemeinen Symptomen voraufgegangen sind. Es dürfte von großem Vorteil sein, wenn man in jedem Fall von Entzündung in den langen Röhrenknochen sich darüber klar werden könnte, wo die Krankheit angefangen, ob im Knochenmark oder im Periost. In allen Fällen, in denen man primäre Periostitis (oder Osteoperiostitis) diagnostizieren würde, könnte man wenigstens die sofortige Öffnung der Markhöhle umgehen (Nr. 41—43). Nr. 44 zeigt, daß die mit Knorpel bekleidete Kante des Condylus femoris lateralis Berührung mit der Messerspitze nicht empfand.

Nr. 41. J. H., geboren 1828, Nr. 193 B. 1903. Gangraena senilis pedis sin. Amputation des linken Beines am 6. April 1903.

Die Esmarchsche Binde wurde nicht angelegt. Die Amputation wurde mit einem gewöhnlichen kleinen Scalpell vollzogen. Die meisten Gefäße wurden zwischen 2 Klemmzangen durchschnitten. Infiltration nach Schleich in die Haut und Muskeln.

Der Blutdruck im Arcus palmaris, mit dem Gärtnerschen Tonometer gemessen, betrug 85—90 vor der Operation.

Durchschneiden des N. saphenus major nach Injektion von 1 ccm 1/4 proz. Cocain verursachte Schmerzen. Nachdem alle Muskeln durchschnitten, aber der N. ischiadicus und die großen Gefäße noch unberührt waren, betrug der Blutdruck 95.

Nach Unterbindung der Arterien mit doppelten Catgutligaturen (Nr. 4) in 1 cm Abstand — vor der Durchschneidung der Nerven — stieg der Blutdruck auf 110.

10 Minuten nach Injektion von 1 ccm 1/2 proz. Cocain in den N. ischiadicus starker Schmerz beim Schnitt in den Nerven. Auch nach weiterer Injektion von einigen ccm 1/2 proz. Cocain Schmerz beim völligen Durchschneiden des Nerven.

Wenn der N. ischiadicus durch die Extension des Unterschenkels gestreckt war, so schmerzten jeder Einstich und die folgende Injektion von Flüssigkeit in den Nerven sehr, was bei gebeugtem Knie, wo der Nerv sich in erschlafftem Zustande befand, nicht der Fall war. Man soll deshalb darauf achten, daß die Nerven entspannt sind, wenn man in sie injiziert. Keine Blutdruckveränderung nach Durchtrennung des Nerven, dauernd 110. Pulsfrequenz bis dato 76.

Bei Spaltung des nach Schleich äußerst gut „ödematisierten" Periostes empfindet der Patient trotzdem starke Schmerzen auf der vorderen medialen Seite. Injektion von 1 1/2 ccm 1/2 proz. Cocain ins Periost an dem erwähnten schmerzhaften Punkt auf der medialen Seite. Darnach keine Schmerzen beim Durchschneiden des Periost und bei Abkratzung des Periostes rund um die Amputationsstelle.

Beim Abschaben des Periostes entstehen erst dann Schmerzen, wenn man dahinkommt, wo das „Ödem" nach Schleich nicht hat hindringen können. Die Durchsägung des Femur 4—5 mm unterhalb der abgeschabten Periostkante war vollständig schmerzfrei. Patient schien nicht im geringsten zu reagieren. Nach Absägung des Beines Blutdruck 95.

Auskratzen des Knochenmarkes bis 1 1/2 cm oberhalb der Amputationslinie: keine Schmerzreaktion. Puls 80. Es zeigte sich, daß die Weichteile sich nicht ohne Spannung vereinigen ließen. Der Femur mußte deshalb weiter nach oben amputiert werden.

Nach Injektion von 4 Spritzen 1/4 proz. Cocain rund um den Femur unter das Periost des Stumpfes wurde das Periost mit dem Resektionsmesser schmerzlos abgelöst.

Nach Abschabung des Periostes wurde der Knochen aufs neue 4 bis 5 mm unterhalb der neuen Periostgrenze durchgesägt und die Markhöhle ausgekratzt, ohne daß Patient Schmerzen verspürte. Beim Abbrennen der scharfen Kanten des Beinstumpfs mit dem stark rotglühenden Thermocauter keine Schmerzempfindung. Darauf wurde das abgelöste Periost exstirpiert. Die Wunde wurde mit steriler Gaze bedeckt, um die Resorption des Cocain zu vermindern.

Eine Cocainvergiftung trat nicht ein. Patient, der sich ohne Schmerzen fühlte, war höchst erfreut und wurde geheilt.

Nr. 41a. Am 3. September 1903 wurde eine Reamputation des rechten Unterarmes bei einem 31 Jahre alten Mann vorgenommen, dessen Hand in einer Dreschmaschine vollständig zermalmt

worden war. Nachdem das entzündete Periost der Ulna und des Radius durch eine vorsichtige Einspritzung einer 1/4 proz. Cocainlösung gefühllos gemacht war, wurde das Periost ohne Schmerzen abgeschabt. Darauf wurde die Ulna im untersten Teil der Diaphyse und des Radius ungefähr an der Grenze zwischen Epi- und Diaphyse durchsägt. Das Sägen geschah mit der Drahtsäge 2—3 mm unterhalb des Periostes. Hiernach wurde das Knochenmark ungefähr 1—2 mm tief ausgeschabt. Einige scharfe Knochenkanten wurden mit der Knochenzange abgezwickt. Eine blutende Arterie des Radius machte die Anwendung des Thermocauters notwendig. Alle diese Eingriffe auf dem vom Periost befreiten Knochen und in der Markhöhle riefen nicht den geringsten Schmerz hervor. Die Anwendung des Thermocauter wurde überhaupt nicht gespürt.

Nr. 42. Tuberkulöser Herd in der Tibia (?). Am selben Tage, am 6. April 1903 wurde ein tuberkulöser Knochenherd bei einem Patienten ausgekratzt, der im Kniegelenk reseziert worden war. Der Herd ging quer durch die Tibia oder saß wahrscheinlich zwischen Tibia und Femur in der Richtung von vorn nach hinten. Beim Schrapen im Knochen selbst — kein Schmerz. Dagegen entstehen Schmerzen, sobald man am Periost (?) auf der vorderen oder hinteren Seite des Knochens kratzt.

Nr. 43. L. A. N. 46 A 1903. Angiosarcoma multiplex capillitii. Sensibilitätsuntersuchungen an einem großen Teil der Knochensubstanz des Schädels, der durch Entfernung aller Weichteile (auch des Periostes) in einer Ausdehnung von fast der halben hinteren Schädelfläche freigelegt war.

Ein leises Streichen über den Knochen mit einer Pincette wird vom Patienten durch dos Gehör aufgefaßt. Sie hört, daß etwas am Knochen kratzt, doch hat sie nicht das Gefühl der Berührung.

Bei Berührung des Knochens mit einem Gegenstand, der kein Geräusch verursacht, wie z. B. mit dem Finger oder einem Baumwollfaden, hat die Patientin nicht die leiseste Empfindung. Bei Kontrollversuchen auf der Haut gibt Patientin sofort an, wo man sie berührt hat.

Bei Stich in die Knochensubstanz mit spitzen Gegenständen, wie einer Nadel, einer Messerspitze, hat Patientin nicht das geringste Gefühl, weder des Schmerzes noch der Berührung. Bei Stich in die Haut Schmerz.

Beim Thermocauterisieren der Knochenoberfläche hat Patientin ebensowenig irgendeine Empfindung.

Irgendein Gefühl für Wärme oder Kälte scheint Patientin ebensowenig auf der bloßgelegten Knochenfläche zu besitzen. Wenn man dieselbe mit einem kalten Metallschaft oder einem warmen Thermocauter berührt, so spürt Patientin nichts davon.

Berührung, Kälte, Wärme und Schmerz können demnach von der Patientin auf der freigelegten Knochenfläche nicht empfunden werden.

Versuche, die Sensibilitätsverhältnisse auf dem Periost zu erforschen, mißglücken teils wegen der strittigen Angaben der Patientin, teils wegen der Granulationsmassen, die den Rand des Periostes bedecken (Giertz).

Nr. 43a. Exostosis tibiae (auf der Innenseite, in der Gegend des oberen Epiphysenknorpels).

Nach subkutanen Injektionen von 1/4 proz. Cocain mit Adrenalin und

nach intraneuraler Injektion von 1/2 proz. Cocain in den N. saphenus major konnte die Exostose freigelegt und das Periost ohne Schmerzen durchtrennt und abgeschabt werden. Darnach wurde die Exostose, die eine Basis von ungefähr 1/2 cm Durchmesser hatte, abgemeißelt. Patient hörte den Schlag des Hammers und empfand eine Erschütterung des Knochens, hatte aber sonst keine Empfindung, weder von Schmerz noch von Berührung während der Abmeißelung (3. Oktober 1903).

Bei einem anderen Patienten sprang die Tuberositas tibiae vor (sie war vielleicht 2—3 mal so groß, wie gewöhnlich und war empfindlich für Druck. Nach lokaler und regionärer (ein Zweig des N. saphenus maj.) Cocainanästhesie konnten das Ligam. patellae und das Periost fast schmerzfrei abgelöst werden. Darnach wurde die vergrößerte Tuberosität abgemeißelt, ohne Schmerzen zu verursachen (3. Oktober 1903).

Nr. 43b. 3. September 1903. Bei einem Mann mit einer ungemein schweren, komplizierten Oberarmfraktur waren die Knochenenden durch einen starken Bronzealuminiumdraht vereinigt worden. Die Fraktur war unter großer Callusbildung geheilt, und die Funktion des Ellbogengelenks war eine außergewöhnlich gute. Nach gut einem halben Jahre kam der Mann mit 2 Fisteln wieder ins Krankenhaus. Unter lokaler Anästhesie wurde aus der einen ein Sequester, aus der anderen der obenerwähnte Bronzealuminiumdraht herausgeholt. Im Knochen fand sich eine Fistel, nach dem Draht und dicht daneben eine 2—3 qcm große Fläche, die vom Periost entblößt war. Letztere wurde mit dem scharfen Löffel geschabt. Patient merkte nichts von diesem Eingriff, auch nicht, als man mit dem Löffel heftig an einer scharfen Kante des Knochens bog und kratzte.

Nr. 43c. O. K. Nr. 407B. 1903. Aufnahme am 26. August 1903. Morsus infect. equi caballi brachii dextr.

Status praesens bei der Aufnahme. Auf der Außenseite des Oberarms ausgebreitete Defekte der oberen Epidermisschichten. Auf der Innenseite des M. biceps, ungefähr in der Mitte des Oberarmes eine querverlaufende 5 cm lange Wunde mit gangränösen Rändern, die in die Tiefe ging und aus der stinkender Eiter abfloß. 1 1/2 cm oberhalb dieser Wunde eine zweite von Pfennigstückgröße. Inzision zwischen beiden Wunden längs des medialen Bicepsrandes. Der M. biceps war stark in Mitleidenschaft gezogen.

Auf dem Wundboden lag der Humerus in einer Ausdehnung von 5 cm in der Länge und zum mindesten 1 cm in der Breite vom Periost entblößt. An diesem Knochenstück wurden, nachdem die Wunde sich gereinigt hatte, mehrmals folgende Sensibilitätsversuche, immer mit demselben Resultat angestellt.

Leichte Berührung mit einer Pincette — kein Gefühl der Berührung.

Kratzen mit der Pincette oder einem anderen harten Gegenstand — Patient empfindet keine Berührung an der Stelle, wo gekratzt wird, aber hört, daß man an seinem Humerus kratzt.

Stich mit einem scharfen Messer — keine Berührungs- oder Schmerzempfindung.

Berührung mit einem warmen oder einem kalten Instrumentengriff — kein Gefühl der Wärme, der Kälte oder der Berührung.

Brennen mit dem Thermocauter — kein Schmerz oder Gefühl der Berührung.

Stirnbein und Schleimhaut im Sinus frontalis.

Nr. 43d. Frau B. wurde am 29. September 1903 wegen eines Empyema sinus frontalis dextr. operiert, das von der Nase abgeschlossen war und vollständig die Knochenwand nach der Orbita weggefressen hatte. Perineurale Injektionen von $^1/_2$ proz. Cocain um den N. frontalis. Der Sinus wurde mit einem Schnitt durch den Augenbrau geöffnet, das Periost abgeschabt und das Stirnbein in gehöriger Ausdehnung mit der scharfen Zange abgetragen: alles vollkommen schmerzlos. Der rechte Sinus communicierte nicht mit dem linken. Die Schleimhaut hatte im oberen Teil des Sinus das Aussehen einer granulierenden Fläche und war hier und da vollständig zerstört. Sie wurde mit dem scharfen Löffel abgekratzt. Patient hörte das Kratzen, empfand aber weder Berührung noch Schmerz. Dasselbe war der Fall, wenn man eine Nadel- oder Messerspitze auf den Knochen drückte, oder wenn man den Knochen mit diesen Gegenständen ritzte. Sobald man die Schleimhaut im unteren Teil des Sinus berührte da, wo sie gewöhnlich in die Nasenschleimhaut übergeht, empfand Patientin Schmerzen.

Also nach perineuraler Injektion um den N. frontalis dextr. und nach Abschaben des Periostes war das Stirnbein für die Knochenzange und im Sinus frontalis die obere Hälfte, vielleicht die oberen drei Viertel der kranken Schleimhaut sowohl, wie des darunterliegenden gesunden Knochens nach der Schädelhöhle zu vollständig für den scharfen Löffel und für Messer- oder Nadelspitze unempfindlich.

Sinus maxillaris.

Punktion des Sinus maxillaris mit dem Troicart durch die Fossa canina.

Nr. 43e. H. A., 1903. A. Nr. 343. 1 proz. Cocainlösung in die Weichteile und das Periost auf dem medialen Teil der Fossa canina durch Injektion unter die Oberlippe vom Schleimhautwinkel aus. Inzision an derselben Stelle und Abschaben des Periostes auf dem medialen Teile der Fossa canina schmerzfrei. Punktion mit dem Troicart durch den freigelegten Knochen in den Sinus ruft recht bedeutenden Schmerz hervor (Gunnar Nyström).

In diesem Fall ist es natürlich unentschieden, ob der Schmerz vom Knochen (obs! Nn dentales superiores) oder vom Periost und der Schleimhaut auf der Innenseite des Knochens im Antrum Highmori ausgegangen.

Später hat mein früherer Assistent Doz. Fr. Zachrisson mir gesagt, daß er beim Operieren eines Empyema Antri Highmori gefunden hat, daß die kranke Schleimhaut sehr empfindlich war, auch gegen die Berührung mit einer stumpfen Knopfsonde. Nach dieser Erfahrung ist er der Ansicht, daß die große Schmerzhaftigkeit des Sondierens der Tränenkanäle wahrscheinlich von der Empfindung der kranken Tränenkanalschleimhaut herrühre. Er hat deswegen diese Schleimhaut mit einer Cocain-, Eucain-, Adrenalinmischung anästhesiert, wonach das Sondieren der kranken Tränenkanäle ganz schmerzfrei war.

Cartilago condyli lateralis femoris.

Nr. 44. Olga A., 18 Jahre alt, Nr. 284 A. 1902.

Tumor tuberculosus capsulae lateralis genus dextr. Oper: Cocain in die Haut; Exstirpation der tuberkulösen Geschwulst.

Die Berührung des mit Knorpel bekleideten Stückes des Condylus femoris lateralis mit der Messerspitze wird von der Patientin nicht empfunden.

Nach den hier mitgeteilten und einem Paar anderer Beobachtungen — gesunde femur- und humerus-condylen waren gefühllos gegen Stich und Druck — glaube ich, daß die Knochen- und Marksubstans und die Knopeln keine schmerzleitenden Nerven haben. Das Periost und die Gelenkkapseln haben solche Nerven. Durch den Schmerz signalieren sie: Knochen, Gelenk ist in Gefahr.

Struma.

In den Mitt. a. d. Grenzgeb. d. Med. u. Chir. Bd. X S. 99—100 habe ich über Strumaexstirpationen nach Roux und Kocher unter lokaler Anästhesie berichtet. Ich habe ebendaselbst einige Beobachtungen über Sensibilitätsstudien mitgeteilt, die an einer gesunden Glandula thyreoidea (bei einem Manne, der versucht hatte, sich „den Hals abzuschneiden") und einem Struma gemacht wurden. Hier soll ein Fall von Strumaoperation (Nr. 45) angeführt werden, wo wir uns besonders bemühten, die Sensibilitätsverhältnisse zu erforschen, und zu derselben Auffassung kamen, die wir bei allen unseren Strumaoperationen gewonnen hatten, nämlich, daß die Glandula thyreoidea kein Gefühl besitzt.

Nr. 45. F. L., 21 Jahre alt, Nr. 161. A. 1902. Struma partim retrotracheale.

Patientin wurde operiert, trotzdem das Struma ganz klein war, weil sie mächtige Erstickungsanfälle hatte.

Kochers „Kragenschnitt" in einer Linie, wo man vorher 2,5 g ½ proz. Cocain in und unter die Haut gespritzt hatte. Dárnach wurden die langen Larynxmuskeln und die medialen Ränder beider Mm. sterno-cleido-mastoidei durchtrennt. Das Struma war ungewöhnlich fest mit seiner Umgebung verwachsen, so daß seine Auslösung große Schwierigkeiten machte. Auf der linken Seite erstreckte sich das Struma teilweise zwischen Trachea und Oesophagus. Der ganze hintere Teil des linken Thyreoidealappens wurde entfernt.

Während der Operation zeigte es sich, daß die Glandula thyreoidea für Quetschen mit Zangen, für Scherenschnitt und Fassen mit der Pincette vollkommen unempfindlich war; dagegen wurden Schmerzen gefühlt, wenn man direkt oder indirekt am anliegenden Gewebe zerrte.

Geschwülste.

Geschwülste haben aller Wahrscheinlichkeit nach keine sensiblen Nerven [1]).

1) Siehe Mitteil. a. d. Grenzgeb. d. Med. u. Chir. 10. Bd. S. 84.

Nr. 46 ist der Fall eines großen Lipoms (570 g) unter dem Platysma colli. Es wurde in situ gespalten, ohne daß der Patient etwas davon verspürte.

Nr. 46. K. S. V., 60 Jahre alt, Nr. 247. B. 1903. Operation wegen eines Lipoma colli am 3. April. Der Tumor ging von der Submaxillargegend und gleich darunter aus, lag unter dem Platysma und hatte den medialen Rand des M. sterno-cleido-mast. nach außen gerollt.

Nach Anästhesierung der Haut mit Anestil wurde ein Schrägschnitt über die Geschwulst geführt. Diese wurde aus ihrer Umgebung herausgeschält, wobei man immer das Messer oder die Schere beim Schneiden nach der Geschwulst zu richtete. Um die Operatien zu erleichtern, wurde die Geschwulst in ungefähr 2 gleichgroße Teile gespalten, was ohne jede Schmerzensäußerung von seiten des Patienten vor sich ging. Er schien es kaum zu merken. Beim Ausschälen der Geschwulst wurden abgesehen von 2 oder 3 Malen, wo offenbar einige kleinere Nervenäste außerhalb des Tumors getroffen wurden, keine Schmerzen empfunden.

Granulationen.

In Granulationen sind, soweit ich weiß, noch nie irgendwelche Nerven gefunden worden. Geht die Granulationsschicht von einem Organ oder einem Gewebe aus, das keine Empfindung besitzt, z. B. von der Corticalis der langen Röhrenknochen, so kann man alle operativen Eingriffe schmerzlos vollziehen. Sind wiederum die benachbarten Gewebsschichten mit feinem Empfindungsvermögen ausgestattet, wie z. B. die Ränder einer Hautwunde, so wird eine oberflächliche Berührung der Granulationen z. B. mit einer Nadel- oder Messerspitze nicht empfunden; aber sobald man durch die Granulationsschicht hineinsticht, tritt ungefähr dieselbe Schmerzempfindung auf, wie beim Stich in die Haut. Touchiert man eine große Wunde mit dem Lapisstift, so braucht Patient kaum irgendwelches Brennen zu spüren, falls man nicht die Granulationen an und nahe den Hauträndern touchiert.

Sensibilitätsprüfung der Granulationen auf der Harnblase und solcher am Rande einer Laparotomiewunde.

Nr. 47. E. E., Nr. 19, A. 1903. Pyosalpinx duplex cum peritonitide fibrino purulenta multiloculare pelvis minoris et fossar. iliacar. ambar. Exstirpation des Uterus und der Adnexe an beiden Seiten. Die Wunde bildet (ungefähr 1½ Monat nach der Operation) eine trichterförmige Grube, dessen Wände aus einer dicken Granulationsschicht bestehen, die vorn direkt die obere Kuppe der Harnblase zu bedecken scheint. An dieser Stelle rufen Berührung, Stich, Kälte und Wärme keine Empfindungen hervor, während dieselben Applikationsformen auf den Granulationen am Hautrande die entsprechenden Gefühle und ungefähr in derselben Stärke, wie auf der Haut auslösen (Gunnar Nyström).

Nr. 48. K. Z., 1902. B. 25. Patient hatte an einer Osteomyelitis acuta tibiae sin. c. synovitide serosa genu sin. gelitten.

I. Eine Granulationswunde nach Öffnung eines Abszesses (Innenseite des linken Kniees).

Keine Empfindung von

1. leisen Nadelstichen (dagegen augenblickliche Reaktion, wenn man durch die ganze Granulationsschicht hindurchstach),
2. Berührung mit einer heißen Zange (unmittelbar vorher in kochendes Wasser getaucht),
3. Berührung mit einer kalten Zange (ungefähr 20° C.),
4. Starke Ätzung mit dem Lapisstift. Anm.: Auch nach weiteren 5 Minuten kein Gefühl von der Ätzung her (dagegen Reaktion, wenn nachher die Ätzung mit dem Lapisstift nahe dem Hautrande geschah).

II. Eine durch Druck des Verbandes entstandene Granulationswunde auf dem vorderen Teil der Crista ossis ilei dextr.: keine Schmerzempfindung beim Abtragen eines 1/2 cm breiten Wulstes des Granulationsgewebes mit der Schere, nur Berührungsgefühl.

Im übrigen dasselbe Resultat in 1, 2, 3 und 4 wie bei I.

Nr. 49. K. G., 1902. B. 11. Spondylitis dorsalis c. absc. congest.

Eine granulierende Wundfläche (2 1/2 cm breit) über der Crista ossis ilei dextr.:

Keine Empfindung von

1. Nadelstich,
2. Berührung mit einem kalten Metallinstrument,
3. Berührung mit einer etwa 60° heißen Zange,
4. kräftige Ätzung mit dem Lapisstift, die nicht die Ränder der Granulationsfläche touchierte.

Auf einer kleineren (1/2 cm breiten) granulierenden Wundfläche des rechten Oberschenkels: kein Gefühl für leisen Nadelstich, aber sofort Empfindung bei Touchieren mit dem Lapisstift.

Nr. 50. Landmann A. G., geb. 1851. Nr. 476. B. 1903.

Bei Berührung einer großen granulierenden Muskelfläche (M. vastus ext.) empfindet Patient sowohl die einfache Berührung, sowie die Berührung mit warmen und kalten Instrumenten — nur als „dumpfe" („taube") Berührung, ohne „warm" und „kalt" unterscheiden zu können. Bei Kontrollversuchen auf der Haut wird „warm" und „kalt" sofort richtig empfunden (Wallin).

XX.

Aus der Hannoverschen Kinderheilanstalt (dirig. Arzt Dr. Kredel.)

Über Ursache und Behandlung des Caput obstipum musculare.

Von

Dr. **Fr. Kempf,**
Assistenzarzt.

Es ist bekannt, wie sehr noch immer die Anschauungen über Entstehung und Behandluug des Caput obstipum auseinandergehen. Betreffs der Ätiologie des muskulären Schiefhalses ist die Uneinigkeit der Forscher allerdings schon deshalb sehr erklärlich, weil hier vielleicht Vorgänge in Betracht kommen, die von einer Reihe von Autoren mit beachtenswerten Gründen in das intrauterine Leben verlegt sind und so der exakten Forschung besondere Schwierigkeiten entgegenstellen.

Zur Beantwortung der Frage nach den Ursachen dieser pathologischen Bildung stehen uns zwei verschiedene Methoden zu Gebote, von denen man auch bald die eine, bald mehr die andere bevorzugt und zum Ausgangspunkt der Untersuchung gemacht hat. Man kann einmal aus dem klinischen Ablauf der Entwickelungsphasen des Leidens auf den Prozeß selbst und seine Ursache schließen, und man kann andererseits den pathologisch-anatomischen Befund, den der ausgeprägte Torticollis bietet, zugrunde legen und unter Zuhilfenahme allgemeiner pathologischer Gesetze seinen Ausgang konstruieren. Der erste Weg hat zwei mißliche Seiten. Man muß sich bezüglich der Angaben über Geburt und erstes Auftreten des Leidens in vielen Fällen auf unkontrollierbare Aussagen unzuverlässiger Beobachter, der Eltern, Verwandten, Pflegerinnen, stützen, und man kann leicht dazu verleitet werden, der bloßen Folge verschiedener Erscheinungen einen nicht vorhandenen kausalen Zusammenhang unterzuschieben.

Der zweite Weg muß von vornherein sympathischer erscheinen; ideal ist er nicht, insofern auch hier die Spekulation nicht auszu-

schalten ist. Sobald es gilt, an sich unbestreitbare pathologische Veränderungen zurückzuentwickeln, müssen wir uns erinnern, daß ein und dieselbe Veränderung auf sehr verschiedene Weise entstanden gedacht werden kann. Lassen wir das außer acht, so kann einseitige Auslegung des anatomischen Befundes zu durchaus anfechtbaren Vorstellungen über die Genese des Schiefhalses führen.

Über die anatomischen Befunde beim Torticollis herrscht unter den Autoren nahezu völlige Übereinstimmung. Es sind im wesentlichen zweierlei Veränderungen, die der erkrankte Kopfnicker bietet, nämlich Veränderungen am Parenchym und solche, die das stützende Gewebe betreffen. Unter den ersteren begegnen wir vornehmlich der einfachen Atrophie, sodann aber der ganzen Reihe der regressiven Metamorphosen, der albuminösen Trübung, der fettigen Degeneration (allerdings selten), der scholligen Zerklüftung mit schließlichem Kernzerfall und Kernverluste.

Demgegenüber zeigt das Bindegewebe zwar bedeutende Ausdehnung über seine gewöhnlichen Grenzen, Verbreiterung der in der Norm nur schmalen Septen, aber nur verhältnismäßig unbedeutende qualitative Veränderungen, keine Infiltrationszustände höheren Grades; nur hier und da ist eine etwas lebhaftere Kernwucherung zu beobachten.

Das sind kurz die Merkmale, die der Kopfnicker beim Caput obstipum aufweist, und die vor allem in der Kaderschen Arbeit [1]) über Schiefhals beschrieben sind. Kader fügt noch einzelne spezielle Degenerationsformen wie die Vacuolisation den erwähnten Typen hinzu und gibt im übrigen die mannigfachen Bilder, die die Mikroskopie des kranken Muskels zeigt, so detailliert und wie gesagt im ganzen mit den früheren Autoren übereinstimmend wieder, daß man ihm die Berechtigung zugestehen muß, diese objektiven Befunde einer Erklärung der Ätiologie des Schiefhalses zu Grunde zu legen.

Rechnen wir also mit diesen Befunden als mit hinreichend sicheren Faktoren, so wird alsbald die Frage zu entscheiden sein, wie solche Strukturveränderungen zustande kommen konnten. v. Mikulicz und Kader behaupten, hier habe man das Produkt einer Entzündung vor sich, die als Myositis interstitialis fibrosa zu bezeichnen sei. Wenn wir von der genaueren Definition dieser Myositis zunächst absehen, so ist die entzündliche Theorie des Caput obstipum schon relativ früh aufgestellt worden. Ein beträchtlicher Teil der Autoren (darunter

1) B. Kader, Das Caput obstipum musculare. Bruns's Beiträge z. klin. Chirurgie. 17. u. 18. Bd.

Dieffenbach, v. Volkmann) glaubte in entzündlichen Vorgängen ein wesentliches Moment für das Zustandekommen der in Rede stehenden Mißbildung sehen zu müssen, und schon Stromeyer nahm für die wenigen Fälle, die er nicht als durch Geburtstrauma entstanden erklären konnte, eine intrauterine entzündliche Entstehung an. Diese Anschauungen Stromeyers und anderer waren mehr durch theoretische Erwägungen gewonnen worden. Die Breslauer Klinik dagegen will auf Grund der feststehenden anatomischen Befunde den Beweis der entzündlichen Natur des Leidens erbringen. Zur Gewinnung eines sicheren Urteiles darüber, ob die von Kader auch bildlich gut illustrierten Veränderungen des Kopfnickers wirklich nur entzündlicher Natur sein können, wird man natürlich die Definition der Entzündung heranziehen müssen. Bekannt ist die Uneinigkeit der Pathologen gerade auf diesem Gebiete. Thoma hält den Begriff der Entzündung für so allgemein und unbestimmt, daß er „nahezu mit dem Begriff der lokalen Erkrankung zusammenfällt und daher in der Regel einer sachlichen Bedeutung entbehrt". Kader, der diesen Satz zitiert, scheint ihm im Grunde beizustimmen, und man folgert unwillkürlich, daß es empfehlenswert sein müsse, einen so dehnbaren Begriff überhaupt aus der Erörterung auszuschalten und durch eine präzisere Benennung die Vorgänge im Sternocleidomastoideus des Schiefhalsigen genauer zu kennzeichnen. Nicht leicht einzusehen ist hiernach, warum der Kliniker, wie Kader meint, den Namen und Begriff der Entzündung nicht missen könne und warum für die Caput obstipum-Frage dann wieder die Neumannsche Entzündungstheorie maßgebend sein soll, nach der die Entzündung in Erscheinungen besteht, die die Heilung primärer Gewebsläsionen (Nekrosen) bewirken. Unter diese Definition fallen wohl zweifelsohne manche krankhaften Vorgänge, die viele Pathologen nicht als zur Entzündung gehörig ansprechen werden. Wenn wie möglicherweise beim Caput obstipum durch den Druck ergossenen Blutes parenchymatöses Gewebe zertrümmert wird und behufs Ersatzes des toten Gewebes eine zellige Wucherung des Bindegewebes nachfolgt, so ist das ein Prozeß, der den Vorgängen nach cerebralen Apoplexieen oder den Organisationen von Infarkten an die Seite zu stellen ist. Nach Neumann würden das zwar auch entzündliche Alterationen sein, nach den gewöhnlichen Anschauungen der Pathologie darf man das wohl einfach als Reparationserscheinungen nach Zirkulationsstörungen auffassen und benennen. Ob man hier Entzündung sagen oder eine andere Bezeichnung wählen soll, ist, wie von vornherein betont werden muß, deshalb kein bloßer Streit um Worte, weil die Entzündung gleich ein

spezifisches Agens, eine Intoxikation oder Infektion, auf die Kader hinauswill, nahelegt. Betrachtet man nun die Befunde beim Caput obstipum auf die von der Majorität der Kliniker und pathologischen Anatomen anerkannten Charakteristica der Entzündung hin, so findet man, daß im Kopfnicker des ausgebildeten Caput obstipum sehr wenig vorhanden ist, das man als entzündlich deuten könnte. Als typisch entzündlich kann man nach Cohnheim, Ziegler, Orth und Anderen Gefäßalterationen und -neubildungen mit Exsudation und Infiltration des Gewebes durch leukocytäre Elemente und junge Gewebszellen ansehen. Von irgendwie ausgeprägten Infiltrationszuständen der erkrankten Kopfnickerpartieen hat nun z. B. Fridberg [1]), der auch einige mikroskopische Bilder von Torticollis gibt, eigentlich nichts gesehen. Er sah vereinzelt stärkere Kernansammlung, aber nur in der Nähe von Gefäßen, wie man es häufig im muskulären Bindegewebe findet und im noch wachsenden Muskel geradezu verlangen kann. Ob im übrigen die fertigen breiten Bindegewebszüge der Fridbergschen Abbildungen infolge entzündlicher Irritation oder einfach durch hypertrophierendes Wachstum entstanden sind, bleibt dahingestellt. Anhäufungen junger Kerne in den gefäßhaltenden Septen des verbreiterten Bindegewebes, also in von vornherein bindegewebig angelegten Partien des Peri- und Endomysiums beschreibt auch Kader. Das wäre noch nichts Auffallendes. Außerdem aber spricht er von einer mehr regellosen, bisweilen hochgradigen kleinzelligen Infiltration und Blutgefäßneubildung in der Umgebung der Muskelfaserstümpfe, wo er auch Zellen nach Art phagocytärer Riesenzellen gesehen haben will. Bei Betrachtung der Kaderschen Abbildungen beobachtet man nun eine erheblichere Kernwucherung eigentlich nur auf den Tafeln III, IV und X. An diesen Bildern ist es jedoch sehr schwierig und scheinbar auch nach Kaders Ansicht nicht völlig sicher zu unterscheiden, wie weit die vorhandenen Kernhaufen als Muskelkerne aufzufassen sind und wie weit sie Leukocyten oder Fibroblasten angehören. So sind wohl auf Tafel III in erster Linie die Muskelkerne vermehrt. Übrigens scheint mir diese Tafel insofern von besonderem Interesse zu sein, als man an dem links oben liegenden Muskelbröckel einen Spaltraum erkennt, der das Muskelstückchen von dem Bindegewebe scheidet. Darin darf man meines Erachtens einen Hinweis darauf sehen, daß in diesem Fall dem Bindegewebe nicht die Rolle des Angreifers und Erdrückers des Muskelgewebes zukommt. Dies

1) Fridberg, Zur Ätiologie und Therapie des Caput obstipum musculare congenitum. Deutsche Zeitschr. f. Chirurgie. 61. Bd. 1901. XVI.

Bild spricht vielmehr dafür, daß hier zuerst spezifisches Muskelgewebe zugrunde geht, daß dann ein leerer Raum innerhalb oder außerhalb des Sarkolemms entsteht, und daß das Bindegewebe schließlich dieses Vakuum, ohne in ein wirklich entzündliches Stadium zu treten, einfach ausfüllen wird. Um eine chronische interstitielle Myositis behaupten zu können, muß man meiner Ansicht nach deutlicher die aktive Rolle des Bindegewebes zeigen, man muß aus seinem Verhalten gegenüber dem Parenchym erkennen, daß hier die Bindegewebswucherung das Primäre, die Zerstörung der spezifischen Muskelelemente die sekundäre Wirkung ist. So würde man in erster Linie Bilder von Druckatrophie verlangen müssen, auf denen die Muskelfasern in allen Dimensionen verkleinert wären durch die enge Umklammerung eines proliferierenden und schrumpfenden Stützgewebes. Betrachten wir aber von diesem Gesichtspunkte beispielsweise die Tafeln VIII und XII, so sehen wir neben einigen geschrumpften auch eine ganze Anzahl von Muskelfasern, die sich im Zustande starker Quellung befinden. Dort konnte also die Muskelfaser sogar ein die Norm über schreitendes Volumen annehmen. Das deutet aber nicht auf Druck oder primäre Wucherung des interstitiellen Gewebes. Hier und da sieht man ja auch auf diesen Bildern eine geringe Kernvermehrung im interstitiellen Gewebe, aber hauptsächlich um Gefäße herum. An den Konturen der degenerierenden Muskelfasern selbst, wo man nicht nur vereinzelt, sondern in der Regel eine frischere Myositis als Ursache eben dieser Degeneration unbedingt verlangen sollte, zeigen die Tafeln X und XII nur ganz spärliche alte Bindegewebskerne. Altes kernarmes, nennenswerter frischerer Infiltration mangelndes Bindegewebe ist es überhaupt, das nach den in Betracht kommenden Autoren am Kopfnicker des Caput obstipum in den Vordergrund tritt.

Übrigens scheint Kader zuzugeben, daß die am ausgebildeten Schiefhalse nachweisbaren pathologischen Veränderungen für den Beweis der interstitiellen Myositis noch nicht ausreichen, wenn er wiederholt erklärt, an solchen Muskeln sei eben der entzündliche Prozeß schon zum Abschluß gekommen. Aber durchaus zugegeben, daß alte Bindegewebsmassen Residuen frischerer Entzündungen sein können, so ist doch damit noch nicht sicher gestellt, daß sie es tatsächlich sind. Das letztere beweist die genauere Untersuchung des Bindegewebes selbst ebenso wenig, wie die sich am spezifischen Muskelgewebe abspielenden Vorgänge das Bindegewebe der Urheberschaft des Leidens beschuldigen können. Nun ließe sich die entzündliche Theorie der Erkrankung wohl eher begründen, wenn man für das Caput obstipum ein akutes Initialstadium der Entzündung nach-

weisen könnte. Kader glaubt in manchen Fällen den akut entzündlichen Anfang des Leidens in der Induration des Kopfnickers erblicken zu müssen, die ja allem Anschein nach zuweilen[1]) den Beginn der Krankheitsvorgänge darstellt, die zum typischen Schiefhals führen. Die früher — vielleicht mit Unrecht — Hämatom genannte Induration des Sternocleidomastoideus ist schon öfter mikroskopischen Untersuchungen unterzogen. Man hat bei ihr einzelne kleinste, durch die Muskelsubstanz zerstreute Blutungen gefunden, man sah die Muskelfasern selbst geschwollen, fragmentiert und homogen ohne die typische streifige Struktur. Außerdem sah man aber auch Proliferationserscheinungen am Bindegewebe. Diese Wachstumsäußerungen des Bindegewebes nennt Kader akute interstitielle Myositis. Die Neumannsche Definition gibt ihm ein Recht dazu; nach dem landläufigen Begriff von dem Wesen der Entzündung besteht aber durchaus kein Grund, die Bindegewebsneubildung der Induratio musculi sternocleidomastoidei als Entzündung zu bezeichnen und damit auf entzündliche Ursachen zurückzuführen. Mikroskopisch kann von einer die eigentlichen Wucherungserscheinungen einleitenden entzündlichen Exsudation in das Bindegewebe kaum die Rede sein. Nur da, wo es gilt, durch Trauma, d. i. das ergossene Blut, degenerierendes und nekrosierendes Parenchym zu ersetzen, zeigt das Bindegewebe eine entsprechende Neigung, sich unter mäßiger Kernvermehrung auszudehnen. Auch klinisch finden wir bei der Induration von den klassischen Kardinalsymptomen der akuten Entzündung dem Rubor, Calor, Dolor und Tumor nur den Tumor, also das Symptom, welches die Entzündung mit vielen pathologischen Bildungen teilt, das somit wohl die geringste Bedeutung verdient.

Wenn nun weder die ausgebildete muskuläre Kontraktur noch die Induration des Kopfnickers den Ansprüchen, die wir im allgemeinen an eine Entzündung zu stellen gewohnt sind, völlig genügt, so kann man andererseits auch die Behauptung, die Muskelerkrankung des Schiefhalses stimme in allen Punkten mit den sonst bekannten Formen von Myositis überein, nicht ohne Widerspruch lassen. Kader benutzt gerade die angeblich völlige Identität von Caput obstipum musculare und idiopathischer Myositis als starken Pfeiler seiner Entzündungs-

1) Sehr häufig scheint ja nach der allgemeinen Erfahrung der Übergang einer Induration des Kopfnickers in Schiefhals nicht zu sein. Auch Herr Dr. Kredel hat (nach einer persönlichen Mitteilung) diesen Übergang nie gesehen; soweit die Kinder mit angeborener Kopfnickergeschwulst später wieder zur Beobachtung kamen, konnte er sich vielmehr überzeugen, daß die Induration spontan ausgeheilt war.

theorie. Ein kurzer Vergleich beider Erkrankungen wird zeigen, daß sie sich in wesentlicher Hinsicht von einander unterscheiden.

Wir kennen eine Polymyositis acuta, die selten einen chronischeren Verlauf nimmt, und auch akut beginnende, dann aber meistens chronisch sich weiter entwickelnde Myositisformen, die klinisch in der Regel unter dem Bilde des Rheumatismus muscularis verlaufen [1]). Mir scheint keine Veranlassung vorzuliegen, beide gewöhnlich scharf auseinander gehaltenen Erkrankungen in ätiologischen Zusammenhang zu bringen, wie Kader will, der die Myositis interstitialis chronica die abgeschwächte chronische Form derselben Processe nennt, deren akute Form die „eben erwähnte Polymyositis interstitialis acuta bildet". Viele chronischen interstitiellen Myositiden gehen ja aus einer akuten Erkrankung hervor. Diese akute (rheumatische) Myositis läßt sich aber klinisch und, soweit darüber Untersuchungen vorliegen, auch pathologisch-anatomisch mit Sicherheit von der seltenen und noch nicht lange bekannten infektiösen Allgemeinerkrankung: Polymyositis acuta [2]) trennen.

Bei letzterer sind allerdings zunächst klinisch alle erwähnten Symptome der Inflammatio deutlich entwickelt. Wir finden den Dolor, starke spontan und besonders auf Druck eintretende Schmerzen der befallenen Muskeln. Da ist der Tumor, eine beträchtliche Schwellung nicht nur der Muskulatur, sondern auch der benachbarten Haut und des Zellgewebes. Hinzu kommt der Rubor, der an der bedeckenden Haut zuweilen so hochgradig werden kann, daß ihre Färbung ein erysipeloides Aussehen gewinnt. Von sonstigen Symptomen der Polymyositis acuta seien noch die mit bedeutenden Störungen des Allgemeinbefindens einhergehenden Temperatursteigerungen erwähnt, die vor allem darauf hindeuten, daß man hier vermutlich einer Erkrankung durch im Körper kreisende infektiöse Stoffe gegenüber steht, ganz im Gegensatz zum Caput obstipum, das sich wie im späteren Verlauf, so

---

1) Die sogenannte traumatische interstitielle Myositis glaube ich deshalb in den folgenden Ausführungen unberücksichtigt lassen zu können, weil ihre Voraussetzung — schwere diffuse Zermalmungen des Sternocleidomastoideus — nur äußerst selten zutreffen wird. Eine dauernde Kontraktur des Kopfnickers nach wohl häufiger vorkommenden Muskelverletzungen geringeren Grades würde aber in der Pathologie völlig beispielslos sein. Ungefähr derselben Meinung ist Kader, der eben deswegen „vielleicht in der Mehrzahl der Fälle" eine infektiöse Noxe vermutet. — Desgleichen kann abgesehen werden von jenen akuten und nachgewiesenermaßen infektiösen Myositiden, die von Abscessbildung begleitet sind und sich dadurch von den Muskelveränderungen des Caput obstipum scharf genug unterscheiden.

2) Siehe darüber Strümpell, Zur Kenntnis der primären acuten Polymyositis. Deutsche Zeitschr. f. Nervenheilkunde. 1. Bd. 1891. XIX.

schon im frühesten Beginn durch Fehlen jeglicher Allgemeinerscheinungen als Störung ganz lokaler Natur präsentiert. Es soll hier nicht verschwiegen werden, daß, abgesehen von dem häufiger verzeichneten Tumor (d. i. die Induration des Kopfnickers), auch die anderen klinischen Stigmata der Entzündung in vereinzelten Fällen in den Krankengeschichten mit Schiefhals behafteter Patienten beschrieben sind. So kommt wohl einmal eine Hautrötung der erkrankten Halsseite vor, und Kader berichtet von Schmerzensäußerungen schiefhalsiger Kinder beim Anlegen an die Brust[1]). Ob diese Schmerzen wirklich durch die gleichzeitige Induration des Sternocleidomastoideus hervorgerufen waren, bleibt zwar wegen der Unbestimmtheit der Angaben in der Schwebe. Für die allermeisten Fälle von Caput obstipum und von Induration des Kopfnickers muß man dagegen allen Beobachtungen nach annehmen, daß bei ihnen weder Empfindlichkeit noch sonstige äußere Zeichen der Entzündung je bestanden haben. Aber auch der pathologische Anatom findet bei der akuten Polymyositis das eigentliche Kriterium der Entzündung, das er nach den erwähnten Befunden an dem gelegentlichen akuten Initialstadium des Caput obstipum, der muskulären Induration, vermißt, nämlich das entzündliche Exsudat. Die von der Polymyositis ergriffenen Muskeln zeigen außer Hyperämie und Degeneration eine diffuse ödematöse Durchtränkung und eine über den ganzen Muskel zerstreute, nicht an circumscripte Partieen gebundene und dort durch lokale Ursachen wie kleine Blutungen erklärbare Infiltration mit zelligen Elementen.

Es blieben noch die erwähnten akuten und chronischen sogenannten rheumatischen Myositiden, die pathologisch-anatomisch im akuten Stadium hauptsächlich durch Hyperämie charakterisiert sind, im weiteren Verlauf aber gelegentlich zu Schwielenbildung führen, mit der Muskelerkrankung beim Schiefhals zu vergleichen. Bezüglich der Einreihung dieser Erkrankungen unter die entzündlichen Vorgänge sei hier bemerkt, daß Froriep[2]) in seiner grundlegenden Arbeit über die rheumatische Schwiele dieselbe nicht als Folge eines entzündlichen Prozesses, sondern als Resultat von Gefäßveränderungen aufgefaßt wissen wollte. Acceptieren wir aber die jetzt meist vertretene Anschauung von der entzündlichen Unterlage der rheumatischen Muskelaffektionen der Kliniker, so haben wir doch keinen Grund, das idiopathische Caput obstipum musculare mit derartigen Erkrankungen in Parallele zu setzen. Denn Myositiden mit rheumatischen

1) Vgl. auch die Anamnese des von Koester untersuchten Falles: Über muskulären Schiefhals. Deutsche med. Wochenschr. 1895. S. 117.

2) R. Froriep, Die rheumatische Schwiele. Weimar 1845.

Symptomen gibt es ja auch am Sternocleidomastoideus. Sie machen ebenfalls Schiefstellung des Kopfes, aber solche Fälle von Schiefhals haben doch genug Eigentümlichkeiten, um sie als besondere Gruppe des Caput obstipum rheumaticum von allen anderen Torticollisarten streng zu scheiden, zumal sie gewöhnlich in kurzer Zeit verschwinden und eigentlich nie eine dauernde Muskelkontraktur bewirken.

Da also auch die uns bekannten Myositiden sich für die Erklärung des Caput obstipum nicht verwerten lassen, glaube ich mich auf Grund obiger Ausführungen wie Koester auf den Standpunkt stellen zu müssen, daß uns nichts zwingt, die Muskelveränderungen beim Schiefhals unter die entzündlichen Vorgänge zu stellen. Durch Aufgeben dieser Prämisse werden wir zugleich davor bewahrt, uns auf den schwankenden Boden der Kaderschen Schlußfolgerung von der infektiösen Ätiologie des Schiefhalses zu begeben.

Kehren wir jetzt zurück zu den pathologisch-anatomischen Befunden des Caput obstipum, die ich mit Kader als den Schlüssel zur Erforschung seiner Genese ansehe, aber prüfen wir sie von ganz allgemeinen Gesichtspunkten aus, so werden wir die im Sternocleidomastoideus zu beobachtenden Vorgänge im wesentlichen als regressive zu bezeichnen haben. Der eigentliche Muskel atrophiert, entartet, schwindet, nur das bedeutungslosere Bindegewebe, das auch unter ungünstigsten Existenzbedingungen noch sein Dasein fristen, ja gedeihen und zunehmen kann, dehnt sich auf dem ursprünglichen Gebiete der spezifischen Muskelsubstanz aus. Regressive Lebensvorgänge werden verursacht durch Störungen der Ernährung; die Ernährung aber ist abhängig von zwei Faktoren, der Blutzirkulation und der Innervation. Eine nach unseren Kenntnissen von den ischämischen Kontrakturen anderer Muskeln nicht fernliegende Erklärung des Caput obstipum durch Störungen in der arteriellen Blutversorgung ist schon öfter versucht worden[1]). Zuerst hat Beely sich beiläufig in diesem Sinne ausgesprochen, ohne den Gedanken jedoch weiter zu verfolgen. v. Mikulicz[2]) ist auch die Ähnlichkeit der Prozesse im Kopfnicker und in ischämisch kontrakturierten Muskeln aufgefallen. Die ischämische Genese des Caput obstipum glaubt v. Mikulicz gleichwohl nicht vertreten zu können. Soviel aus seinen eigenen Ausführungen

1) Merkwürdigerweise scheint v. Volkmann, der die ischämischen Muskelkontrakturen so genau erforscht und auch dem Caput obstipum eine hervorragende Beachtung geschenkt hat, nie die Möglichkeit einer ischämischen Entstehung des Schiefhalses erwogen zu haben.

2) v. Mikulicz, Über die Exstirpation des Kopfnickers beim muskulären Schiefhals. Zentralbl. f. Chirurgie. XXII.

hervorgeht, spricht v. Mikulicz nur von der Identität der pathologisch-anatomischen Prozesse, während die Ätiologie beider Erkrankungen durchaus verschieden sei[1]). In neuester Zeit ist besonders Völcker[2]) auf Grund sehr interessanter klinischer Beobachtungen für die Ischämie als Ursache des Schiefhalses eingetreten.

Auf das histologische Bild der ischämischen rein myogenen Kontraktur näher einzugehen, kann ich mir versagen. Daß die von v. Volkmann und seinem Schüler Leser genau beschriebenen Veränderungen durchaus denen beim Caput obstipum entsprechen, scheint von vielen Forschern zugegeben zu werden. Auch Kader sagt: „Die Ähnlichkeit zwischen diesen beiden Prozessen ist tatsächlich eine außergewöhnlich große". Halten wir also die histologische Gleichartigkeit der in Rede stehenden Vorgänge fest, so fragt sich, welche Umstände den Eintritt einer Ischämie im Kopfnicker veranlassen können.

Beely[3]) meint, daß bei der Geburt bestimmte Kopfhaltungen oder auf traumatischem Wege entstehende Hämatome die Scheide des Kopfnickers in solche Spannung zu versetzen vermögen, daß dadurch Kompression der Muskelgefäße und Blutmangel eintreten könne. Demgegenüber wird wohl mit Recht auf die Zartheit der Kopfnickerscheide hingewiesen. Auch ich habe bei Kindern und speziell beim Neugeborenen stets so zarte Umhüllungen unseres Muskels gefunden, daß stärkere Spannungen und Hämatome wohl eher dieses Häutchen zerrissen als einen Druck auf die Gefäße ausgeübt haben würden.

Völcker geht von gewissen Ohrdeformitäten aus, die ihm bei Kindern mit bald nach der Geburt aufgetretenen Schiefhälsen auffielen. An drei eigenen Beobachtungen zeigt er ebensoviele Typen von Ohrverbildungen. Bei dem ersten Kinde fand sich der hintere untere Teil der Ohrmuschel der kranken Seite nach vorn umgeschlagen. In dem zweiten Falle sah Völcker auf der Seite des Torticollis einen Knick am Übergang des Helix in das Ohrläppchen. Bei dem dritten Kinde bemerkte man einen Kniff in der Cauda helicis. Die weitere Untersuchung der Kinder lehrte, daß diese Ohrmuschelveränderungen durch längeres Anstemmen der Schulter gegen die unterhalb der Ohrmuschel befindliche Halsregion hervorgerufen

1) „Eine Gelegenheit zur Ischämie des Musc. sternocleidom. im Sinne v. Volkmanns während des Geburtsaktes ist wohl ausgeschlossen." In vorstehender Arbeit.

2) F. Völcker, Das Caput obstipum, eine intrauterine Belastungsdeformität. Bruns' Beiträge. 33. Bd. 1902.

3) Beely, Scoliosis capitis — Caput obstipum. Zeitschr. f. orthopädische Chirurgie. 2. Bd.

sein mußten. Es ließen sich hier nämlich noch die Gruben feststellen, in die die Schulterwölbungen hineinpaßten. In diesen drei Fällen Völckers[1]) wird uns ein deutlicher Fingerzeig für die Ätiologie des Caput obstipum geboten. Sehen wir uns nur den Sternocleidomastoideus daraufhin an, wie er sich einem auf seinen oberen Teil wirkenden Druck gegenüber verhalten wird.

Wenn man sich allgemein die Vorgänge vergegenwärtigt, die zur Ischämie von Muskeln führen, so hat man es dabei mit Einrichtungen zu tun, die mindestens den größeren Teil der versorgenden Gefäße vorübergehend oder dauernd unwegsam machen. Absperrung kleinerer Blutzufuhrwege würde bald durch vikariierendes Eintreten von Collateralen ausgeglichen. An Extremitätenmuskeln ist eine hochgradige Circulationsschädigung leicht möglich, da hier das schädliche Moment (meistens schnürende Verbände) an der ganzen Circumferenz angreifen kann. Hier sind also sogar die Bedingungen gegeben, um in extremen Fällen nicht mehr bloße Kontraktur, sondern Gangrän zu erzeugen. An inneren Organen bewirkt das Vorkommen von Endarterien gewisse, den Muskelkontrakturen zu vergleichende ischämische Bildungen circumscripter Natur, die Infarkte. Um nur ganz analoge weil auch intramuskuläre Vorgänge herauszuheben, sei an den embolischen Verschluß von Coronararterienästchen des Herzens erinnert, der nach dem Zwischenstadium des anämischen oder hämorrhagischen Infarkts Schwielenbildungen im Myocard zur definitiven Folge hat.

Die Möglichkeit der Erzeugung von Ischämie durch zirkulären Druck kommt für den Sternocleidomastoideus nicht in Betracht. Es fragt sich also, ob die Gefäßverhältnisse des Kopfnickers vielleicht so eigentümlicher Art sind, daß ähnliche Verhältnisse wie etwa an der Niere oder am Herzen vorliegen.

Nach Völcker kann man tatsächlich von einer gewissen exceptionellen Stellung des Sternocleidomastoideus auch bezüglich der Blutversorgung sprechen. Völcker stellt die arterielle Gefäßanordnung des Muskels so dar, daß gewöhnlich nur eine Arterie aus der Carotis, Thyreoidea superior oder Occipitalis, in seltenen Fällen auch zwei Gefäße aus den beiden erstgenannten Arterien an den Muskel herantreten. „Arterien treten in die untere Hälfte des Muskels nicht ein."

Die letztere Bemerkung Völckers bedarf, wie wir sehen werden, einer Einschränkung.

Die meisten Lehrbücher der Anatomie gehen auf die genauere

1) Dazu kommt noch ein ganz ähnlicher Fall von Meinhardt Schmidt (Zum Kapitel des Schiefhalses. Zentralbl. f. Chirurgie. 1890), der sich auch bei Petersen und Völcker zitiert findet.

Blutversorgung einzelner Muskeln nicht ein. Für den Sternocleidomastoideus finden wir in der Regel die Angabe, daß dieser Muskel durch die Arteria sternocleidomastoidea aus der Carotis externa ernährt werde, daß aber häufige Variationen dieses Gefäßes vorkämen. So erwähnt Gegenbauer den gelegentlichen Ersatz obiger Arterie durch Äste aus der Thyreoidea sup. und Occipitalis. Dieselben Gefäße finden wir bei Rauber und anderen angegeben. Von den verschiedenen sonst so vorzüglichen anatomischen Atlanten gibt ebenfalls keiner genaueren Aufschluß über die Arterien des Sternocleidomastoideus. Henle bildet einen Muskelast aus der Thyreoidea superior ab. Spalteholz zeigt die bekannten Äste aus Thyreoidea superior und Occipitalis. Der Toldtsche Atlas hat eine Abbildung, nach der es unsicher bleibt, ob ein aus der Cervicalis superior entspringender, an der Vorderfläche der Portio clavicularis sternocleidomastoidei vorbeiziehender Gefäßast sich durch seine letzten kleinsten Verzweigungen an der Blutversorgung des Muskels beteiligt. Die genaueste Auskunft über die Gefäße des Muskels gibt Krause in dem Abschnitt über Gefäßvariationen des großen Henleschen Lehrbuches [1]). Nach ihm sollen außer den schon erwähnten Gefäßen zuweilen auch Rami parotidei, Rami arteriae auricularis poster. und Rami arteriae lingualis die häufig fehlende Sternocleidomastoidea ersetzen. Krause bezieht sich bei seinen Angaben auf eine Arbeit von Halbertsma [2]), die ich leider nicht selbst nachlesen konnte.

Auf Grund der Feststellungen aller dieser Forscher scheinen allerdings, wie Völcker behauptet, Arterien nur in die obere Hälfte des Muskels einzutreten.

Wegen der Wichtigkeit dieser Frage habe ich selbst auf Vorschlag von Herrn Dr. Kredel, dem ich die Anregung und vielfache Unterstützung bei dieser Arbeit verdanke, die Gefäßverhältnisse des Kopfnickers an einigen Leichen Neugeborener einer Prüfung unterzogen. Bevor ich die Ergebnisse meiner Untersuchung mitteile, möchte ich einiges über die Herstellung der Präparate sagen.

Die Leichen Neugeborener, die ich der Freundlichkeit des Herrn Dr. Poten, Direktors der hiesigen Provinzialhebammenlehranstalt verdanke, hielt ich für besonders geeignet zur Feststellung der Verhältnisse, weil der Schiefhals doch meist im frühesten Lebensalter auftritt. Zur Injektion der äußerst zarten Gefäßchen benutzte ich ein flüssiges Gemenge von Gips- und Mehlbrei gefärbt mit Zinnober-

1) J. Henle, Handbuch der systematischen Anatomie.
2) Halbertsma, Ontleedk. Anteekeningen 1863.

Diese Masse wurde mir von Herrn Prof. Boether, Direktor des anatomischen Instituts der Tierärztlichen Hochschule empfohlen, dem ich dafür zu vielem Danke verpflichtet bin. Ihre Verwendung hat vor den sonst üblichen Injektionen mit Wachs und dergl. unter anderen den erheblichen Vorzug, daß sie keine Erwärmung der Leiche voraussetzt und ein zu frühzeitiges Erstarren der Injektionsmasse vor Eintritt in die feinsten arteriellen Verzweigungen ausgeschlossen ist. Die Einspritzung wurde nach Ablauf der Totenstarre mit einer gewöhnlichen Stempelspritze in eine Arterie des Nabelstrangs vorgenommen, und nach 24 Stunden konnten die vorzüglich injizierten, dabei noch vollkommen elastischen Gefäßchen präpariert werden.

An sechs auf diese Weise sorgfältig vorbehandelten Kopfnickern fanden sich jedesmal drei oder vier arterielle Gefäße. Diese Gefäße traten zum größeren Teil von oben aus dem Gebiet der Carotis externa an den Muskel heran. Sie entsprangen aus kleinen Arterien der Parotis, aus der Art. occipitalis, aus der Art. thyreoidea superior. Die Eintrittsstellen der Gefäße lagen im oberen Drittel oder in der oberen Hälfte des Sternocleidomastoideus staffelförmig übereinander. In ihrem ferneren Verlauf schlugen die Gefäße gewöhnlich die schräge Längsrichtung von oben nach unten ein. Bei weitem das mächtigste Gefäß war immer der Muskelast, der aus der Art. thyreoidea superior nahe ihrer Abgangsstelle aus der Carotis entsprang, im Bogen über den N. hypoglossus herabsteigend noch im oberen Muskelabschnitt eintrat und in der mittleren Längsachse des Kopfnickers einige cm an seiner hinteren Fläche nach abwärts verlief[1]). Durch Seitenäste und Endausbreitungen versorgt er den größeren Teil des Muskels mit arteriellem Blut. Außer den von oben kommenden Arterien fand sich aber viermal ein in der Litteratur nicht verzeichnetes Gefäßchen, das baumartige Verzweigungen an den alleruntersten Teil des Sternocleidomastoideus abgab. Dies Gefäß gehörte einem ganz anderen arteriellen Gebiet als die vorerwähnten Blutwege an, nämlich dem der Subclavia, genauer dem „Truncus thyreocervicalis“ (Henle, Merkel). Seinen Abgang nahm es am lateralen Rande des Scalenus anticus, dreimal aus der Art. transversa scapulae, einmal aus der Art. cervicalis superficialis. Von hier zog das Gefäß in querer Richtung und leicht geschlängelt an die Rückseite der Portio clavicularis allein oder beider unterer Portionen des Sternocleidomastoideus, um hart am oberen Clavicularrande oder etwas höher in den Muskel einzutreten und sich

1) Daß dies Gefäß oder überhaupt ein Gefäß als selbständige Art. sternocleidomastoidea direkt aus der Carotis entspringt, habe ich bei meinen Muskeln nicht gesehen, scheint also nicht die Regel zu sein.

in ihm alsbald zu verzweigen. Dies Gefäß konnte sich an Bedeutung nicht mit dem beschriebenen Thyreoideaast messen. Sein Kaliber war viel geringer, seine Verzweigungen, die offenbar mit den letzten kleinsten Ästchen jenes größeren Gefäßes anastomosierten, waren weit spärlicher. Daß dies Gefäß in sechs untersuchten Fällen nur zweimal fehlte, beweist jedoch, daß es sich hier nicht um eine Abnormität, sondern um eine vielleicht häufige Varietät gehandelt hat.

Eine größere Anzahl von Muskeln konnte ich wegen Mangels an Material leider nicht untersuchen. Die Muskeln in der Anstalt gestorbener Kinder konnte ich nur frisch präparieren und fand dann wegen der Kleinheit der kindlichen Gefäße nur die größeren Äste, gewöhnlich solche aus der Thyreoidea superior. Immerhin lehren uns, um es nochmals zusammenzufassen, auch die wenigen Präparate, daß den Sternocleidomastoideus gewöhnlich mehrere Arterien versorgen, die hauptsächlich dem Gefäßgebiet der Carotis externa zugehören, daß aber nicht zu selten ein kleineres Gefäß aus einem Subclaviazweig an der Versorgung des Muskels in seinem untersten Abschnitt teilnimmt. Von den oben eintretenden Gefäßen kann im Gegensatz zu den winzigen Muskelästchen der Art. occipitalis usw. immer nur ein, häufig aus der Thyreoidea superior entspringender Ast, eine besondere Bedeutung beanspruchen. Der Hauptstamm dieses Gefäßes verläuft, ehe er sich völlig in die Muskelsubstanz einbettet, oft eine Strecke weit ziemlich frei an der hinteren Fläche des Kopfnickers entlang. Er ist also einer Quetschung gegen die Wirbelsäule ziemlich exponiert. Das einzige von unten kommende Gefäß könnte, weil es einem ganz anderen Gebiet entstammt, bei etwaiger Unterbrechung des oberen Blutzufuhrwegs einigermaßen aushelfen. Da es aber von geringer Stärke ist, ja ganz fehlen kann, scheint mir allerdings der von den anderen Halsmuskeln überhaupt relativ isoliert verlaufende Kopfnicker durch traumatische Einwirkungen besonders gefährdet zu sein.

Eine absolute Blutabsperrung vom Sternocleidomastoideus ist unmöglich. Eine hochgradige Herabsetzung der Blutzufuhr dagegen, wie sie auch die ischämischen Contrakturen am Vorderarm voraussetzen, wird durch anhaltenden Druck auf den oberen Abschnitt des zarten kindlichen Muskels wohl erreicht werden. Diese Störung der Circulation würde mit der Herabsetzung des normalerweise notwendigen Quantums an Sauerstoff und Energiestoffen auch eine Herabsetzung der intracellulären chemischen Stoffwechselvorgänge in ihrer Intensität und Qualität bewirken und damit jene Bilder von Atrophie und Degeneration erzeugen, die uns am Kopfnicker des Schiefhalsigen in die Augen fallen. Die jedenfalls variable Verteilung der Gefäße in unserem Muskel zu-

sammen mit der Variabilität des einwirkenden Traumas wird spezielle Eigentümlichkeiten der ischämischen Contraktur bestimmen. Drückt beispielsweise eine Schulter andauernd auf den oberen Teil des Muskels wie in den erwähnten Fällen Völckers, so wird es von Wichtigkeit sein, ob der untere Teil des Muskels eines besonderen arteriellen Gefäßes entbehrt, oder ob ein solches vorhanden ist. Fehlt jenes Gefäß ganz, so wird der untere Abschnitt des Muskels zwar bedeutend in seiner Ernährung gestört werden, aber wohl keine besondere Anschwellung, Induration, zeigen. Ist im unteren Muskelteil ein kleines selbständiges Gefäß angelegt, so wird wegen der Einschränkung der oberen Hauptnahrungszufuhr zunächst auch Atrophie und Degeneration eintreten. Da aber die Blutlieferung des unteren Gefäßes unbeeinflußt bleibt, sich vielleicht vikariierend noch etwas erhöht, während die Abfuhr durch die mit den oberen Arterien verlaufenden größeren Venen sistiert, so wird unten Anschwellung mit Hyperämie, Stase und schließlichen Blutaustritten resultieren. Es wird im Muskel zu einem Gebilde kommen, das große Ähnlichkeit mit dem hämorrhagischen Infarkt hat; als solchen möchte ich im Gegensatz zu Kader jene Indurationen, die in manchen Fällen das Caput obstipum einleiten, aufgefaßt wissen. War die Circulationsstörung in dem Infarkt nicht zu hochgradig, so kann durch Resorptionsvorgänge Restitution der normalen Verhältnisse erfolgen, in anderen Fällen schließt sich bindegewebiger Ersatz, Schrumpfung, Muskelverkürzung an. Die Blutaufstauung, die Kader als eigentliche Ursache der ischämischen Contrakturen ansieht, würde also in derartigen Fällen gewiß mit in Betracht kommen. Ihre bei gleichzeitiger Herabsetzung der Blutzufuhr infarcierende Wirkung ist vom Lungeninfarkt bei Mitralfehlern allgemein bekannt[1]).

Die arterielle Zufuhr zum Kopfnicker wird durch den Schulterdruck oder ein gleichwirkendes Moment häufig nicht völlig unterbunden, sondern nur sehr verringert werden, sodaß im oberen Teil des Muskels keine stärkeren Veränderungen aufzutreten brauchen. Gelegentlich könnte jedoch der Druck auf den oberen Muskelabschnitt so hochgradig werden, daß nicht nur im Endausbreitungsgebiet der hier eintretenden Arterien (d. h. im sternoclavicularen Muskelabschnitt), sondern auch in ihrem mehr centralen Verlauf am Muskel entlang stärkste Ernährungsstörungen verursacht würden. Der Erfolg wäre eine den Muskel in der Längsrichtung durchziehende bindegewebige Degeneration, die

1) Im übrigen würde die Induration des Sternocleidomastoideus, als hämorrhagischer Infarkt gedeutet, ganz den gleichen Bildungen im Herzmuskel entsprechen.

nach v. Mikulicz noch häufiger vorkommen soll, als die quergestellten Bindegewebseinlagerungen.

Außer rein ischämischen Ursachen können nun bekanntlich auch Einwirkungen nervöser Art Muskelatrophieen und Degenerationen hervorrufen. Von centralen Ursachen abgesehen, kämen Druck, Zerrung und Zerreißung peripherer Nervenäste in Betracht. Irreparable Nervenverletzungen höchsten Grades müssen natürlich aus der Ätiologie des Caput obstipum musculare gestrichen werden, sie würden ein Caput obstipum paralyticum verursachen. Vorübergehende und noch ausgleichbare Nervenläsionen würden aber auch schon ausreichen, ähnliches wie die Ischämie in Muskel anzurichten. Was die histologischen Verhältnisse in solchen Fällen anlangt, so lehrt beispielsweise Orth in seiner Pathologisch-anatomischen Diagnostik (Auflage 1894, S. 650), daß man nach Verletzung peripherischer Nerven außer zerfallenden und atrophischen Muskelfasern „vielfach Vermehrung der Muskelkerne, ja Umwandlung des ganzen Sarkolemminhaltes in zahlreiche Zellen, Muskelzellschläuche sieht.[1]) Wahrscheinlich gehören diese Veränderungen in das Gebiet der sogenannten atrophischen Kernwucherungen. Außerdem ist aber auch kleinzellige Infiltration des Bindegewebes vorhanden." Erb[2]), der besonders über Muskelatrophie auch infolge von Nervenläsionen gearbeitet hat, beschreibt ähnliche mikroskopische Befunde und gibt an, daß sich die erkrankten Muskeln im Verlauf von Monaten und Jahren in völlig bindegewebige Stränge umwandeln könnten. Alles das erinnert doch sehr an die Muskelveränderungen beim Caput obstipum. Überdies hat Kader bei seinen histologischen Untersuchungen auch Quellungen der Axencylinder und Zerklüftung der Markscheiden von Nerven gesehen, während sich allerdings in der Mehrzahl der Fälle die Nerven ganz normal verhielten.

Als einen klinischen Hinweis auf die Mitbeteiligung nervöser Schädigungen beim Caput obstipum kann man vielleicht die manchmal auffallend herabgesetzte faradische Erregbarkait des kranken Muskels ansehen. Gewiß sollte auch ein rein myogen kontrakturierter Muskel eine Verringerung seiner elektrischen Reizbarkeit zeigen, zumal eine gewisse Anzahl kleinster Nervenästchen durch spätere interstitielle Schrumpfung sekundäre Schädigungen erleiden wird.[3])

1) Hierzu vergleiche man Kader, Bruns' Beiträge. 17. Bd. S. 232.

2) Vgl. Erb, Dystrophia muscularis progressiva. Deutsche Zeitschr. f. Nervenheilkunde. 1. Bd. 1891. VII.

3) Um nur sekundäre Vorgänge könnte es sich allerdings ja auch bei den von Kader beschriebenen Nervenerkrankungen handeln.

Aber in einer Reihe von Fällen vermißt man, wie ich mich überzeugt habe, jede Änderung des elektrischen Verhaltens, während andere Torticolles (Stumme hebt das z. B. in verschiedenen Krankengeschichten hervor) in dieser Beziehung beträchtlich von der Norm abweichen. Es scheint also, daß die Herabsetzung der faradischen Erregbarkeit nicht immer den rein muskulären Veränderungen proportional verläuft.

Einem intensiven Druck auf den oberen Teil des Sternocleidomastoideus, mag er intrauterin durch die Schulter des Foetus oder intra partum durch das knöcherne Becken oder den Forceps ausgeübt sein, muß ja ziemlich sicher auch der Accessorius zum Opfer fallen. Wenn man sich nun erinnert, welche Folgen ein ähnlicher Druck für andere wenig geschützt liegende Nerven haben kann, man denke nur an die Facialis- und Brachialplexuslähmungen, so ist leicht einzusehen, daß solche Schädigungen des Accessorius, auch wenn sie bald repariert werden, die verhängnisvolle Wirkung gleichzeitiger Ischämie des Kopfnickers noch bedeutend steigern können. Diese Anschauung von der Begünstigung der Kontraktur durch Nervenläsion wird uns noch begreiflicher, wenn wir hören, daß auch sonst bei Muskelverkürzungen vom Typus der ischämischen Kontraktur neben Störungen der Circulation solche an den betreffenden Nerven beobachtet sind. So beschreibt Niessen[1]) zwei Fälle von ischämischer Muskelkontraktur mit Sensibilitätsstörung. Auch in Petersens[2]) Fall von Kontraktur der Beugemuskulatur des Vorderarms nach komplizierter Humerusfraktur, dessen genauere Beschreibung durch Mildenstein mir zwar nicht zugängig war, bestand starke Herabsetzung der Sensibilität im Vorderarm. Wenn Petersen dann bei der Operation außer Umwandlung der Hauptarterie in einen fadenförmigen Strang eine taillenartige Einschnürung des Medianus fand, so ist die Vermutung doch sehr naheliegend, daß hier der durch traumatische Narbenbildung komprimierte Nerv eine gewisse begünstigende Rolle bei dem Zustandekommen der histologischen Veränderungen und damit der Kontraktur gespielt hat.

Es gibt Fälle von Caput obstipum, in denen außer dem Sternocleidomastoideus auch der freie Rand des Cucullaris von der bindegewebigen Schrumpfung ergriffen ist und faradisch herabgesetzte Erregbarkeit zeigt. Die beiden Muskeln sind in der Regel durch einen breiten Zwischenraum voneinander getrennt. Auch hinsichtlich der Blutversorgung ist der Cucullaris selbständig und infolge von Beteiligung mehrerer

1) W. Niessen, Ischämische Muskellähmung und Muskelkontraktur in Verbindung mit Sensibilitätsstörungen. Deutsche med. Woch. 1890, S. 35.

2) F. Petersen, Über ischämische Muskellähmung. Langenbecks Arch. 37. B

Gefäßgebiete entschieden günstiger als der Sternocleidomastoideus gestellt. Beiden gemeinschaftlich aber ist der Nerv; er deutet noch an, daß diese Muskeln entwicklungsgeschichtlich zusammengehören. Seine Verletzung könnte also auch im Cucullaris Schädigungen setzen, die im größeren Teile des Muskels wegen der günstigen Vascularisation keine erheblicheren Wirkungen haben würden. An dem freien Rande dagegen, an dem die Circulation noch am wenigsten ausgleichend wirken würde, könnten Accessoriusläsionen zur Herbeiführung gleicher Veränderungen helfen, wie sie der besonderen Gefäßverhältnisse halber in weit höherem Grade der Sternocleidomastoideus zeigt.

Experimentelle Studien Völckers über die Veränderungen am Sternocleidomastoideus von Kaninchen nach Nervenverletzung, die er auf Czernys Anregung unternahm, haben allerdings ein negatives Resultat gehabt. Da aber Völcker selbst meint, daß die Eigentümlichkeiten der Tierspecies das Fehlen der charakteristischen Veränderungen des Caput obstipum erklären könnten, glaube ich, daß man so viele andere für die Mitbeteilung des Nerven sprechende Gründe deshalb nicht unbeachtet lassen darf.

Bezüglich der in betracht kommenden anatomischen Verhältnisse beim Tier möchte ich bei dieser Gelegenheit bemerken, daß es einen dem Sternocleidomastoideus hominis funktionell und topographisch genau entsprechenden Muskel bei Tieren nicht gibt. Das Tier (Pferd, Rind, Hund, Kaninchen verhalten sich ungefähr gleich) hat einmal einen völlig selbständigen M. sternocephalicus (Pars sternalis hominis) und außerdem den M. brachiocephalicus. Der letztere vom Oberarm zu Kopf und Wirbelsäule ziehende Muskel zerfällt wieder in zwei durch eine quere sehnige Inscription (das rudimentäre Schlüsselbein) getrennte Portionen, deren obere, bei weitem mächtigere abermals der Länge nach in zwei Teile, den Cleidotransversarius und Cleidomastoideus, zu zerlegen ist. Nur der Cleidomastoideus entspricht dem gleichnamigen Muskelabschnitt des Menschen. Sein eigentlicher unterer Insertionspunkt ist aber gar nicht die trotz schwacher Befestigungen an Sternum und Schultergelenk sehr mobile sehnige Schlüsselbeininscription, sondern das Oberarmbein.[1]) Wegen dieser absonderlichen Verhältnisse findet man in der Veterinärmedicin auch keine Erkrankung, die unserem Caput obstipum musculare vollständig an die Seite zu stellen wäre. Angeborene myogene Torticolles kommen bei Tieren gar nicht vor, und von dem, was man beim Tier als erworbenes

1) Genaueres über die anatomischen Verhältnisse bei Tieren findet man bei Ellenberger und Baum, Handb. d. vergleich. Anatomie der Haustiere. 9. Aufl.

Caput obstipum oder Torticollis bezeichnet, ist es sehr zweifelhaft, welche anatomischen Veränderungen ihm zu grunde liegen.[1]) Man hat bei Pferden durch centrale spastische oder paralytische Einflüsse Verdrehungen des Halses gesehen, auch Schiefstellung des Kopfes nach Subluxationen von Wirbeln oder entzündlichen Processen (Nekrosen, Eiterungen) der Halsweichteile pflegt man Caput obstipum zu nennen. Eine auf ganz bestimmte Muskelabschnitte beschränkte myogene Contraktur analog dem menschlichen Schiefhals scheint dagegen bei Tieren unbekannt zu sein. Diese zum Teil durch die topographisch-anatomischen Besonderheiten erklärbare Tatsache macht den Mißerfolg von Versuchen, Caput obstipum experimentell zu erzeugen, verständlicher.

Wenn wir nun den Schiefhals als Folge einer Ernährungsstörung ischämischer und vielleicht auch neuropathischer Natur erklären, so wird die Antwort auf die Unterfrage, ob das Caput obstipum intrauterin, durch Geburtstrauma oder post partum entstanden zu denken sei, im wesentlichen davon abhängen, ob zu dieser oder jener Zeit günstigere Bedingungen für den Ausfall trophischer Einflüsse gegeben sind.

Congenitale muskuläre Schiefhälse sind nichts Seltenes. Angaben, nach denen schon neugeborene Kinder wegen Verkürzung und Verhärtung eines Sternocleidomastoideus den Kopf zur Seite geneigt hielten, begegnet man bei verschiedenen Autoren. Petersen[2]) behauptete bekanntlich, und meiner Ansicht nach mit Recht, zuerst die intrauterine Entstehung solcher Schiefhälse. Eigentümlicherweise findet man übrigens in einzelnen Abhandlungen über Caput obstipum die Begriffe congenital und geburtstraumatisch in einer Weise gegenübergestellt, als ob congenital identisch mit intrauterin erworben wäre. Das sind natürlich keine Gegensätze, denn congenital, angeboren sind alle Veränderungen, die das neugeborene Kind aufweist, auch wenn sie durch den Geburtsakt selbt hervorgerufen wurden. Unter den allgemeineren Begriff congenital würden andererseits auch Schiefhälse fallen, die das Resultat primärer Keimesvariation wären. — Kommen derartige Fälle echter Vererbung vor[3])? Es finden sich in der Litte-

1) Siehe Möller und Frick, Lehrbuch der Chirurgie f. Tierärzte. 2. Bd. Stuttgart 1900.

2) F. Petersen, Über den angeborenen muskulären Schiefhals. Zeitschr. f. orthopäd. Chirurgie. 1892. Daselbst sind einige sicher angeborene Torticolles (Heusinger usw.) zusammengestellt.

3) Auf die Frage, wie weit und ob überhaupt das Vorkommen anderer Mißbildungen mit Caput obstipum zusammen für die Heredität des letzteren

ratur ungefähr zehn Beobachtungen verzeichnet, die für die Vererbungstheorie verwertet werden könnten. Es handelt sich um Fälle, in denen entweder mehrere (in einem von G. Fischer veröffentlichten Falle sieben) Geschwister, oder Vater und Kind, oder, was das häufigste ist, Mutter und Kind Caput obstipum aufwiesen. Die geringe Zahl der bekannten Beispiele schützt davor, eine etwaige fehlerhafte Keimesanlage für die Majorität der Schiefhälse als ätiologisches Moment hinzustellen. Aber auch bei diesen wenigen Torticolles ist es zum mindesten zweifelhaft, ob bei ihnen hereditäre Anlage im Spiele gewesen ist. Wenn mehrere Geschwister an Schiefhals leiden, so ist es ebenso wahrscheinlich, daß bei ihnen die gleiche intrauterine Schädigung, z. B. Schulterdruck infolge von Fruchtwassermangel, eingewirkt hat. Haben Mutter und Kind ein Caput obstipum, so wäre vielleicht folgender Zusammenhang zwischen beiden Erkrankungen denkbar. Der Schiefhals der Mutter kann Veränderungen der Wirbelsäule bedingen, unter denen auch das Becken zu leiden hat. Es resultiert zuweilen, wie Hoffa genauer auseinandersetzt, ein skoliotisches Becken. Diese sekundären Skelettveränderungen können gelegentlich höhere Grade erreichen und brauchen auch nach operativer Behandlung des Schiefhalses nicht völlig zurückzugehen; die Mißstaltung des Beckens aber könnte durch Beeinflussung der intrauterinen Vorgänge sowohl wie durch direkte Erschwerung der Geburt Gelegenheit für Ischämie, Nervenläsion und Ausbildung eines Caput obstipum schaffen[1]). Das Vorkommen von Schiefhals bei Vater und Kind würde zwar immer noch unerklärt bleiben, trotzdem brauchte man für einen so seltenen Fall nicht gleich auf die überhaupt noch sehr umstrittene Möglichkeit wirklicher pathologischer Vererbung zurückzugreifen. Ganz von der Hand zu weisen ist aber die Annahme einer Heredität des Schiefhalses, wenn wir die strukturellen Eigentümlichkeiten des Muskels, die Atrophie und Degeneration der Muskelfasern und ihren Ersatz durch Bindegewebe als notwendiges Charakteristikum des wahren Caput obstipum musculare ansehen. Vererbt werden kann wohl ein Muskel von mangelhafter Form und Größe, aber nicht ein Muskel mit einer Serie pathologischer Vorgänge[2]).

Leidens spricht, kann hier nicht weiter eingegangen werden. Meines Erachtens sind solche Fälle nicht beweisend für die Annahme einer Entstehung des Schiefhalses auf der Basis einer Keimesvariation.

1) Diese Deutung obiger Fälle soll nicht mehr als ein bloßer Erklärungsversuch sein. Ob solche geringen Beckenveränderungen tatsächlich für das Zustandekommen eines Caput obstipum von Bedeutung sein können, würde natürlich gegebenen Falls erst besonders zu prüfen sein.

2) Pathologisch-anatomische Strukturveränderungen dürfte ebensowenig eine bloße dauernde Annäherung der Insertionspunkte des Sternocleidomastoideus

Daß dagegen Schiefhalsbildung durch intrauterine Ischämie vorkommt, lehren zur Genüge die früher erwähnten Beobachtungen Völckers, da die objektiven Befunde gar keine andere Auslegung zulassen, als daß bei den drei Kindern der Kopfnicker im Uterus zwischen Schulter und Schädelbasis eingeklemmt gewesen war, daß solche dauernde Einklemmung durch Gefäßkompression zur Ischämie führen und damit die beschriebenen histologischen Veränderungen bewirken mußte. Außer dem vielleicht auf Fruchtwassermangel zurückzuführenden Schulterdrucke könnten dann noch eine Reihe anderer Schädlichkeiten im Uterus Ischämie sowohl wie Nervenläsion bewirken. Man könnte amniotische Bänder und Nabelschnurumschlingungen zur Erklärung heranziehen. Auch in unseren Krankengeschichten findet sich zweimal Nabelschnurumschlingung um den Hals in der Anamnese angegeben. Im einzelnen auf ihre Wirkungsweise einzugehen, möchte ich vermeiden, da sie sich freilich nur durch Vermutungen mit der ischämisch-neuropathischen Theorie in Einklang bringen ließe. In einem genau beobachteten individuellen Falle würde man vielleicht den schädigenden Mechanismus rekonstruieren können; jedenfalls darf man der Einheitlichkeit der Ätiologie zuliebe solche entferntere Möglichkeiten intrauteriner trophischer Störungen zugunsten eines noch so sicher gestellten Vorgangs wie des von Völcker nachgewiesenen nicht von vornherein abweisen.

Wenn nun auch bei zahlreichen Schiefhälsen die intrauterin ischämische Genese die wahrscheinlichste ist, so wäre es wohl verfehlt, für alle Fälle von Caput obstipum eine intrauterine Entstehung zu behaupten. An einer ganzen Reihe späterer Schiefhälse fehlen bei der Geburt die Merkmale eines stattgehabten Schulterdrucks. Die im späteren Lebensalter von Völcker an Schiefhalsigen beobachteten Eigentümlichkeiten der Ohrform sind aber zu vieldeutig, als daß sie sicheres Zeugnis für frühere intrauterine Einwirkungen ablegen könnten Völckers zwei Typen von Ohrmuschelverbildungen (A. Die Norm überschreitende Umkrempelung des Helix, unterer spitzer Winkel im Anthelix; B. Oberer scharfer Winkel des Helix) habe ich einerseits an Kindern mit Caput obstipum nicht feststellen können, andererseits fand ich unter dem Material unserer Säuglingsstation viele Ohrformen, die diesen Typen nahe kamen, ohne daß jemals Deformitäten des Halses, geschweige denn Torticolles bestanden. Für diejenigen Schiefhälse also, die irgendwelche congenitale Andeutungen schon länger

bewirken. Aus diesem Grunde kann ich auch Petersens Theorie über die Entstehungsweise des Caput obstipum (vgl. früher zitierte Abhandlung) nicht zustimmen.

bestandener Schädigungen nicht an sich tragen, die dagegen unzweifelhaft auf die Geburt zu beziehende Läsionen wie Druckmarken oder Sugillationen am Halse aufweisen, und bei denen dann die Deformität Wochen oder Monate nach der Geburt bemerkt wird, ist es das Natürlichste, auch die Geburt verantwortlich zu machen. Als letzte Ursache würde in solchen Fällen starker Druck knöcherner Beckenteile auf den gedehnten und torquierten Kopfnicker in Betracht kommen. Daß bei Beckenendgeburten Symphyse und Ligamentum arcuatum einen verhängnisvollen Druck auf den Sternocleidomastoideus ausüben können, haben die Experimente von v. Mikulicz und Küstner[1]) am Phantom bewiesen. Wie die Symphyse kann jedoch auch das Promontorium der Entwicklung der Frucht hinderlich sein. Bleibt bei der Extraktion eines in Beckenendlage liegenden Kindes der Kopf oberhalb dieses Knochenvorsprungs hängen, so wird der eigentliche Druck wieder vorzugsweise auf den oberen Kopfnickerteil wirken und dadurch die erwähnten günstigen Verhältnisse für den Eintritt ischämischer Veränderungen schaffen. Dieser bei nicht ganz regelrecht verlaufenden Beckenendgeburten gewiß in Rechnung zu ziehende Druck könnte, wenn er höhere Grade erreicht, an den exponierten Gefäßen des Sternocleidomastoideus Intimaverletzungen, Thrombose und Obliteration bewirken und nebenher auch den Accessorius sehr lädieren. Für die gewöhnliche Entstehung ischämischer Contrakturen durch bloße Gefäßkompression ohne Läsion sind — darin stimme ich v. Mikulicz bei — die Bedingungen während der Geburt wohl kaum gegeben. Der eigentliche Entbindungsvorgang und damit die Dauer des Drucks läßt sich zumal bei der uns besonders interessierenden Beckenendlage nur nach Minuten, nicht wie der Druck enger Verbände nach Stunden berechnen. Auf dem Wege der Gefäßverletzung und Thrombose zustande kommende Ischämie könnte dagegen auch der Druck eines falsch liegenden Zangenlöffels verursachen.

Man darf demnach in Ansehung der unbestreitbaren Häufigkeit schwerer Geburten mit Schiefhals behafteter Kinder auch nach unserer ischämisch-neuropathischen Theorie den Geburtsakt mit Recht für viele Torticolles verantwortlich machen. Deshalb ist es aber noch keineswegs notwendig, in eine einseitige Überschätzung des Geburtstraumas für die Genese des Schiefhalses zu verfallen. Es wird ohne Zweifel von mancher Seite zu weit gegangen, wenn zur Begründung einer ausschließlich geburtstraumatischen Ätiologie des Caput obstipum Geburten als schwer hingestellt werden, die diese Bezeichnung

1) In v. Mikulicz's früher zitierter Arbeit (Zentralbl. f. Chirurgie. 22. Bd.) beschrieben.

kaum verdienen. So gelten bei einer Anzahl von Autoren alle Geburten in Beckenendlage von vornherein als schwer, obwohl in dieser Lage, wenn man sie überhaupt als pathologisch ansehen will, die Geburt oft ebenso leicht vor sich geht, wie in Schädellage. Unberechtigterweise werden auch häufig alle Erstgeburten unter die schweren gerechnet. Sehr bedenklich aber ist es, wenn man auf Grund von Küstners[1]) Beobachtung und Experiment wegen der ziemlich unkontrollierbaren Eventualität intra partum stattgehabter stärkerer Halstorsionen auch noch für einen Teil sonst ganz leichter Geburten einen unglücklichen Verlauf reklamieren will. Auf diese Weise kann man ungefähr jedem mit Schiefhals behafteten Patienten eine abnorme Geburt zuschreiben. Um dem Geburtstrauma wirklich gerecht werden zu können, sollte man es im einzelnen Falle mehr zu spezifizieren suchen. Außerdem müßte man sich bemühen, zwischen Trauma und Schiefhals vermittelnde Übergangserscheinungen ausfindig zu machen, die einen kontinuierlichen Zusammenhang zwischen Geburtsverletzung resp. durch die Geburt verursachte Ischämie und Caput obstipum zu zeigen geeignet wären. In einigen wenigen Fällen haben wir diese Brücke in der Induration des Muskels zu erblicken.

Wir kommen schließlich zu den selteneren Fällen von Caput obstipum, die erst einige Jahre nach der Geburt oder in viel späterem Alter auftreten. Bei vielen Torticolles der ersten Lebensjahre ist anzunehmen daß auch sie durch Ischämie im Uterus oder während der Geburt entstanden sind, daß sie anfangs latent verliefen und erst manifest wurden, als der geschädigte Kopfnicker mit dem Wachstum der übrigen Halsmuskeln nicht gleichen Schritt halten konnte. Für die noch überbleibenden Schiefhälse aber müssen wir auch die zur bindegewebigen Kontraktur führenden trophischen Störungen in das spätere Leben verlegen.

Relativ spät erworbene muskuläre Capita obstipa sollen gewöhnlich nach Infektionskrankheiten: Diphtherie, Scharlach, Typhus usw. aufgetreten sein. Kader berichtet eingehend über zwei Patientinnen, bei denen sich nach Diphtherie resp. einer unbekannten infektiösen Allgemeinerkrankung typische muskuläre Schiefhälse entwickelten. Die Fälle dienen ihm als besondere Stütze seiner Entzündungstheorie, denn in den vorausgegangenen Infektionskrankheiten sieht Kader den Beweis, daß auch die Torticolles selbst auf infektiöser und damit entzündlicher Basis entstanden seien. Ich kann diesen Schluß nicht als berechtigt anerkennen. Wir wissen, daß infektiöse Allgemeinerkrankungen vor allem einen deletären Einfluß auf das Herz ausüben

1) Küstner, Die forensische Bedeutung des Häm. Centralbl. f. Gyn. 1886. Nr. 9.

und daß unter solchen Verhältnissen schwere Kreislaufstörungen, die gelegentlich zur Thrombose der Hauptgefäße ganzer Extremitäten führen, nicht ungewöhnlich sind. Grade bei der Diphtherie wird eine wahrscheinlich auf Degenerationen der Herznerven beruhende, oft äußerst bedrohliche Herzschwäche sehr gefürchtet. Was wäre also dagegen einzuwenden, daß in Kaders Fällen die mangelhafte Circulation auch einmal im Kopfnicker eine Thrombose oder Embolie bewirkte, die dann weiter zur Ischämie und zur Contractur geführt hat. Daß derartige Circulationsstörungen gerade für den Kopfnicker so verhängnisvolle Folgen hatten, war eben in der Eigenart der Gefäßversorgung des Sternocleidomastoideus begründet. Diese Erklärung der Schiefhalsbildung bei deu erwähnten Erkrankungen halte ich für befriedigender als die entzündliche Theorie Kaders. Denn es ist kaum verständlich, warum während schwerer Allgemeinleiden gerade der Kopfnicker vor allen Körpermuskeln von der Myositis so sehr bevorzugt werden sollte. Die in Rede stehenden Muskelveränderungen muß man auch hier auf ursächliche Verhältnisse zurückführen, bezüglich derer der Sternocleidomastoideus wirklich eine ungewöhnliche Stellung im Muskelsystem einnimmt, und dieser notwendigen Forderung kommt die ischämische Theorie des Caput obstipum durchaus entgegen. Bei der Diphtherie brauchte man auch die begünstigende Rolle nervöser Störungen für die Ausbildung der pathologischen Prozesse im Sternocleidomastoideus nicht zu gering anzuschlagen.

Zusammenfassend möchte ich meine Ansicht über die Genese des Caput obstipum folgendermaßen definieren.

Die histologischen Befunde am Kopfnicker des Schiefhalses sind nicht beweisend für die entzündliche Natur des Leidens. Sie sprechen vielmehr für eine ischämische Entstehung des Caput obstipum musculare. Für den Eintritt von Ischaemie bietet der Kopfnicker vermöge seiner exponierten Lage und seiner eigentümlichen Gefäßverhältnisse besonders günstige Bedingungen. In manchen Fällen können trophoneurotische Vorgänge die Wirkung der Ischämie steigern. Die Indurationen des Sternocleidomastoideus sind pathologisch-anatomisch dem hämorrhagischen Infarkt vergleichbar; sie können, ohne Schädigungen zu hinterlassen, verschwinden, gelegentlich aber auch die ischämische Contractur einleiten. Ischämisch-neuropathische Einwirkungen können den Sternocleidomastoideus intrauterin, intra partum und im späteren Leben treffen.

Es soll noch im einzelnen über die Fälle von Caput obstipum musculare berichtet werden, die seit 1890 an der Kinderheilanstalt von Herrn Dr. Kredel[1]) operiert wurden. Ihre Zahl beträgt 37. Es handelt sich keineswegs nur um sehr schwere Fälle, der Grad des Schiefhalses wird vielmehr durchschnittlich als mittelschwer bezeichnet werden können. Die Contraktur betraf 25 mal den rechten, 12 mal den linken Sternocleidomastoideus. Ein vorwiegendes Befallensein der rechten Halsseite lehrt also auch unsere Statistik, während sich in Kaders Zusammenstellung beide Seiten gleich häufig erkrankt finden.

Männlichen Geschlechts waren 13, weiblich 24 von unseren Patienten.

Was das Alter unserer Kinder betrifft, so verteilen sie sich in der Weise, daß im ersten Lebensjahre 1, in den folgenden bis zum fünften 19, im sechsten bis zum zehnten 11, in den folgenden bis zum fünfzehnten 6 Kinder operiert wurden.

Über den Geburtsmechanismus finden sich in 29 Fällen nähere Angaben. Wir ersehen daraus, daß 14 mal die Geburt leicht verlief, daß die Entbindung 9 mal in Steißlage vor sich ging, daß endlich in 9 Fällen die Geburt durch Kunsthilfe beendigt werden mußte, und zwar bei 4 Schädellagen durch die Zange, bei 3 Steißlagen durch die Extraction, bei 2 Querlagen durch Wendung und Extraction[2]).

Bezüglich des Zeitpunktes der ersten Beobachtung des Leidens sind die Angaben in unseren Krankengeschichten so unbestimmt, daß ich ihnen keinen besonderen Wert beimessen mochte. In manchen Fällen will die Mutter gleich die Schiefstellung des Kopfes erkannt haben, während z. B. der Arzt nichts Abnormes konstatiert hat, in anderen wollen die Eltern nur durch Bekannte auf die mangelhafte Kopfhaltung aufmerksam gemacht sein. Bei einer Reihe von Patienten ist überhaupt nichts Genaues über die erste Manifestation des Schiefhalses zu eruieren gewesen.

Die hier übliche Operation gestaltet sich folgendermaßen. In Chloroformnarkose wird ein ca. 4 cm langer Schnitt durch Haut und Platysma parallel und direkt oberhalb der Clavicula (an ihrem sternalen Ende) geführt. Darauf werden claviculare und sternale Portion des angespanntan Sternocleidomastoideus dicht an ihren Insertionsstellen quer durchschnitten und des weiteren auch die die Aufrichtung des Kopfes noch hindernden Stränge der hinteren Muskelscheide durchtrennt, deren Spannung der palpierende Finger bei Correktion

1) Mit Ausnahme eines von mir operierten Falles.

2) Zweimal wird Nabelschnurumschlingung um den Hals angegeben (einmal bei Schädellage, einmal bei Steißlage).

der Kopfstellung noch fühlt. Gewaltsame Umbiegungen des Halses wie das forcierte Redressement nach Lorenz sind bei der Operation nie in Anwendung gekommen. Nach eventueller Gefäßunterbindung folgt die Vernähung der Wunde mit drei Seidennähten bis auf eine kleine Öffnung zur Einführung eines dünnen Gummidrains und die Anlegung eines trockenen Schutzverbandes. Nach acht Tagen Fortnahme der Suturen, schon früher wurde das Drainrohr entfernt. Die Wunde ist jetzt in der Regel verheilt, ein Verband entbehrlich. Die Patienten können entlassen werden und müssen nach etwa einer Woche wiederkommen, damit nun, nachdem die Hautnarbe hinreichende Festigkeit erworben hat, den Eltern die mechanische Nachbehandlung gezeigt werden kann. Bis zu diesem Zeitpunkt werden in der Regel gar keine Redressionsversuche gemacht. Nur in älteren Krankengeschichten ist noch vom Gebrauch der Glissonschen Schwebe die Rede, allmählich ist sie aber ganz in Wegfall gekommen, und in der großen Mehrzahl der Fälle sind in den ersten vierzehn Tagen weder irgend welche Apparate noch orthopädische Maßnahmen angewandt worden. Auch der nach der Operation angelegte Verband ist, wie gesagt, ein reiner Schutzverband und enthält niemals die sonst gebräuchliche gerade richtende Pappschiene.

Die Nachbehandlung der Operierten wird den Angehörigen überlassen und ist eben deshalb so einfach wie möglich. Die Schulter der kranken Seite wird fixiert, während von einer zweiten Person mit der einen Hand der Kopf zur entgegengesetzten Schulter geneigt, mit der anderen das Kinn nach derselben Seite gedreht wird. Es wird niemals unterlassen, die Angehörigen des Kindes eindringlich darauf hinzuweisen, daß diese Übungen lange fortgesetzt werden müssen und daß ihre Ausführung ebenso wichtig sei wie die Operation selbst.

Welchen Dauererfolg hatte diese Art der Behandlung? Genaue Befunde über ihr endgültiges Verhalten stehen uns von 23 Patienten zur Verfügung. Neun hier in den Jahren 1893 bis 1900 operierte Kinder waren zum Zwecke der Nachuntersuchung nicht mehr ausfindig zu machen — eine Folge der Fluktuation der großstädtischen Bevölkerung, denn bis auf eins stammen diese Kinder aus der Stadt Hannover. Fünf Kinder sind erst in der letzten Hälfte des Jahres 1903 operiert; die verflossene Zeit schien uns zu kurz, um bei ihnen schon von einem Dauererfolg reden zu können. In den somit überbleibenden 23 Fällen ist der Befund bei Durchschnittsberechnung fünf Jahre nach der Operation festgestellt worden.

Nicht übergehen möchte ich zunächst das Urteil der Patienten selbst, beziehungsweise ihrer Umgebung über den Erfolg der Operation.

Dies Urteil lautete in allen unseren Fällen durchaus befriedigend, in manchen sogar besonders lobend; etwas auszusetzen hatte nie jemand an dem Operationsresultat. Es liegt auf der Hand, daß solche Kritik bei einem Leiden, das oft in erster Linie aus kosmetischen Gründen zur Behandlung kommt, von schwerwiegender Bedeutung ist. Wie wir sehen werden, entspricht dem Laienurteil der ärztlicherseits erhobene Befund.

Die Kopfhaltung war in 21 Fällen völlig gerade. In allen Fällen, wo nicht andere Zeichen, z. B. ein Rest von Gesichtsasymmetrie darauf hinwiesen, war es auf den ersten Blick nicht möglich, die Seite der früheren Contraktur festzustellen. Von zwei Kindern wurde der Kopf manchmal eine Spur nach der operierten Seite geneigt gehalten, offenbar aus Nachlässigkeit, da bei Aufforderung stets die korrekte vertikale Einstellung ohne besondere Anspannung des tenotomierten Muskels erfolgte.

Drehungen des Kopfes um die Längsachse des Körpers nach rechts und links herum ließen nie etwas zu wünschen übrig.

Active und passive Bewegungen des Halses im Sinne der seitlichen Neigung gelangen bei 18 Kindern nach rechts und links gleich gut. Bei drei Kindern waren die Neigungen nach der operierten Seite ein wenig ausgiebiger als nach der anderen. In zwei Fällen war das Verhältnis ein umgekehrtes.

Soweit bei unseren Patienten das Caput obstipum mit Gesichtsasymmetrie vergesellschaftet war, ließ sich über die Beeinflussung der letzteren durch die Tenotomie deshalb nicht viel sagen, weil nähere Angaben über den vor der Operation bestandenen Grad der Asymmetrie in unseren Krankengeschichten fehlen. Immerhin konnten wir bei der Nachuntersuchung in 17 Fällen gar keine Gesichtsasymmetrie feststellen, während bei den übrigen Kindern noch eine typische Asymmetrie geringen Grades bestand. Die Besserung der Gesichtsasymmetrie kommt ja überhaupt für die Beurteilung des Wertes der Operationsmethode nicht sehr in Betracht, weil die ätiologischen Beziehungen zwischen Caput obstipum und dieser Asymmetrie noch keineswegs völlig geklärt sind und eine direkte Beeinflussung dieser Complikation des Schiefhalses durch den therapeutischen Eingriff, wie auch Hartmann[1]) betont, nicht stattfindet.

Dasselbe gilt von der Schädelasymmetrie, die in Stummes[2])

1) H. Hartmann, Beitrag zur Behandlung des muskulären Schiefhalses. Bruns' Beiträge. 15. Bd. 1896.

2) E. G. Stumme, Über die Spätresultate der Resection des Kopfnickers beim muskulären Schiefhalse nach Mikulicz. Zeitschr. f. orthopäd. Chirurgie. 9. Bd. 1901.

Fällen von der Operation fast ganz unbeeinflußt blieb. Da sie in unseren Krankengeschichten völlig ignoriert ist, haben wir die Schädelasymmetrie auch bei der Nachuntersuchung nicht weiter berücksichtigt.

Auf die Beschaffenheit der Ohren und speziell die Völckerschen Ohrmuscheltypen habe ich nur in den zuletzt untersuchten Fällen geachtet und dabei nichts gefunden, das für die Genese des betreffenden Schiefhalses zu verwerten gewesen wäre.

Die Wirbelsäule der nachuntersuchten Kinder zeigte 17mal völlig geraden Verlauf. In 5 weiteren Fällen beobachtete man einmal nur eine leichte Halsskoliose, während viermal auch die Brustwirbelsäule einen Rest kompensatorischer Skoliose aufwies. In einem Falle bestand eine sehr hochgradige Skoliose der Brustwirbelsäule mit starkem Rippenbuckel, die sich aber von vornherein ganz unabhängig von dem Torticollis entwickelt und auch nach erfolgreicher Operation noch erheblich verschlimmert hatte.

Eine Verschiebung der ganzen Kopfes nach der gesunden Seite im Sinne einer occipitalen Compensation der Skoliose der Halswirbelsäule (Lorenz, Witzel) konnte ich bei keinem unserer Patienten mehr feststellen.

Die Schultern beider Körperseiten standen in allen Fällen gleich hoch. Bei drei Kindern bemerkte man ein Höherstehen der einen Scapula um 1 bis 2 cm, einmal durch die noch bestehende Skoliose bedingt, zweimal ohne Wirbelsäulenverkrümmung.

Die Operationsnarben waren in 17 Fällen ganz unauffällig und ließen sich frei auf der Unterlage verschieben. In den übrigen Fällen bestand eine Verwachsung mit dem darunterliegenden oberen Muskelstumpf, die dreimal auch eine leichte Einziehung der Haut verursacht hatte. Besonders bei diesen Patienten, in geringerem Maße bei den übrigen Kindern zeigte sich die Narbe am Halse auffallend weit in die Höhe gerückt. Während der Schnitt bei der Operation an den oberen Rand der Clavicula gelegt war, sah man jetzt die Narbe 3 bis 5 cm höher gelegen[1]). Das ist ein Beweis dafür, daß in unseren Fällen die an der Tenotomiestelle entstandene Narbe durchaus keine Tendenz gezeigt hat, durch abermalige Annäherung der Muskelstümpfe ein Recidiv herbeizuführen. Damit würden sich unsere Erfahrungen auch nicht für die Progredienz des muskulären Degenerationsprozesses verwerten lassen, die v. Mikulicz auf Grund seiner Beobachtungen annimmt.

1) Eine Wanderung der Narbe vom unteren Teil bis in die Mitte des Halses beschreibt auch Sabatier (Ténotomie à ciel ouvert et ténotomie sous-cutanée, Lyon méd. 1890. S. 573).

Eine genauere Illustrierung der in unserer Anstalt mit der offenen Tenotomie erreichten Resultate durch die Photographie kann ich leider nicht geben. Auch Stummes sehr zweckmäßige Methode, den Grad der Schiefhalskorrektion ziffernmäßig durch das Verhältnis der Längenmaße beider Kopfnicker darzustellen, konnte ich nicht anwenden, da sie mir bei Beginn der Nachuntersuchungen noch unbekannt war. Obige Besprechung der einzelnen Symptome des Schiefhalses dürfte aber genügen, um für diese Resultate das Prädikat völlig befriedigend zu rechtfertigen.

Vergleichen wir unsere Erfolge mit denen der v. Mikuliczschen totalen oder partiellen Exstirpation des Kopfnickers, so ist erstens die Narbe nach letzterer Operation doch sicher auffallender als bei der offenen Durchschneidung. Hier genügt immer ein Querschnitt von ca. 3 bis 4 cm Länge, der an der tiefsten Stelle des Halses liegt, während die Narben in den von Stumme zusammengestellten Breslauer Fällen 3 bis 12 cm lang waren. Wie weit diesem Nachteil der Exstirpationsmethode durch einen Schnitt vom Processus mastoideus nach abwärts abzuhelfen ist (von v. Mikulicz nach Drehmanns Vorschlage empfohlen), bleibt abzuwarten.

Ob man die zuweilen beobachtete keloidartige Degeneration der Narbe nach Muskelresektion der Operationsmethode zuschreiben darf, kann ich nicht entscheiden; in unseren Fällen haben wir jedenfalls nie keloidartige Wucherungen gesehen.

Bezüglich der Schnittrichtung sei hier erwähnt, daß Herr Dr. Kredel besonderen Wert auf den queren Hautschnitt legt, dessen Vorteile, wie es scheint, noch nicht genügend gewürdigt werden. Die Muskelstümpfe vermögen sich bei dieser Schnittführung erheblich besser aus dem Bereich der eigentlichen Wunde zu entfernen, als das beim Längsschnitt möglich ist. Sobald man bei der Operation, wie es immer geschehen muß, den Kopf nach der entgegengesetzten Seite dreht, ziehen sich die Muskelstümpfe weit nach oben zurück. Es entsteht dadurch eine ziemlich beträchtliche Nische; die vernähte Haut spannt sich über einem leeren Hohlraum, welcher vermutlich später durch ein Blutcoagulum ausgefüllt wird. Bei solchen Verhältnissen kann es leicht zu erheblicher Narbencontraktur kommen. Diese wird aber bei querer Schnittführung vornehmlich in querer Richtung erfolgen, sie wird den oberen Muskelstumpf nicht nur nicht herunterziehen, sondern man kann sich sogar vorstellen, und es entspricht den späteren Narbenbefunden, daß sie den Operationseffekt noch um ein geringes verbessert[1]).

1) Das einzige Recidiv, das Dr. Kredel in der Privatpraxis bei einem aus-

v. Bruns hat, vielleicht von ähnlichen Gesichtspunkten geleitet, auch für die Muskelresektion den Querschnitt angewandt, aber für eine ausgedehntere Resektion kann dieser schwerlich ausreichen. Nimmt man jedoch nur ein kleineres Muskelstück weg, so ist das nicht viel anders als die einfache Durchschneidung.

Die plastische Gestaltung des Halses scheint unter der Muskelexstirpation in einer Reihe von Fällen erheblich zu leiden. Auch Stumme gibt zu, daß bei vier, zwar sehr mageren Patienten eine wirkliche Aushöhlung der operierten Halsseite zurückblieb. Solche Aushöhlungen sind nach der offenen Muskeldurchschneidung natürlich ganz ausgeschlossen, während mir der recht wenig entstellende Mangel eines seitlichen Abschlusses der Jugulargrube durch Fortfall des unteren Muskelansatzes auch bei einem Teil unserer Patienten aufgefallen ist.

Ein Aufenthalt im Krankenhause ist eigentlich nach der offenen Durchschneidung des Kopfnickers überhaupt nicht notwendig. Auch die Resektion des Muskels hat v. Mikulicz in zwei Fällen ambulant weiterbehandelt. Immerhin wird man unter Umständen z. B. bei sehr schlechten häuslichen Verhältnissen die Patienten bis zur Wundheilung in der Klinik zurückhalten; dann aber wird die offene Durchschneidung sicher eine kürzere klinische Behandlung beanspruchen als die doch leichter zu Complikationen führende Exstirpation oder Resection des Kopfnickers. Tatsächlich betrug der Anstaltsaufenthalt unserer Kinder, die aus äußeren Gründen häufig länger als nötig bei uns bleiben, durchschnittlich 14 Tage, während bei Stumme 22½ Tage auf den einzelnen Patienten entfallen [1]).

Der Fortfall jeder Nachbehandlung soll ein weiterer Vorzug der v. Mikuliczschen Methode sein. Das ist gewiß zuzugeben, besonders wenn man es mit sehr gleichgültigen Patienten zu tun hat. In der Regel wird aber wenigstens nach unserer Erfahrung die Durchführung einer orthopädischen Nachkur, wenn sie so wenig Zeit, Schulung und Intelligenz erfordert wie unsere oben beschriebene Übung, kaum auf Schwierigkeiten stoßen.

Man wird überhaupt von einem so einfachen Verfahren, wie es die offene quere Durchschneidung des Muskels ist, erst dann zu umständlicheren Eingriffen übergehen, wenn 1. die Notwendigkeit dazu

---

wärts operierten Kinde sah, war nach Längsschnitt aufgetreten. Die nochmalige mit Querschnitt ausgeführte quere Durchschneidung des Muskels dicht über dem Schlüsselbein ergab ein gutes Resultat, das seit 12 Jahren von Dauer blieb.

1) Diese Zeit muß sich allerdings verringern, wenn v. Mikulicz jetzt von der orthopädischen Nachbehandlung Abstand nimmt.

zwingt und 2. das neue Verfahren ausnahmslos bessere Dauererfolge garantiert. Beide Bedingungen scheinen hier nicht hinreichend erfüllt zu sein. Gewiß ist, daß Recidive zuweilen nach der offenen Durchschneidung des Kopfnickers vorkommen. Welche Gründe für die einzelnen Fälle bestanden, wäre vielleicht genauer zu erforschen; oben ist z. B. auf die Verschiedenheit der Schnittführung hingewiesen. Recidive sind aber nach den wenigen bisherigen Publikationen darüber auch nach v. Mikulicz' Operation nicht ganz ausgeschlossen. Bei Stumme finden wir zwei Patienten angegeben, die nach partieller Resection wieder Schiefhalsstellung zeigten, so daß nachträglich der ganze Muskel entfernt werden mußte, und Franke[1]) soll auch nach totaler Kopfnickerexstirpation einen Rückfall erlebt haben. Wenn aber die partielle Resection, die v. Mikulicz gewöhnlich angewendet wissen will, in einzelnen Fällen doch noch die Exstirpation erforderlich macht, so scheint es mir ebenso zweckmäßig, daß man zunächst mit der lange erprobten offenen Durchschneidung auszukommen sucht und sich allenfalls die größeren Eingriffe in Reserve hält.

Über einen gewissen Widerspruch kommt man überhaupt bei der Frage der Indikation der v. Mikuliczschen Operation, wie Hartmann richtig hervorhebt, nicht hinweg. Einerseits soll nämlich die Resection für sehr schwere Fälle vorbehalten bleiben, andererseits müßten auf Grund der theoretischen Begründung dieser Methode[2]) gerade die weniger schweren Torticolles sich besonders hierfür eignen. Denn bei diesen hätte man mit der Möglichkeit einer etwaigen Progredienz des Leidens und damit eines Recidivs immer noch zu rechnen, während bei jenen der pathologische Prozeß bereits zum Abschluß gekommen ist und deshalb die einfache Durchschneidung des Muskels ausreichend erscheinen müßte. Im einzelnen Falle wird also die Entscheidung, ob Tenotomie oder Resection das gerade geeignete Verfahren ist, recht schwierig sein. Um aber dieser Schwierigkeit aus dem Wege zu gehen, wird man sich leicht bewegen lassen, jedes Caput obstipum mit Muskelresection zu behandeln, kurzum diese Methode wohl im Gegensatz zu v. Mikulicz selbst als das Normalverfahren hinzustellen.

Weniger als von der Durchschneidung und der Resection des Kopfnickers hört man in den therapeutischen Besprechungen des Caput obstipum von Bayers plastischer Verlängerung des Sternocleido-

1) Zitiert nach Stumme.

2) Vgl. v. Mikulicz' Ausführungen über die Progredienz der Myositis interstitialis. Zentralbl. f. Chirurgie. 1895. 22. Bd.

mastoideus. Bayer[1]) selbst will bei einem hochgradigen Schiefhalse auf diese Weise (treppenförmige Discision des Muskels) ein gutes Resultat erzielt haben. In der Fridbergschen Arbeit liest man, daß in der Neumannschen Klinik zu Berlin zwei nach Bayer behandelte Fälle geheilt wurden, während das Verfahren bei zwei weiteren Schiefhälsen versagte. Die Methode scheint also bei einiger Complicierthеit nicht immer zum Ziele zu führen.

In letzter Zeit hat Wullstein[2]) empfohlen, nach offener Durchschneidung des pathologisch veränderten Sternocleidomastoideus noch den gesunden Muskel der anderen Halsseite zu verkürzen. Die Erfolge dieser Behandlungsmethode werden ja sicher befriedigend sein; es fragt sich nur, ob die Verkürzung des Antagonisten nicht eine entbehrliche Erschwerung der Operation darstellt, und ob es für das Wachstum des Halses bei einem jugendlichen Individuum gleichgültig ist, wenn an beiden Kopfnickern operiert wird.

Unsere Operationsresultate geben uns jedenfalls keinen Anlaß, die offene quere Durchschneidung des Kopfnickers aufzugeben. Im Gegensatz zu denen, die die Resektion des Muskels in allen Fällen angewandt wissen wollen, halten wir an der offenen Durchschneidung mit querem Hautschnitt als dem Normalverfahren fest. Noch viel weniger scheint uns ein Bedürfnis vorzuliegen für weitergehende Eingriffe wie das Wullsteinsche Verfahren, so gut auch die Erfolge dabei sein mögen.

Unter Verzicht auf eine wortgetreue Wiedergabe der Krankenberichte stelle ich unsere 37 operierten Schiefhalsfälle wie folgt zusammen.

A. Operierte und nachuntersuchte Fälle.

1. M. W., weiblich, 5 Jahre alt. Schiefhals rechts. Anamnese über die Geburt: Völlig normal, von 5 Entbindungen der Mutter die leichteste. Anstaltsaufenthalt 34 Tage. Nachuntersuchung: 10 Jahre nach der Operation. Ergebnisse der Nachuntersuchung: Haltung des Kopfes gerade; Beweglichkeit des Halses nach beiden Seiten gleich gut; leichte rechtsseitige Atrophie des Gesichts; keine Verkrümmung der Wirbelsäule; Schulterstand beiderseits gleich hoch; Narbe unauffällig, etwas höher gerückt.

2. Cl. Sch., weiblich, 11 Jahre alt. Schiefhals rechts. Anamnese über die Geburt: Schwere Steißlage; Extraktion durch den Arzt. Erste Beobachtung der Schiefhalsstellung 2 Jahre nach der Geburt. Anstaltsaufenthalt 10 Tage. Nachuntersuchung: 10 Jahre nach der Operation. Ergebnisse

1) Bayer, Zur Operation von Sehnen- und Muskelkontrakturen. Zentralbl. f. Chirurgie. 1898. Nr. 10.

2) Wullstein, Verhandl. d. deutsch. Gesellsch. f. Chirurgie. 1903. I. S. 209.

der Nachuntersuchung: Haltung des Kopfes gerade; Beweglichkeit des Halses gut nach beiden Seiten; Gesichtsasymmetrie fehlt; gerader Verlauf der Wirbelsäule; Schulterstand gleich hoch; Verhalten der Narbe unauffällig.

3. T. L., weiblich, 3 Jahre alt. Schiefhals rechts. Anamnese über die Geburt: Normal, in Schädellage, nach Angabe der Hebamme leicht, nach Ansicht des Vaters schwer. Erste Beobachtung der Schiefhalsstellung angeblich gleich nach der Geburt. Anstaltsaufenthalt 10 Tage. Nachuntersuchung: 9 Jahre nach der Operation. Ergebnisse der Nachuntersuchung: Haltung des Kopfes gerade; Beweglichkeit des Halses nach links etwas ausgiebiger als nach rechts; Gesichtsasymmetrie fehlt; keine Verkrümmung der Wirbelsäule; Schultern gleich hoch, linke Scapula 2 cm höher als die rechte; Narbe mit dem Muskel verwachsen, 2 cm in die Höhe gerückt.

4. E. K., männlich, 12 Jahre alt. Schiefhals rechts. Anamnese über die Geburt: Normal, genaueres nicht zu eruieren. Anstaltsaufenthalt 11 Tage. Nachuntersuchung: 9 Jahre nach der Operation. Ergebnisse der Nachuntersuchung: Haltung des Kopfes gerade; Beweglichkeit des Halses nach beiden Seiten gleich gut; Gesichtsasymmetrie fehlt; keine Verkrümmung der Wirbelsäule; Schulterstand gleich hoch; Verhalten der Narbe unauffällig.

5. O. T., männlich, $3^3/_4$ Jahre alt. Schiefhals rechts. Anamnese über die Geburt fehlt. Anstaltsaufenthalt 10 Tage. Nachuntersuchung 6 Jahre nach der Operation. Ergebnisse der Nachuntersuchung: Haltung des Kopfes gerade, zuweilen willkürliche Neigung nach rechts; Beweglichkeit des Halses gut nach beiden Seiten; Gesichtsasymmetrie fehlt; keine Verkrümmung der Wirbelsäule; Schulterstand gleich hoch; Narbe unauffällig, etwas höher gerückt.

6. E. S., männlich, 6 Jahre alt. Schiefhals links. Anamnese über die Geburt: Erste Querlage, Wendung durch den Arzt. Erste Beobachtung der Schiefhalsstellung unbestimmt. Anstaltsaufenthalt 15 Tage. Nachuntersuchung: 6 Jahre nach der Operation. Ergebnisse der Nachuntersuchung: Haltung des Kopfes gerade; Beweglichkeit des Halses gut nach beiden Seiten; Gesichtsasymmetrie fehlt; keine Verkrümmung der Wirbelsäule; Schulterstand gleich hoch; Narbe unauffällig.

7. E. V., weiblich, 5 Jahre alt. Schiefhals rechts. Anamnese: Seit einem vor Jahresfrist erlittenen Fall beobachtet, über die Geburt nichts zu eruieren. Erste Beobachtung der Schiefhalsstellung: Im Alter von 4 Jahren. Anstaltsaufenthalt 10 Tage. Nachuntersuchung: 6 Jahre nach der Operation. Ergebnisse der Nachuntersuchung: Haltung des Kopfes gerade; Beweglichkeit des Halses gut nach beiden Seiten; Gesichtsasymmetrie fehlt; keine Verkrümmung der Wirbelsäule; Schulterstand gleich hoch; Narbe etwas höher gerückt.

8. M. St., weiblich, 10 Jahre alt. Schiefhals links. Anamnese über die Geburt: Normal und leicht. Erste Beobachtung der Schiefhalsstellung unbekannt. Anstaltsaufenthalt 7 Tage. Nachuntersuchung: 8 Jahre nach der Operation. Ergebnisse der Nachuntersuchung: Haltung des Kopfes gerade; Beweglichkeit des Halses nach links etwas ausgiebiger als nach rechts; Gesichtsasymmetrie fehlt; keine Verkrümmung der Wirbelsäule; Schulterstand gleich hoch; Narbe unauffällig.

9. E. B., weiblich, 7 1/2 Jahre alt. Schiefhals links. Anamnese über die Geburt: Steißgeburt. Erste Beobachtung der Schiefhalsstellung: Bald nach der Geburt. Anstaltsaufenthalt 13 Tage. Nachuntersuchung 7 Jahre nach der Operation. Ergebnisse der Nachuntersuchung: Haltung des Kopfes gerade; Beweglichkeit des Halses gut nach beiden Seiten; Gesichtsasymmetrie fehlt; leichte rechtskonvexe Hals-, linkskonvexe Brustskoliose; Schultern gleich hoch, linke Scapula 1 cm höher als die rechte; Narbe mit dem Muskelstumpf verwachsen, unter leichter Hauteinziehung 2 cm in die Höhe gerückt.

10. E. R., weiblich, 8 1/2 Jahre alt. Schiefhals rechts. Anamnese über die Geburt: Schädellage, Zangenentbindung. Erste Beobachtung der Schiefhalsstellung unbestimmt. Anstaltsaufenthalt 10 Tage. Nachuntersuchung: 7 Jahre nach der Operation. Ergebnisse der Nachuntersuchung: Haltung des Kopfes gerade; Beweglichkeit des Halses gut nach beiden Seiten; Gesichtsasymmetrie fehlt; keine Verkrümmung der Wirbelsäule; Schulterstand gleich hoch; Narbe unauffällig.

11. M. W., weiblich, 3 Jahre alt. Schiefhals rechts. Anamnese über die Geburt: Leichte Frühgeburt. Kind soll bei der Geburt 2 1/2 Pfund gewogen haben. Entbindung nach Angabe der Hebamme in Schädellage. Erste Beobachtung der Schiefhalsstellung unbestimmt. Anstaltsaufenthalt 14 Tage. Nachuntersuchung: 6 Jahre nach der Operation. Ergebnisse der Nachuntersuchung: Haltung des Kopfes gerade; Beweglichkeit des Halses nach rechts etwas ausgiebiger als nach links; Gesichtsasymmetrie fehlt; keine Verkrümmung der Wirbelsäule; Schultern gleich hoch, rechte Scapula 1 cm höher als linke; Narbe liegt 5 cm über der Clavicula, ist leicht eingezogen.

12. H. C., weiblich, 10 Jahre alt. Schiefhals rechts. Anamnese über die Geburt: Zwillingskind, Steißgeburt von langer Dauer. Erste Beobachtung der Schiefhalsstellung gleich nach der Geburt. Anstaltsaufenthalt 30 Tage. Nachuntersuchung: 6 Jahre nach der Operation. Ergebnisse der Nachuntersuchung: Haltung des Kopfes gerade; Beweglichkeit des Halses gut nach beiden Seiten; leichte rechtsseitige Atrophie des Gesichts; stärkste rechtskonvexe Skoliose der Brustwirbelsäule (seit dem 4. Jahr entwickelt); Schulterstand gleich hoch; Narbe etwas verwachsen mit der Unterlage und 3 cm in die Höhe gerückt.

13. A. J., weiblich, 8 Monate alt. Schiefhals links. Anamnese über die Geburt: Normal, in Schädellage, bei der aber von der Hebamme „das Gesicht nach der falschen Seite gedreht sein" soll. Erste Beobachtung der Schiefhalsstellung bald nach der Geburt. Anstaltsaufenthalt 3 Tage. Nachuntersuchung: 3 Jahre nach der Operation. Ergebnisse der Nachuntersuchung: Haltung des Kopfes gerade; Beweglichkeit des Halses gut nach beiden Seiten; Gesichtsasymmetrie fehlt; keine Verkrümmung der Wirbelsäule; Schulterstand gleich hoch; Narbe unauffällig, etwas mit der Unterlage verwachsen.

14. E. C., weiblich, 5 Jahre alt. Schiefhals rechts. Anamnese über die Geburt: Steißgeburt. Erste Beobachtung der Schiefhalsstellung gleich nach der Geburt. Anstaltsaufenthalt 10 Tage. Nachuntersuchung: 4 Jahre nach der Operation. Ergebnisse der Nachuntersuchung: Haltung des Kopfes gerade; Beweglichkeit des Halses gut nach beiden Seiten; Gesichtsasymmetrie fehlt; keine Verkrümmung der Wirbelsäule; Schulterstand gleich hoch; Narbe unauffällig, 2 cm nach oben verschoben.

15. W. F., männlich, 3 Jahre alt, Schiefhals rechts. Anamnese über die Geburt: Steißlage; Entbindung durch Extraktion. Erste Beobachtung der Schiefhalsstellung im 3. Lebensjahre. Anstaltsaufenthalt 14 Tage. Nachuntersuchung: 3 Jahre nach der Operation. Ergebnisse der Nachuntersuchung: Haltung des Kopfes gerade; Beweglichkeit des Halses gut nach beiden Seiten; leichte rechtsseitige Atrophie des Gesichts; keine Verkrümmung der Wirbelsäule; Schulterstand gleich hoch; Narbe unauffällig.

16. E. M., weiblich, 7 Jahre alt. Schiefhals rechts. Anamnese über die Geburt: Nichts Genaueres zu erfahren. Erste Beobachtung der Schiefhalsstellung gleich nach der Geburt. Anstaltsaufenthalt 21 Tage. Nachuntersuchung: 3 Jahre nach der Operation. Ergebnisse der Nachuntersuchung: Haltung des Kopfes gerade; Beweglichkeit des Halses nach rechts etwas ausgiebiger als nach links; leichte rechsseitige Atrophie des Gesichts: leichte linkskonvexe Hals-, rechtskonvexe Brustwirbelsäulenskoliose; Schulterstand gleich hoch; Narbe unauffällig, liegt $1\frac{1}{2}$ cm über der Clavicula.

17. W. B., männlich, 3 Jahre alt. Schiefhals links. Geburt: Leicht. Erste Beobachtung der Schiefhalsstellung ein Jahr nach der Geburt. Anstaltsaufenthalt 12 Tage. Nachuntersuchung 2 Jahre nach der Operation. Ergebnisse der Nachuntersuchung: Haltung des Kopfes gerade, zuweilen aus Nachlässigkeit etwas nach links geneigt; Beweglichkeit des Halses gut nach beiden Seiten; Gesichtsasymmetrie fehlt; keine Verkrümmung der Wirbelsäule; Schulterstand gleich hoch; Narbe unauffällig.

18. E. B., weiblich, 1 Jahr alt. Schiefhals rechts. Anamnese über die Geburt: Querlage, Entbindung durch Wendung und Extraction. Erste Beobachtung der Schiefhalsstellung unbestimmt. Anstaltsaufenthalt 16 Tage. Nachuntersuchung: 2 Jahre nach der Operation. Ergebnisse der Nachuntersuchung: Haltung des Kopfes gerade; Beweglichkeit des Halses gut nach beiden Seiten; Gesichtsasymmetrie fehlt; keine Verkrümmung der Wirbelsäule; Schulterstand gleich hoch; Narbe unauffällig.

19. C. G., männlich, 5 Jahre alt. Schiefhals links. Steißgeburt. Erste Beobachtung der Schiefhalsstellung unbestimmt. Anstaltsaufenthalt 14 Tage. Nachuntersuchung: 1 Jahr nach der Operation. Ergebnisse der Nachuntersuchung: Haltung des Kopfes gerade; Beweglichkeit des Halses gut nach beiden Seiten; Gesichtsasymmetrie fehlt; geringe rechtskonvexe Halswirbelsäulenskoliose; Schulterstand gleich hoch; Narbe unauffällig.

20. D. S., weiblich, 9 Jahre alt. Schiefhals links, Anamnese über die Geburt: Steißlage, Entbindung durch Extraktion. Erste Beobachtung der Schiefhalsstellung unbestimmt. Anstaltsaufenthalt 20 Tage. Nachuntersuchung: 1 Jahr nach der Operation. Ergebnisse der Nachuntersuchung: Haltung des Kopfes gerade; Beweglichkeit des Halses gut nach beiden Seiten; leichte linksseitige Atrophie des Gesichts; leichte linkskonvexe Brustwirbelsäulenskoliose; Schulterstand gleich hoch; Narbe unauffällig, 2 cm in die Höhe gerückt.

21. W. L., weiblich, 10 Jahre alt. Schiefhals rechts. Anamnese über die Geburt: Schwere Steißgeburt, mehrfache Nabelschnurumschlingung um den Hals. Erste Beobachtung der Schiefhalsstellung bald nach der Geburt. Anstaltsaufenthalt 16 Tage. Nachuntersuchung: 1 Jahr nach der Operation.

Ergebnisse der Nachuntersuchung: Haltung des Kopfes gerade; Beweglichkeit des Halses nach links etwas ausgiebiger als nach rechts; Gesichtsasymmetrie fehlt; leichte Skoliose der Hals- und Brustwirbelsäule mit der Konvexität nach links; Schulterstand gleich hoch; Narbe unauffällig.

22. M. G., weiblich, 6 Jahre alt. Schiefhals links. Geburt: Normal. Erste Beobachtung der Schiefhalsstellung bald nach der Geburt. Anstaltsaufenthalt 11 Tage. Nachuntersuchung: 10 Monate nach der Operation. Ergebnisse der Nachuntersuchung: Haltung des Kopfes gerade; Beweglichkeit des Halses gut nach beiden Seiten; leichte linksseitige Atrophie des Gesichts; keine Verkrümmung der Wirbelsäule; Schulterstand gleich hoch; Narbe unauffällig.

23. A. M., männlich, 2 Jahre alt. Schiefhals rechts. Geburt in Steißlage. Erste Beobachtung der Schiefhalsstellung $^1/_2$ Jahr nach der Geburt. Anstaltsaufenthalt 13 Tage. Nachuntersuchung: 8 Monate nach der Operation. Ergebnisse der Nachuntersuchung: Haltung des Kopfes gerade; Beweglichkeit des Halses gut nach beiden Seiten; Gesichtsasymmetrie fehlt; keine Verkrümmung der Wirbelsäule; Schulterstand gleich hoch; Narbe mit der Unterlage etwas verwachsen.

B. Operierte, aber später nicht mehr auffindbare, daher nicht nachuntersuchte Fälle.

24. G. S., weiblich, $^5/_4$ Jahre alt. Schiefhals rechts. Anamnese über die Geburt fehlt. Erste Beobachtung der Schiefhalsstellung unbekannt. Anstaltsaufenthalt 7 Tage. Befund bei der Entlassung: Der Kopf wird auf Aufforderung gerade gestellt und kann ohne besondere Anspannung des tetonomierten Muskels nach der gesunden Seite umgelegt werden.

25. A. M., weiblich, $3^1/_2$ Jahr alt. Schiefhals links. Anamnese über die Geburt fehlt. Erste Beobachtung der Schiefhalsstellung unbekannt. Anstaltsaufenthalt 10 Tage. Befund bei der Entlassung wie in Fall 24.

26. E. H., weiblich, $5^1/_2$ Jahre alt. Schiefhals rechts. Anamnese über die Geburt fehlt. Erste Beobachtung der Schiefhalsstellung unbekannt. Anstaltsaufenthalt 17 Tage. Befund bei der Entlassung wie in Fall 24.

27. E R., weiblich, 13 Jahre alt. Schiefhals links. Anamnese über die Geburt fehlt. Erste Beobachtung der Schiefhalsstellung unbekannt. Anstaltsaufenthalt 30 Tage. Befund bei der Entlassung wie in Fall 24.

28. E. M., männlich, $^5/_4$ Jahre alt. Schiefhals rechts. Anamnese über die Geburt: Schädellage, Entbindung durch Zangenextraktion. Erste Beobachtung der Schiefhalsstellung unbekannt. Anstaltsaufenthalt 12 Tage. Befund bei der Entlassung wie in Fall 24.

29. A. W., weiblich, 6 Jahre alt. Schiefhals rechts. Anamnese überdie Geburt fehlt. Erste Beobachtung der Schiefhalsstellung unbekannt. Anstaltsaufenthalt 20 Tage. Befund bei der Entlassung wie in Fall 24.

30. W. R., männlich, 11 Jahre alt. Schiefhals links. Geburt: Normal. Erste Beobachtung der Schiefhalsstellung gleich nach der Geburt. Anstaltsaufenthalt 17 Tage. Befund bei der Entlassung wie in Fall 24.

31. A. L., weiblich, 2 Jahre alt. Schiefhals links. Geburt: Normal. Erste Beobachtung der Schiefhalsstellung $^5/_4$ Jahre nach der Geburt. Anstaltsaufenthalt 12 Tage. Befund bei der Entlassung wie in Fall 24.

32. F. O., männlich, $2^1/_4$ Jahre alt. Schiefhals rechts. Anamnese über die Geburt: Lange Dauer, sonst normal; Nabelschnurumschlingung um den Hals. Erste Beobachtung der Schiefhalsstellung 1 Jahr nach der Geburt. Anstaltsaufenthalt 10 Tage. Befund bei der Entlassung wie in Fall 24.

C. Im letzten Halbjahr operierte Fälle.[1])

33. M. E., weiblich, 8 Jahre alt. Schiefhals rechts. Geburt: Leichte Schädellage. Vor einem Jahre Masern. Erste Beobachtung der Schiefhalsstellung vor etwa einem Jahre. Anstaltsaufenthalt 22 Tage. Befund bei der Entlassung: Active Aufrichtung des Kopfes und passive Neigung desselben nach der gesunden Seite ohne Mühe ausführbar.

34. H. E., männlich, 3 Jahre alt. Schiefhals rechts. Anamnese über die Geburt: Schädellage, schwere Zangengeburt. Erste Beobachtung der Schiefhalsstellung 1 Jahr nach der Geburt. Anstaltsaufenthalt 8 Tage. Befund bei der Entlassung wie in Fall 33.

35. R. B., männlich, 3 Jahre alt. Schiefhals rechts. Geburt: Leicht, in Schädellage. Erste Beobachtung der Schiefhalsstellung einige Tage nach der Geburt. Anstaltsaufenthalt 8 Tage. Befund bei der Entlassung wie in Fall 33.

36. H. S., männlich, 10 Jahre alt. Schiefhals rechts. Anamnese über die Geburt: Schädellage, Entbindung durch die Zange. Erste Beobachtung der Schiefhalsstellung bald nach der Geburt. Anstaltsaufenthalt 11 Tage. Befund bei der Entlassung wie in Fall 33.

37. E. S., weiblich, 4 Jahre alt. Schiefhals rechts. Geburt: Leicht, in Schädellage. Erste Beobachtung der Schiefhalsstellung $1^1/_2$ Jahr nach der Geburt. Anstaltsaufenthalt 11 Tage. Befund bei der Entlassung wie in Fall 33.

---

1) Als Dauererfolge noch nicht gerechnet.

XXI.

Aus dem pathologisch-anatomischen Institut zu Greifswald und dem Garnisonlazarett zu Brandenburg a. H.

Über Myositis ossificans.

Von

Professor Dr. **Busse** und Stabsarzt Dr. **Blecher.**

(Mit 1 Abbildung im Text und Tafel VIII.)

So zahlreich in letzter Zeit die Veröffentlichungen über Myositis ossificans traumatica, die nach einmaligem starkem Trauma entstandene Verknöcherung im Muskel, sind, so stiefmütterlich wurden bisher — mit Ausnahme der militärärztlichen Literatur die Reit- und Exerzierknochen behandelt. Sie wurden (Borchardt[1]), Vulpius[2])) in einen gewissen Gegensatz zu der eigentlichen Myositis ossificans traumatica gebracht — als durch kleinere wiederholte Schädigungen hervorgerufen und daraufhin wenig oder gar nicht zur Klarstellung des immerhin noch dunklen Vorganges der Knochenbildung herangezogen. Der Gegensatz verschärfte sich dadurch noch, daß von einzelnen Autoren (Berndt[3]), Schulz[4])) auch ein Unterschied in der Herkunft des ausgebildeten Knochengewebes angenommen wurde; — während bei den letzterwähnten wohl allgemein das Muskelbindegewebe als Ausgangspunkt betrachtet wird, leugnen die obigen für die Myositis traumatica diesen Ursprung und erkennen nur einen periostalen an.

Es ist diese Trennung und Gegenüberstellung, wie im folgenden gezeigt werden soll, unberechtigt.

Zu den Exerzierknochen, die als solche im eigentlichen Sinne

---

1) Borchardt, Deutsche Zeitschr. f. Chirurgie. 68. Bd. S. 16ff.

2) Vulpius, Veröffentlichung der deutschen Gesellschaft für Chirurgie. 1902. S. 130.

3) Berndt, Archiv f. klin. Chirurgie. 65. Bd. S. 236ff.

4) Schulz, Beiträge z. klin. Chirurgie. 33. Bd.

fast nur historischen Wert haben, werden z. B. auch die von Schmidt[1]) richtiger „Bajonettierknochen" bezeichneten Gebilde meist gerechnet, die nach ein-, seltener zweimaligem Bajonettstoß gegen den linken Oberarm entstehen. Gewöhnlich 14 Tage bis 1 Monat nach der Verletzung, die von einem starken Bluterguß der Weichteile gefolgt ist findet sich an den betroffenen Stellen ein Knochengebilde, das schwere Störungen der Gebrauchsfähigkeit des Armes verursachen kann. Zum Teil sind dies nun dem Knochen fest aufsitzende Exostosen, seltener Absprengungen vom Oberarmknochen, zum Teil liegen sie frei beweglich in der Muskulatur des M. brachialis internus. Diese letzteren, bei denen Röntgenuntersuchungen Unversehrtheit des Knochens ergaben und die Operation mehrfach den klinischen Befund bestätigte, sind nach Art und Dauer ihrer Entstehung der Myositis ossificans traumatica zuzurechnen.

Bei den Reitknochen sind nach Knaak[2]) 2 Gruppen zu unterscheiden; bei der einen entwickelt sich im Anschluß an eine Muskelzerrung der Adduktoren — beim Nehmen eines Hindernisses oder unerwartetem Sprung des Pferdes — in kurzer Zeit ein Knochen an der verletzten Stelle. Die Zerrung kennzeichnet sich durch einen plötzlichen intensiven Schmerz, häufig durch Bluterguß und nötigt durch ihre starken anfänglichen Beschwerden den Verletzten nicht selten zum vorläufigen Aussetzen des Reitens (Graf[3])). Dieser Form des Reitknochens, die man auch bei alten Reitern findet, für die die langjährige Anstrengung des Reitens allein keine schädlichen Folgen gehabt hat, liegt also auch ein einmaliges stärkeres Trauma zugrunde.

Ähnliches gilt von den eigentlichen Exerzierknochen[4]), die sich im rechten oder linken M. deltoides oder pectoralis maior fanden und meist durch das Anschlagen des Gewehrs bei Ausführung des Griffes: „Faßt das Gewehr an", seltener durch den starken Kolbenrückstoß beim Schießen bedingt waren. Auch hier wird in einer Reihe von Fällen angegeben, daß nach einem besonders heftigen Einsetzen des Gewehrs die ersten Schmerzen aufgetreten wären, oder daß eine einmalige Überanstrengung beim Turnen später beim Griffeüben zu Beschwerden Veranlassung gab; bei dem Rückstoß beim Schießen handelte es sich überhaupt nur um eine beschränkte An-

1) Schmidt, Deutsche militärärztl. Zeitschr. 1902. S. 237.

2) Knaak, Die subkutanen Verletzungen der Muskeln. Berlin 1900. S. 65.

3) Graf, Die kgl. Reservelazarette zu Düsseldorf während 1870/71. S. 64.

4) Vgl. auch Schmidt, Welche Erkrankungen der Muskeln usw. XIV. 16 der Büchersammlung der Kaiser Wilhelms-Akademie.

zahl von Einzeltraumen. Anfangs fand sich fast stets Schwellung und Bluterguß, dessen Spuren in der Haut noch lange Zeit später zu sehen waren. Der Exercierknochen wurde ein bis zwei Monate, häufig auch schon früher, nach den ersten Gewehrübungen bemerkt.

Auch hier lag also ein anfängliches stärkeres Trauma vor, das einen Bluterguß in Haut und Muskulatur verursachte, dem allerdings meistens später wiederholte, vielleicht ebenso starke folgten — von einer Summation kleiner Schädigungen kann hier also nicht die Rede sein, nur von wiederholten stärkeren Insulten. Ersteres könnte höchstens von dem allmählich ohne besondere Verletzung bei Rekruten im Laufe von 3 bis 4 Monaten sich entwickelnden Reitknochen — 2. Gruppe — gelten, als deren Ursache die andauernde Erschütterung und angestrengte Anspannung der Adduktoren angesehen wird. Jedoch kann man wohl mit Düms[1]) annehmen, daß bei unzweckmäßigen Bewegungen des ungeübten Reiters die Mnskeln anfänglich kleinere Zerreißungen erleiden, deren Sonderbeschwerden in dem bei jedem Reitschüler vorhandenen Muskelschmerzen verschwinden.

Es finden sich so bei diesen verschiedene Formen der Exercier- und Reitknochen als Ursache: starke einmalige, mehrfachere stärkere, wiederholte schwächere Traumen mit mannigfachen Übergängen und Combinationen — die doch schließlich sämtlich dasselbe Endergebnis der Muskelknochenbildung zeitigen, mit dem einzigen leicht erklärlichen Unterschiede, daß sie nach stärkeren Traumen früher eintritt wie nach schwachen.

Der Effekt einer Summe kleiner Reize auf physiologische Processe pflegt überhaupt derselbe zu sein wie der einer gleichgearteten starken — wie denn z. B. die Knochenhautentzündung der Tibia und der Mittelfußknochen nach anstrengendem Exerzieren der nach einmaligem Stoß auftretenden klinisch — auch im Röntgenbilde — gleicht.

Ferner kommt — und das ist ein Moment, auf das bei Beurteilung der Zusammengehörigkeit der im Anfang erwähnten beiden Gruppen ein besonderes Gewicht zu legen ist — bei der Myositis ossificans traumatica im engeren Sinn zu dem anfänglichen einmaligen Trauma immer noch eine Reihe wiederholter kleiner Schädigungen hinzu, und zwar durch den Gebrauch der verletzten Muskeln. In fast allen Fällen besteht ein Zeitraum von mehreren Tagen bis einigen Wochen zwischen Verletzung und Krankenhausaufnahme, währenddessen der Verletze noch gearbeitet bez. das betreffende Glied gebraucht hat. Es ist wohl verständlich, daß innerhalb eines ge-

1) Düms, Handbuch der Militärkrankheiten. 1. Bd. S. 63.

quetschten Muskels an der Verletzungsstelle teils durch die Verletzung, teils durch die reaktive Entzündung ein Locus minoris resistentiae in mechanischem Sinne geschaffen wird. Wiederholte Contraktionen werden hier neue allerdings minimale Schädigungen setzen, jedenfalls einen gewissen Reizzustand unterhalten und weiter ausbreiten — es bestehen also analoge Vorgänge wie bei der Bildung der Reitknochen.

Daß dem Weitergebrauch des verletzten Winkels auf die Bildung des Knochens ein großer Einfluß zuzuschreiben ist, geht nun aus folgendem hervor. Es sind Fälle beobachtet, die anfangs völlig das Bild eines Exercier- bez. Reitknochens boten: im Muskel fand sich eine umschriebene Verdickung, die als knorpelhart oder knochenhart beschrieben wurde. Die Entstehung war die gewöhnliche. Im Lazarett gingen jedoch unter Ruhigstellung, feuchten Verbänden usw. die für Knochen gehaltenen Verhärtungen völlig zurück. Die fraglichen Gebilde bestanden nun sämtlich erst kurze Zeit — mehrere Tage bis höchstens 2 Wochen, und es hat sich bei ihnen wahrscheinlich nur um Blutergüsse bez. einfache Entzündungen gehandelt, da Knochengewebe in so kurzer Zeit der völligen Rückbildung wohl nicht mehr fähig ist. Wenn man aber bedenkt, daß unter denselben Vorbedingungen nach längerer Zeit sich an denselben Stellen regelmäßig wirkliche Knochenbildung findet, die durch eine derartige Behandlung nicht zum Verschwinden gebracht werden kann, erscheint es auch wahrscheinlich, daß bei längerem Fortgebrauch der Muskeln auch hier Knochenbildung eingetreten wäre, die durch die Ruhigstellung und Abhaltung weiterer Schädigungen verhindert wurde. Wir finden ferner bei Knochenbrüchen, die doch meist mit starker Muskelquetschung und Blutung verbunden sind, so gut wie nie eine Myositis ossificans; die hier regelmäßig angewandte anfängliche Immobilisation, die gleichzeitig die Kontraktion der verletzten Muskeln ausschaltet, scheint auch das Auftreten einer Myositis zu verhindern.

Es gibt andererseits wenige Fälle — ich habe 3 in der Literatur gefunden — in denen sofort nach der Verletzung das Glied immobilisiert wurde und später trotzdem sich an der Verletzungsstelle eine Verknöcherung im Muskel bildete. (Borchardt[1]) 2. Fall, Orion[2]), Elbogen[3]). Es handelte sich jedesmal um beweglich in der Muskulatur sitzende Osteome, die, wie zweimal bei der Operation festgestellt werden konnte, mit dem Knochen nicht in Verbindung standen; in dem einen Fall (Orion) zeigte dasselbe am 11. Tage fast dieselbe Größe

1) Borchardt l. c. S. 31 ff.
2) Orion zitiert bei Düms I. S. 66.
3) Elbogen, Der Militärarzt. 1900. S. 156.

wie bei der einen Monat später erfolgten Operation; im andern beschränkte sich die Verknöcherung auf die gequetschte Stelle und blieb nach 2 Tagen stationär (Borchardt). Es geht hieraus unzweideutig hervor, daß das einmalige Trauma allein genügen kann, um im verletzten Muskel eine Knochenbildung hervorzurufen, daß diese sich aber beim Wegfall von Kontraktionen des verletzten Muskels auf die verletzte Stelle beschränkt und ein weiteres Wachstum ausbleibt.

Wir können demnach unterscheiden

1. eine primäre Verknöcherung der verletzten Muskelstelle,
2. eine sekundäre Vergrößerung, bedingt durch fortdauernde Reizungen in der Umgebung der ersteren.

Erstere, die alleinige Folge des anfänglichen Traumas, scheint nach den spärlichen reinen Beobachtungen in den ersten 11 bis 14 Tagen vollendet zu sein; zu beginnen scheint sie Ende der 1. Woche, am 8. Tage ist wenigstens schon mikroskopisch die Entwicklung eines einzelnen Knochenbälkchens beobachtet worden (Zhuber von Okrog[1]). Die Grundlage für die Knochenbildung scheint der Bluterguß bez. das durch die Quetschung blutig infiltrierte Muskelgewebe zu sein. Es spricht hierfür die meist länglich-flache schalenartige Form des neugebildeten Knochens bez. die Zusammensetzung aus einzelnen derartigen Schichten, die nicht selten die Wand zystischer Hohlräume (Wolter [l. c.], Raumstedt[2]), Berndt[3]), Zhuber von Okrog [l. c.]) bilden. Die Knochenschalen entsprechen der Ausdehnung des vom Verlauf und der Spannung der Muskeln abhängigen Extravasates, während die letzteren Befunde den Eindruck erwecken, daß bei grösseren Ergüssen nur das sie umgebende infiltrierte Muskelgewebe den Knochen bildet, der nachher den Rest des freien nicht geronnenen Blutes umschließt. An diesen primären Vorgang schließt sich in den meisten Fällen der secundäre unmerklich an; ist das anfängliche Trauma gering, tritt es mehr in den Vordergrund der Beobachtung, um in vereinzelten Fällen das Bild völlig zu beherrschen, sodaß die verschiedenen ineinander übergehenden Formen entstehen. Gelegentlich scheint das anfängliche Trauma nicht zur Erzeugung von Knochen zu genügen, es bedarf hierzu der Unterstützung der secundären Schädigungen; bleibt diese aus, so kommt es nicht zur Knochenbildung.

Zu deren Erklärung bedürfen wir allerdings noch der Annahme eines besonderen Momentes, wir müßten sonst bei der großen Zahl

---

1) Zhuber von Okróg, Der Militärarzt. 1901. S. 115.
2) Ramstedt, Archiv f. klin. Chirurgie. 61. Bd.
3) Berndt l. c. S. 249.

von derartigen die Ursache bildenden Muskelverletzungen ein weit häufigeres Auftreten von Muskelverknöcherungen erwarten — die Fälle von Myositis ossificans traumatica, als deren Ursache meist Hufschlag angegeben wird, sind aber zu zählen, ebenso sind auch Exerzier- und Reitknochen im allgemeinen selten. Hasse[1]) fand unter 600 Rekruten 18 mit Exercierknochen. Diese Erwägung hat wohl zu der jetzt allgemein verbreiteten Annahme einer besonderen individuellen Beanlagung geführt, die in der Neigung des Muskelbindegewebes besteht, auf Reize mit Knochenbildung zu reagieren; diese Reize brauchen nicht nur mechanische zu sein, es gibt auch ossificierende Myositiden, die als akute Infektionskrankheit aufzufassen sind (Salmann[2]), Itzerott[3]). Hierfür spricht einmal das Bestehen der Myositis ossificans progressiva, die wohl sicher auf einer angeborenen Constitutionsanomalie beruht, und als deren rudimentäre Form jene Beanlagung um so mehr aufzufassen wäre, als auch dort sich häufig die Knochenbildung an geringe Schädigungen der Muskulatur anschließt (Hawkins[4]), Helferich[5]). Ferner sind bei manchen Kranken mehrfache bez. wiederholte Verknöcherungen gefunden, so einmal[6]) neben einem Exerzierknochen Osteome an der Rückseite beider Oberschenkel, die auf wiederholte Stöße zurückgeführt werden konnten, dann in einem anderen Falle (Berndt l. c.) innerhalb eines Jahres zweimaliges Auftreten eines Muskelknochens nach Hufschlag und starkem Stoß; unter 28 Reitknochen konnte endlich Knaak[7]) 6 doppelseitige feststellen. Sehr entwickelt scheint diese Disposition allerdings nicht zu sein, jedenfalls tritt sie nicht auf jeden Reiz hin in Wirkung, es bedarf meist stärkerer Insulte, um sie zu wecken; wir müßten sonst z. B. nach jeder Exstirpation eines Muskelknochens ein durch die Schädigungen bei der Operation selbst bedingtes Neuauftreten erwarten, was nicht der Fall ist. Auch individuell ist sie verschieden: Reiter, die jahrelang die Einwirkung des anstrengenden Reitens ertragen haben, bekamen nach einer stärkeren Zerrung sofort einen Reitknochen. Die Disposition ist vielleicht auch nur lokal, oder doch hauptsächlich an gewisse Muskeln gebunden; so findet sich unter 25 von Rothschild zusammengestellten Fällen 10 mal der Quadriceps, 9 mal

1) Hasse zitiert bei Düms l. c.
2) Salmann, Inaug.-Dissert. Berlin 1898.
3) Itzerott, Inaug.-Dissert. Leipzig 1903. S. 17.
4) Hawkins zitiert bei Münchmeyer. Zeitschr. f. rationelle Medizin. 34. Bd.
5) Helferich, ref. Zentralbl. f. Chirurgie. 1887.
6) Sanitätsbericht. 1884/86. S. 164.
7) Knaak l. c. S. 66.

der M. brachialis internus betroffen. Klarer wird die Ätiologie der Myositis ossificans nicht, wenn man sie nicht als Entzündung, sondern als Geschwulst auffaßt (Cahen[1]); die Entstehung von Geschwülsten nach Traumen ist uns ja geläufig geworden, aber der Kenntnis der wirklichen Ursache kommen wir damit um keinen Schritt näher. Gegen die Geschwulsttheorie spricht die kurze Zeit, innerhalb der sich die Verknöcherung häufig bildet, das Ausbleiben von Metastasen, der Stillstand im Wachstum bez. die gelegentlich beobachtete Rückbildung auch bei nichtoperativer Behandlung (Schmitz[2]), Vollrath[3]), endlich, daß auch ohne Befolgung der von Helferich inaugurierten radikalen Behandlung Recidive nicht auftreten (Rothschild[3]).

Neuerdings betrachten einige Autoren (C. Berndt (l. c.), Wolter[4]), die Myositis ossificans als Mittelding zwischen Entzündung und Geschwulst.

Im folgenden wollen wir nun an der Hand klinischer Beobachtung und pathologisch-anatomischer Untersuchung weiteres Material zur Lösung dieser Fragen beibringen.

1. Myosotis ossificans chronica bei einem Hämophilen.

Der 21jährige Füsilier, frühere Arbeiter, hatte am 29. März und 1. April beim Schießen durch den Rückstoß des Gewehres eine Contusion der rechten Schulter erlitten und wurde am 3. April ins Lazarett aufgenommen. Es fand sich eine starke Blutunterlaufung der Vorderfläche der rechten Schulter, im M. deltoides fühlte man eine umschriebene, kleinfingergroße, knorpelharte Verdickung. Beides ging unter feuchten Verbänden im Lauf einer Woche zurück. Gleichzeitig wurde nun zufällig in der Muskulatur des rechten Oberschenkels eine knochenharte Geschwulst gefunden; der Kranke gab an, daß sie in den letzten Monaten allmählich entstanden sei; er habe an der Stelle während der Ausbildung beim Exerzieren stärkere Schmerzen gehabt, die in letzter Zeit geringer geworden seien. Am 13. Mai kam der Mann wieder zur Aufnahme. Die Schmerzen im rechten Oberschenkel waren stärker geworden, die Geschwulst hatte sich vergrößert — was auch ärztlicherseits festgestellt wurde — er wünschte daher ihre Entfernung. Es fand sich dicht unterhalb der Ursprungsstelle des M. quadriceps vom Becken in ihm eine knochenharte, leicht unebene gänseeigroße Geschwulst. Sie war auf Druck leicht schmerzhaft, innig mit der Muskulatur verwachsen, ließ sich vom Becken nicht deutlich abgrenzen und war fast unbeweglich gegen dieses. Bewegungen im rechten Hüft- und Kniegelenk waren frei, jedoch wurde jede Contraktion des Streckmuskels als schmerzhaft empfunden. Eine achttäge Behandlung mit feuchten Ver-

1) Cahen, Deutsche Zeitschr. f. Chirurgie. 31. Bd. S. 382.
2) Schmitz, Deutsche militärärztl. Zeitschr. 1901. S. 581.
3) Vollrath, Ebenda. 1902. S. 503.
4) Rothschild, Beiträge z. klin. Chirurgie. 28. Bd. S. 1ff.
5) Wolter, Deutsche Zeitschr. f. Chirurgie. 64. Bd. S. 350.

bänden war erfolglos. In Narkose wurde am 20. Mai durch einen 12 cm langen, vom Leistenband nach abwärts über die Höhe der Geschwulst geführten Schnitt Haut und oberflächliche Fascie und — nach Beiseiteziehen des M. sartorius — die tiefe Fascie durchtrennt. Die Geschwulst lag innerhalb der Muskulatur und war so fest mit ihr verwachsen, daß sie mit scharfen Schnitten herausgelöst werden mußte. Sie reichte bis nahe an das Becken, war jedoch von ihm durch straffes Gewebe getrennt, das mit der Schere durchschnitten werden konnte. Das Periost des Beckens war völlig unversehrt. Der Femur war noch mit einer Muskelschicht bedeckt und durch diese von der Geschwulst getrennt. Nach Stillung der ziemlich beträchtlichen Blutung Muskel- und Hautnaht, Tampon in einem Wundwinkel. Am 21. Mai war der Verband durchblutet, der Kranke klagte über starke Schmerzen. Es wurde Watte aufgelegt. Am 22. Mai war der Verband wieder durchblutet, beim Verbandwechsel zeigte sich die Wunde stark gespannt, anscheinend wegen Hämatoms in der Tiefe, die Umgebung bis zum Penis blutunterlaufen. Bei Herausnahme des Tampons entleerte sich etwas Blut. Am 24. und 25. Mai war der Verband wieder durchgeblutet, zugleich trat in diesen Tagen Fieber bis 38,5° und 38,9° auf. Nach Entfernung der Nähte sah man starke Blutgerinnsel in der klaffenden Wunde, Entzündung der Wundränder bestand nicht, die subkutane Blutung war bis zur Höhe der Rippen fortgeschritten, dort fand sich eine über hühnereigroße weiche Geschwulst — anscheinend ein Bluterguß. Es war nun doch der Verdacht auf Hämophilie entstanden; auf genaues Befragen gab dann der Kranke an, daß seine Mutter häufig an starkem Nasenbluten litte; ein Bruder habe sich im Alter von 3 Jahren aus einer geringfügigen Quetschwunde des Daumens verblutet. Er selbst habe als Kind mehrmals aus verhältnismäßig kleinen Wunden außerordentlich stark geblutet (Wunde an der Stirn nach Fall, Messerstich über dem Brustbein beim Brotschneiden). Vor mehreren Jahren war er wegen zweier Messerstiche in die linke Schulter, die übrigens nur ganz oberflächliche Narben hinterlassen haben, mehrere Wochen in einem Krankenhause in Behandlung gewesen, er hatte damals wiederholt sehr starke Blutungen, die fast zur Verblutung führten.

Der weitere Verlauf war langwierig; trotz Gelatine innerlich und später subcutan, trotz Gelatineberieselung der Wunde kam es täglich zu starken Blutungen aus der Wunde, diese klaffte weit; in ihr sah man ein dickes Blutgerinnsel, das allmählich mißfarben wurde. Der Kranke wurde sehr anämisch und hatte, obwohl keine eigentliche Eiterung bestand, andauernd hohes Fieber — Abendtemperaturen bis 39°. Trotzdem das Blutcoagulum, das wie ein großer Pfropf in der Wunde lag, sich weiterhin an der Oberfläche zersetzte und stank, war die reaktive Entzündung der Wundränder gering. Vom 12. Juni ab wurde das Fieber geringer, die Blutungen hörten langsam auf; im Verlauf von einigen Tagen stießen sich bis faustgroße, zum Teil faulige Blutcoagula ab, und es blieb eine reine, aber mit blassen schlaffen Granulationen ausgekleidete Wundhöhle übrig. Der Kranke erholte sich, die Wunde verheilte bis Ende August, jedoch bildete sich eine Lähmung des Quadriceps aus, die augenscheinlich durch eine Schädigung des Nerven bedingt war; er wurde deswegen als Invalide entlassen.

Nach einem Jahr hatte ich Gelegenheit, den Mann wieder zu untersuchen, die Lähmung war geheilt, Atrophie bestand nicht mehr, die Narbe

war ziemlich schmal, schmerzlos; ein Recidiv bestand nicht, auch sonst waren in den Muskeln nirgends Knochen zu fühlen. Er zeigte mir eine ausgedehnte Blutunterlaufuug des rechten Handrückens und Unterarmes, die infolge angestrengter Arbeit mit der rechten Hand entstanden war. Außerdem erfuhr ich, daß er inzwischen mit einer starken linksseitigen Psoascontraktur und einer Resistenz an der Innenseite der Darmbeinschaufel im städtischen Krankenhaus in Behandlung gewesen war[1]). Das Leiden hatte sich eingestellt, als er mit dem linken Beine zuerst rasch auf eine Leiter steigen wollte. Unter feuchten Verbänden und Bettruhe gingen alle Erscheinungen zurück. Genau wegen derselben Affektion, die damals allerdings mit niedrigem Fieber verlief, und sich unter abwartender Behandlung völlig zurückbildete, war er schon früher, vom 30. Oktober bis 16. November 1901, im Lazarett gewesen; in Unkenntnis der Hämophilie wurde damals eine Zellgewebsentzündung im Gebiet des Psoas angenommen. Beide Male handelte es sich wohl sicher um eine Blutung im Psoas.

Beschreibung des Präparates: Das herausgeschnittene Präparat hat eine Länge von 7,5 cm, eine Breite von 4,2 cm und eine Dicke von 3 cm. Es hat außen überall eine rauhe Oberfläche, an der entweder Muskelfasern oder derbes weißes Bindegewebe oder grauroter Knochen zutage liegt. An einigen Stellen ist durch die Muskelfasern bis in das Knochengewebe hindurchgeschnitten, dabei scheint, daß die Muskulatur an allen Stellen durch eine Lage derben fibrösen Gewebes von dem Knochen getrennt ist.

Ebenso scheint auf der Schnittfläche in der ganzen Circumferenz der knöcherne Kern des Präparates von der außen ansitzenden Muskulatur des Präparates durch ein sehr derbes Bindegewebe getrennt zu sein. Auf der Schnittfläche sieht man, daß der knöcherne Kern nicht eine zusammenhängende Masse bildet, sondern, daß drei größere Knochenstücke hervortreten, die durch weißes schwieliges Gewebe voneinander geschieden werden. Außerdem treten noch eine große Zahl kleinerer Knocheninseln hervor, die sich vollkommen aus dem schwieligen Gewebe herauslösen lassen, mit andern Worten also an keiner Stelle mit der Hauptmasse des Knochens zusammenhängen.

Die mikroskopische Untersuchung zeigt, daß der Tumor aus derbem Bindegewebe, aus Knorpel und Knochen besteht. Das derbe Bindegewebe findet sich zumeist in den äußeren Schichten des Präparates, während Knochen und Knorpel mehr die zentralen Bezirke desselben einnehmen. Das Bindegewebe ist ein ganz außerordentlich derbfaseriges Gewebe, das an manchen Stellen durch die regelmäßige Längsanordnung der Zellreihen und Faserzüge ein fast sehnenartiges Aussehen hat, an andern Stellen dagegen eine unregelmäßige Schichtung der Fasern, wie in gewöhnlichen sehr derben Narben darbietet. Die Zellen zwischen den dicken Fibrillenbündeln zeigen meist längliche pfriemenförmige Kerne, die einen Zellleib kaum erkennen lassen. An andern Stellen aber sind die Zellen auffallend groß und bilden kugelförmige oder ovale helle Körper mit rundlichem oder sternförmigem Kern zwischen den Fasern. Diese sind

1) Herr Dr. Appel war so liebenswürdig, mir das Krankenblatt zu überlassen.

hier noch gröber gefügt und lassen nicht wie sonst die Zusammensetzung aus zahlreichen kleinen Einzelfibrillen erkennen, kurz diese Abschnitte sehen ganz anders aus wie die sehnenähnlichen Partien; wir haben es hier mit Faserknorpel zu tun, der ganz allmählich in hyalinen Knorpel übergeht. Findet somit an diesen Stellen ein ganz langsamer Übergang von Bindegewebe in hyalinen Knorpel statt, so ist an andern zwischen beiden eine scharfe Grenze, indem die dem Knorpel direkt anliegenden Bindegewebsteile das Gefüge von Perichondrium zeigen.

Der Knorpel selbst ist keineswegs überall gleich gebaut, sondern zeigt ein sehr verschiedenartiges Aussehen, was die Zahl der Zellen, ihre Anordnung und auch die Struktur der Zwischensubstanz angeht. Besonders interessant sind diejenigen Abschnitte, in denen eine gewisse Anordnung der Zellen zu Reihen vorliegt. Hier findet sich gewöhnlich auch sehr bald mehr oder minder umfangreiche Verkalkung in der hyalinen Grundsubstanz, kenntlich durch starke Retention der blauen Haematinfarbe; diese verkalkten Abschnitte gehen dann in Knochengewebe über und zwar in Substantia spongiosa. Diese besteht aus einem sehr verschieden dichten Maschenwerk von zierlich gefügten Knochenbälkchen, denen ein Saum großkerniger Osteoblasten wie ein Epithelbesatz aufsitzt. In vielen Bälkchen ist im Centrum etwas Knorpel zu erkennen, andere bestehen nur aus Knochensubstanz.

Zwischen den Knochenbälkchen, die übrigens an einzelnen Stellen sich zu vollkommener Tela ossea oder compacta verdichten, liegt ein gefäßführendes Markgewebe, das aus einem sehr feinfaserigen Bindegewebe, zum Teil sogar zarten Schleimgewebe besteht. In dem Markgewebe sieht man hier und da auch Riesenzellen.

Ganz ungemein auffallend in den Markräumen sind nun massenhafte Blutungen, die in der Umgebung der Blutgefäße in wechselnder Größe gelegen sind. Die Blutkörperchen sind meist gut erhalten, ein Zeichen dafür, daß die Blutungen noch frisch sind. Auch in dem derben Schwielengewebe, das den Knochen umgibt, finden sich hier und da kleinere Blutextravasate von gut erhaltenen Blutkörperchen, aber doch nicht in der Menge, als in dem Knochenmark. Ganz verschieden davon sind Anhäufungen von Pigment, die im Gegensatz zu den frischen Blutungen mehr in dem derben schwieligen Gewebe, als in dem Knochenmark gefunden werden. Das Pigment ist ausschließlich amorphes körniges Pigment, das meist innerhalb von Zellen gelegen ist. Es rührt von älteren Blutungen her und ist meist gruppenförmig um kleine Venen angeordnet. Wie alt das Pigment ist, läßt sich nicht, auch nicht annäherungsweise bestimmen.

Zum Schluß verdient das Verhalten der Muskulatur noch eine besondere Berücksichtigung. Muskelfasern finden sich in mehrfacher Lage fast auf allen Seiten von der Peripherie des Präparates, dem derben Bindegewebe aufsitzend. Außen liegen die quergestreiften Bänder in ungefähr gleicher Dicke unmittelbar nebeneinander; die inneren Lagen aber, welche dem derben Gewebe anliegen, zeigen eine allmähliche Verbreiterung der Septa, so daß die einzelnen Fasern auseinandergerückt werden und zugleich eine Verschmälerung der einzelnen quergestreiften Muskelfasern; zu gleicher Zeit fällt auch eine nicht unbeträchtliche Vermehrung der Kerne im Innern der Muskelfasern auf. Die Kernvermehrung geht teilweise soweit, daß die Fasern einfach Zellenschläuche bilden, wie sie Waldeyer bei der Rege-

neration der Muskelfasern beschrieben hat. Zum Teil zerfallen diese Fasern auch in einzelne, oft durch Bindegewebe getrennte Abschnitte, so daß dann daraus oft reihenweise liegende vielkernige Protoplasmahaufen entstehen, die auf den ersten Blick für gewöhnliche Riesenzellen gehalten werden. Diese Riesenzellen lassen sich bis in den Knochen hinein verfolgen, und es kann keinem Zweifel unterliegen, daß ein Teil der obenerwähnten, innerhalb des Knochens gelegenen Riesenzellen derartige protoplasmatisch gewordene Muskelabschnitte darstellen.

Außer diesen so veränderten Muskelteilen findet man im Knochen vielfach verbreiterte, blasse, meist kernlose oder nur mit pyknotischen Kernen spärlich versehene Muskelfragmente, die offenbar den letzten Rest nekrotisch gewordener und zum größten Teil resorbierter Muskelabschnitte darstellen.

2. Myositis ossificans nach Bajonettstoß.

23jähriger Einjährig-Freiwilliger erhielt ca. 4 Wochen vorher beim Bajonettfechten einen heftigen Stoß gegen den linken Oberarm. Unter zunehmenden Schmerzen bildete sich an der getroffenen Stelle allmählich eine Geschwulst. Weitere Verletzungen hat er nicht erlitten.

Bei der Lazarettaufnahme fand sich bei dem sonst gesunden Manne in der Mitte der Außenseite des linken Oberarms neben dem äußern Rande des M. biceps eine pflaumengroße, druckempfindliche, knochenharte Geschwulst. Sie lag anscheinend im Muskel und war gegen den Oberarmknochen verschieblich. Bewegungen im Ellbogengelenk waren schmerzhaft, aber nicht behindert.

Im Röntgenbilde (Platte) sah man an der Stelle der Geschwulst einen undeutlichen Schatten, der durch einen schmalen Zwischenraum von dem des Humerus getrennt war; dieser zeigte an der Seite der Geschwulst eine geringe Verbreiterung, die Contur war an der Stelle uneben und nicht ganz scharf. In Narkose und unter Blutleere wurde durch einen 12 cm langen Schnitt, der Haut und Fascie durchtrennte, die Geschwulst freigelegt; sie lag innerhalb des M. bracchialis internus, dessen Fasern rings um sie schwielig erschienen und mit ihr fest verwachsen waren; sie mußte scharf

aus der Muskulatur herausgeschnitten werden. Ein Zusammenhang mit dem Knochen bestand nicht; am Periost sah und fühlte man keinerlei Verletzung oder Veränderung. Heilung per primam. Dienstfähig entlassen.

Beschreibung des Präparates. Das übersandte Präparat ist in Formalin vorgehärtet, liegt jetzt in Alkohol und mißt 5 cm in der Länge, 3 cm in der Breite und 2,5 cm in der Dicke. Es ist außen überall von Muskelfasern umgeben. Auf dem Durchschnitt sieht man, daß das Centrum des Stückes aus spongiöser Knochensubstanz besteht, außen ist es von derbem fibrösen Gewebe umgeben. Die Grenzen zwischen beiden Schichten sind zackig und unregelmäßig.

Bei der mikroskopischen Untersuchung zeigt sich ein ähnlicher Befund wie bei dem zuerst beschriebenen Präparate. Die Spongiosabälkchen bilden ein äußerst zierliches Netzwerk und sind fast überall von einem kontinuierlichen Saum großer epithelähnlicher Osteoblasten besetzt. Das Gewebe der Markräume ist im ganzen etwas derber und fester als in dem Falle 1, es enthält weniger Lymphräume, auch finden sich keine frischen Blutungen darin. An einigen Stellen schließt sich außen an den Knochen eine Zone hyalinen Knorpels an, der in seinem dem Knochen angrenzenden Abschnitte eine gewisse Anordnung der Zellen zu Reihen und zwischen diesen einen gewissen Grad von Kalkablagerung erkennen läßt, die sich durch stärkere Blaufärbung der Intercellularsubstanz markiert. Abgeschlossen werden die Schnitte außen durch eine mehrschichtige Lage von quergestreifter Muskulatur; zwischen diese und den Knochen schiebt sich an vielen Stellen, aber keineswegs überall, eine Zone von derbem sehnen- oder narbenähnlichen Gewebe, die im großen und ganzen zellarm ist, an vielen Stellen aber auch Anhäufungen von intensiv gefärbten Kernen enthält. In diesen Schwielen sieht man an zahlreichen Stellen Haufen von bräunlichem oder schwärzlichem Blutpigment abgelagert. Im Knochen selbst fehlen die frischen Blutungen in den Markräumen, die in dem Muskelknochen des Bluters so ungemein auffielen. In dem Knochen und durch den Knochen ziehen aber isolierte guterhaltene Muskelfasern. An andern Stellen ziehen ganze Bündel parallel verlaufender quergestreifter Muskelfasern weit in den Knochen hinein. Die einzelnen Fasern zeigen zum Teil völlig normales Aussehen, zum Teil dagegen weisen sie recht erhebliche Zellvermehrung auf.

In einem derartigen Muskelbündel liegen rings von Muskelfasern direkt begrenzt zwei Knochenspangen, irgendeine trennende Schicht von Bindegewebe zwischen Knochen und Muskelsubstanz ist nicht vorhanden.

Ich habe nun die Schnitte insbesondere auf die Frage hin durchgesehen, wie die Knochenbildung zustande kommt. Ich habe dabei übrigens ebenso wie Nauwerck und andere zunächst konstatiert, daß zwei Bildungsarten verliegen. Einmal trifft man Knochenspangen, die Knorpel im Innern enthalten, mit dem Knorpel auch in inniger Beziehung stehen und ohne jeden Zweifel aus dem Knorpel in ähnlicher Weise entstanden sind wie die Spongiosabälkchen aus dem Intermediärknorpel.

Auf der andern Seite aber entstehen die Knochenbälkchen direkt aus Bindegewebe. Dann sehen wir, wie in dem Fasergewebe einzelne Züge eigentümlich homogen werden, sich zunächst wenig, dann bestimmter von der Nachbarschaft absetzen, die an der Grenze dieser homogenen glänzen-

den Balken gelegenen Zellen nehmen an Größe zu und formen sich allmählich zu wirklichen kubischen Osteoblasten um. Oft sieht man an der Grenze des Knochens zum Bindegewebe in diesem durch eine derartige Homogenisierung einzelner Balken und Felder die zu späteren Knochen bestimmten Teile gewissermaßen schon skizzenhaft angelegt und ausgezeichnet. Es sei aber bemerkt, daß die Übergänge von den ersten Andeutungen bis zu dem späteren vollendeten Knochenbälkchen so langsam und so vollkommen vorhanden sind und sich so unmerklich vollziehen, daß man bei manchen dieser Abschnitte nicht weiß, ob dieselben noch Bindegewebe oder schon Knochen sind.

Epikrise: In den vorstehend beschriebenen Präparaten handelt es sich um zwei zirkumskripte innerhalb von Muskelbäuchen gelegene Schwielen, die mit dem Oberschenkel- oder Oberarmknochen nicht in Verbindung gestanden haben. Die Schwielen bestehen aus derbem Fasergewebe, aus Knochen, Knorpel und quergestreiften Muskelfasern. Letztere finden sich einmal in einzelnen Bündeln durch alle Teile der Schwielen verstreut, zum andern in etwas reichlicherer Anzahl außen an der Oberfläche und bestätigen hierdurch die bei der Operation gemachte Beobachtung, daß die Objekte aus den Muskelbäuchen herausgeschnitten worden sind. An diese äußerlich anhaftenden Muskelfasern schließt sich eine breite Zone derben fibrillären Gewebes, das dann im Innern mit allmählicher Grenze in Knorpel oder Knochen übergeht. Der hyaline Knorpel zeigt meist eine unregelmäßige Verteilung der Zellen, nur dort, wo er in den Knochen übergeht, bemerkt man hier und da eine gewisse Anordnung der Zellen zu kurzen Reihen. Der Knochen zeigt Bau und Anordnung der Substantia spongiosa. Die Knochenbälkchen sind mit einem fast lückenlosen Saum großer an Epithelien erinnernder Osteoblasten besetzt. Das dazwischen liegende Markgewebe zeigt in beiden Fällen das Gefüge eines gefäßreichen, derben Markgewebes mit schönen Spindelzellen und zarter fibrillärer Zwischensubstanz, in dem sich an verschiedenen Stellen mehrkernige Riesenzellen eingelagert finden. Das Markgewebe des von dem Hämophilen stammenden Präparates enthält größere und kleinere Blutungen in reichlicher Zahl; außerdem sieht man in beiden Präparaten auf Längs-, Schräg- und Querschnitten getroffene vereinzelte Muskelfasern. Reste älterer Blutung in Gestalt von Blutpigment findet sich besonders außen in der umgebenden fibrösen Zone. Auch in dieser liegen Reste von Muskelfasern in Gestalt meist schmaler Bänder, die deutliche Querstreifung, zum Teil auch eine Vermehrung ihrer Kerne erkennen lassen. Das Bindegewebe zeigt nicht das Aussehen des gewöhnlichen Narbengewebes, sondern bietet durch eine gewisse regelmäßige Anordnung seiner Fibrillen und Zellen zu Reihen

eine nicht unbedeutende Ähnlichkeit mit Sehnengewebe dar; es setzt sich durch verschieden breite Ausläufer zwischen die umgebende Muskulatur fort, diese in größere und kleinere Bündel abteilend und so das Bild einer chronischen interstitiellen Myositis hervorrufend.

Daß dies Bindegewebe von dem Muskel selbst gebildet und nicht etwa von außen in denselben hineingewuchert ist, ist keine Frage, ist auch meines Wissens von niemand ernstlich bezweifelt worden. Anders aber steht es mit der Beurteilung, welche Rolle die Muskelfasern selbst bei dem ganzen Prozesse spielen. Sie sind meist sehr stiefmütterlich behandelt worden. Aus dem Umstand, daß bei einzelnen eine Querstreifung nicht mehr deutlich oder ein Zerfall oder eine Fettmetamorphose sichtbar ist, hat man geschlossen, daß die kontraktile Substanz nur passiv, nur durch verschiedene Arten der Gewebsdegeneration an dem ganzen Vorgang beteiligt sei. Und doch ist dem nicht so. Wenn man die gehärteten Präparate genau durchmustert, so wird man konstatieren, daß außerhalb des Bereiches der vollkommenen Zertrümmerung in den Muskelbündeln immer nur vereinzelte Muskelfasern Degenerationserscheinungen zeigen, während die umgebenden entweder völlig unverändert und durchaus gut erhalten mit prachtvoller Querstreifung versehen sind, oder aber durch Anhäufung von zahlreichen endothelartigen Kernen zeigen, daß sie sogar progressiv durch Zellenwucherung aktiv an dem Prozesse beteiligt sind. Es spielen sich hier an den Muskeln ganz ähnliche Vorgänge ab, wie ich sie vor einiger Zeit bei der syphilitischen Muskelentzündung beschrieben habe, wie sie von C. O. Weber, Waldeyer, Grawitz beobachtet und neuerdings auch von Volkmann und Marchand bei der Regeneration der Muskeln bestätigt worden sind. Die neugebildeten Zellen lösen sich von den Muskelbündeln los, mischen sich dem wuchernden Gewebe als Spindelzellen bei, die, wenn sie sich erst völlig von den Muskelfasern getrennt haben, durch nichts von den Abkömmlingen des interstitiellen Bindegewebes zu unterscheiden sind. Es stammt somit das entzündlich vermehrte zwischen den Muskelbündeln gelegene Bindegewebe zum Teil von der kontraktilen Substanz ab. Die Muskelfasern selbst lösen sich bei diesem Prozesse entweder vollkommen oder nur teilweise auf und bleiben in diesem letzteren Falle dann als schmale quergestreifte Bänder inmitten des derben Bindegewebes erhalten. Gerade das Vorkommen dieser so überaus verschmälerten manchmal nur aus wenigen Fibrillen bestehenden Fasern mit vorzüglich erhaltener Querstreifung beweist unwiderleglich, daß eben die Muskeln nicht einfach nach bekanntem Schema degenerieren, sondern eine Fibrille nach der andern für die Zellenbildung abgliedern.

Der Knochen in den Präparaten ist zum Teil aus Knorpel gebildet, die Verknöcherung vollzieht sich in ähnlicher Weise wie an den Intermediärknorpeln der Röhrenknochen mit der Einschränkung, daß bei der Myositis ossificans eine eigentliche Zone der gerichteten Knorpelzellen nur andeutungsweise vorhanden ist und daß vielfach die neugebildeten Knochenbälkchen in ihrem Innern noch Knorpel erkennen lassen. Aber nur ein Teil des Knochens ist chondrogen, ein anderer nicht geringerer Teil geht direkt durch Metaplasie aus dem Bindegewebe hervor. Es treten dann in demselben eigentümlich aussehende homogene Abschnitte auf, die wie aufgequollen aussehen; die fibrilläre Struktur scheint darin vollkommen verwischt, die Zellen weiter auseinandergerückt. Zunächst heben sich diese Felder nur durch ihr homogenes Aussehen von der fibrillären Nachbarschaft ab, später tritt an ihrer Grenze eine zellenreiche weichere Zone auf, die Zellen in dieser nehmen allmählich an Größe zu und lagern sich zu einem förmlichen Saum um die homogenen Balken, die ihrerseits immer mehr Ähnlichkeit mit Knochengewebe bekommen, derart, daß man schließlich nicht mehr imstande ist, scharf zu scheiden, ob hier noch Bindegewebe oder schon Knochengewebe oder osteoides Gewebe vorliegt. Die Umwandlung vollzieht sich also ganz allmählich und fast unmerklich. Durchmißt man aber die Umgebung des Knochens, so findet man an einzelnen Stellen die Knochenbälkchen gewissermaßen skizzenhaft angedeutet, indem das weiterhin einheitlich aussehende Bindegewebe in der Grenzzone eine Einteilung in Felder erfährt, wie sie die Spongiosa zeigt und zwar dadurch, daß die zu Knochenbälkchen bestimmten Abschnitte homogen, die zu Markgewebe bestimmten dagegen zellenreicher und weicher werden.

In ähnlicher Weise läßt sich dort, wo der Knorpel an das Bindegewebe grenzt, die Metaplasie des Bindegewebes zu Knorpel Schritt für Schritt verfolgen; auch hier gibt es Grenzgebiete, die ein Mittelding zwischen Bindegewebe und Knorpel darzustellen scheinen.

Wir kommen nunmehr zur Besprechung des wichtigsten Punktes, nämlich der gerade in den letzten Jahren viel diskutierten Frage: Ist nun auch der Knochen als ein Produkt, ein Abkömmling des Muskels anzusehen, wie dies der Name Myositis ossificans ausdrückt, oder ist er als ein Abkömmling des Periostes zu betrachten?

Wir haben oben ausgeführt, daß in dem Muskel eine reichliche Bindegewebswucherung stattgefunden hat, wir haben ferner festgestellt, daß sowohl Knochen als auch Knorpel aus dem Bindegewebe durch Metaplasie entstanden sind. Wenn nun der Knochen nicht von dem Mus-

kel, sondern vom Periost hergeleitet werden soll, so müßten in dem Präparate zwei genetisch voneinander verschiedene Bindegewebsarten enthalten sein. Optisch treten derartige Unterschiede nicht in die Erscheinung, und auch sonst spricht manches gegen einen solchen Dualismus des Bindegewebes. Bei chronischer mit starker Bindegewebsvermehrung einhergehender Muskelentzündung sehen wir, daß zunächst die vorhandenen Bindegewebsstränge an Masse zunehmen, daß dadurch die Bündel und später auch die einzelnen Fasern durch das Bindegewebe auseinandergedrängt werden, oder exakter ausgedrückt, wir sehen schließlich in einer derben Schwiele die bis zuletzt erhaltenen Muskelfasern einzeln oder in Gruppen durch weite Bindegewebsfelder voneinander getrennt, oder noch anders ausgedrückt, wir sehen in der Schwiele verstreut die Muskelfasern liegen und wir zweifeln keinen Augenblick, daß die Schwiele, soweit sie von Muskelfasern durchsetzt ist, aus dem Muskel hervorgangen ist. In den oben beschriebenen Fällen liegen die Muskelfasern nun nicht nur in dem Bindegewebe, sondern auch in dem Knochen in gleicher Weise verstreut. Wir finden die Fasern einzeln oder in Gruppen zusammenliegend in den allerverschiedensten Teilen des Knochens, deshalb will es mir als das natürlichste erscheinen, anzunehmen, daß der vom Muskel durchsetzte inmitten des Muskels gelegene Knochen auch vom Muskel ausgegangen und gebildet worden ist.

Niemals wird man eine derartige Durchwachsung mit Muskelfasern in einer vom Knochen gegen den Muskel vordringenden Exostose finden, wohl aber immer in Schwielen, die in Muskeln entstehen.

Dies zu beweisen möchte ich hier kurz die Beschreibung zweier Muskelschwielen einführen, die auch nach mancher anderen Richtung interessante Vergleichspunkte darbieten. Beide stammen aus dem katholischen Krankenhause in Gelsenkirchen und beide rühren von 3 Wochen alten Kindern her, die bei der Geburt eine Verletzung ihres einen Musc. sternocleidomastoideus erfahren hatten.

Bei dem zuerst, am 13. Juli 1903 übersandten Präparate war bemerkt, daß das Kind in Steißlage geboren und bei der Extraktion das rechte äußere Clavicularende luxiert worden wäre. Seit ungefähr 8 Tagen hatten die Eltern eine kleine Geschwulst an der rechten Halsseite bemerkt. Die Geschwulst war unter der Haut verschieblich, war jedoch mit dem Musc. sternocleidomastoideus fest verbunden und mußte mit dem Messer daraus entfernt werden. Das Präparat war etwa taubeneigroß, ließ außen noch etwas Muskelgewebe erkennen und war im übrigen sehr derb. Die Schnittfläche zeigte ein etwas fasci-

culäres Aussehen und erinnerte ein wenig an den Durchschnitt der Fibromyome.

Auch die zweite Muskelschwiele entstammt einem in Steißlage und durch Extraktion geborenen 3 wöchigen Kinde, bei dem die Eltern wenige Tage nach der Geburt eine harte Geschwulst am Halse, sowie eine Schiefstellung des Kopfes bemerkt hatten. Am 18. August 1903 wurde ein gut taubeneigroßes Stück derben geschwulstartigen Gewebes aus einem M. sternocleidomastoideus entfernt und dem Greifswalder pathologischen Institut zur Untersuchung übersandt.

Die mikroskopische Untersuchung der beiden Präparate liefert vollkommen übereinstimmende Bilder. In einem Narbengewebe, dessen Zellenreichtum sehr erheblich wechselt, sieht man, daß die Fasern und Zellen zu Zügen geordnet sich vielfach und mannigfach durchflechten und durchkreuzen. In allen Teilen finden sich noch Reste der Muskulatur in Gestalt von isolierten quergestreiften Muskelfasern, nur ausnahmsweise und an der äußeren Umgrenzung der Schwiele liegen die Fasern zu mehreren nebeneinander, meist verläuft jede isoliert für sich und ist von der nächsten durch ein breites Feld von Narbengewebe getrennt. Die Breite der Muskelfasern schwankt in außerordentlich weiten Grenzen. Vereinzelte haben ungefähr normalen Durchmesser, während die dünnsten nur aus einer oder zwei Fibrillen bestehen, an denen aber die Querstreifung noch zu erkennen ist. Eine reichliche Anhäufung von Kernen in einzelnen Fasern zeigt, daß auch diese teilnehmen an der Bildung der bindegewebigen Schwiele.

Eine besondere Beachtung verdient noch die Struktur dieser Schwiele. In einzelnen Partien nämlich fallen eigenartige homogene kernlose Felder und Streifen auf, die selbst frei oder fast frei von Kernen sind, während hingegen die dazwischen gelegenen Abschnitte sehr reichlich Kerne enthalten. Die homogenen Streifen bilden ein grobes Maschenwerk. Dieses erinnert den, der viel Knochengewebe mikroskopiert und speziell gerade die Verhältnisse bei der Myositis ossificans untersucht hat, lebhaft an das Gerüst, welches die Knochenbälkchen bilden. Die einzelnen Felder gleichen ganz und gar den homogenen Abschnitten, die wir in den Fällen von Myositis ossificans als die Vorstufen der Ossification des Bindegewebes erkannt haben, und auch das dazwischenliegende zellenreiche Bindegewebe gleicht sich vollkommen in den verschiedenen Fällen, ebenso die charakteristische Art, wie sich dieses gegen die homogenen Felder absetzt.

Aus allem diesen geht hervor 1., daß die derben und großen Schwielen in den Mm. sternocleidomastoideis nach einem Trauma bei

der Geburt sich innerhalb von 3 Wochen aus dem Muskel selbst entwickelt haben, d. h. aus dem interstitiellen Gewebe und der kontraktilen Substanz, und 2. daß auch in diesen Schwielen, wenn schon zwar die Ossification nicht vollkommen erreicht wird, so doch Metaplasien des Bindegewebes eintreten, die wir als die Vorstufen der Verknöcherung ansehen müssen.

Man sieht, es handelt sich hier um Veränderungen, wie sie Fridberg im 61. Bd. dieser Zeitschrift beschrieben hat; auch er erwähnt die Verteilung der Muskelfasern durch die Schwiele und gibt auf Tafel II eine Abbildung, aus der sowohl Isolierung als auch Verschmälerung der Fasern klar zu erkennen ist. Bei diesen Schwielen kommt eine Verletzung oder Versprengung der Periostes gar nicht in Frage, und doch haben die Schwielen, wie wir sehen, viel Ähnlichkeit mit den Knochenbildungen in den Muskeln, ja zeigen an vielen Stellen geradezu die Vorstufen der Metaplasie zu Knochen. Ist denn nun irgend ein Grund vorhanden, der uns zwingt, eine so scharfe Scheidung der Muskelschwielen in solche mit und ohne Knochen vorzunehmen? Das allernatürlichste und nächstliegende angesichts der Ähnlichkeit der Bilder ist, bei beiden die gleiche Genese anzunehmen. Von dieser Erklärung abzugehen, würde ich als zwingend nur den Grund anerkennen, daß nachgewiesen würde, daß das Periost das einzige Gewebe wäre, das überhaupt Knochen bilden kann, oder daß speziell die Muskeln unter keiner Bedingung auch unter pathologischen Verhältnissen Knochen zu produzieren vermögen. Keine dieser beiden Bedingungen besteht. Im Gegenteil, die Fähigkeit. Knochen zu formieren, kommt den allerverschiedenartigsten Geweben zu. Wir finden, um nur einige Beispiele anzuführen, Knochen in der Haut, in der Dura mater und der Pia mater, in der Lunge, in den serösen Häuten und ganz besonders in den Sehnen und quergestreiften Muskeln, die geradezu eine nahe Verwandtschaft zu dem Knochengewebe haben und ganz außerordentlich zur Ossification neigen. Schon Virchow hat sich in der 17. Vorlesung seines Geschwulstwerkes ausführlich über die nahe Beziehung dieser Gewebsarten geäußert und speziell die grobmechanische Auffassung zurückgewiesen, daß die pathologischen Knochenbildungen, sogar auch diejenigen, die mit dem Knochen fest zusammenhängen, durch Wucherung ausschließlich des Periostes hervorgegangen seien. Er spricht dies unzweideutig in folgenden Sätzen[1]) aus: „Es ist eben die ganze Region, welche sich in allerlei Höcker, Zacken und Stacheln erhebt. Aber unzweifelhaft

1) Virchow, Die krankhaften Geschwülste. 2. Bd. S. 83.

sind die Exostosen nicht mehr periosteal, sondern sie stellen im vollkommensten Maße die von Lobstein mit dem Namen der Osteophyte belegte extraperiosteale oder, wie ich sagen würde, parosteale Knochenwucherung dar."

Die Vorliebe der Muskeln und Sehnen für die Knochenbildung zeigt sich einmal in der häufigen Verknöcherung ihrer Insektionen am Knochen, ja es kommt nicht ganz selten vor, daß ein kleinerer Muskel in toto verknöchert. Ich denke hier speziell an diejenigen, welche von dem Processus styloides ossis temporis entspringen, zumal der Musculus stylo-hyoideus ist öfter total ossificiert, der Griffelfortsatz der Schädelbasis reicht dann bis zum Zungenbein herab, und ich erinnere mich manches Falles, in welchen diese Knochenspange bei der Herausnahme der Halsorgane mit der Knochenschere durchschnitten werden mußte. Wollte man die Beweisführung auf die vergleichende Anatomie ausdehnen, so ließen sich mit Leichtigkeit die Beispiele dafür häufen, daß eine besonders innige Beziehung zwichen Muskel und Knochen besteht, indem bei dieser oder jener Tierart oder Tierfamilie ganze Gruppen von Muskeln durch Knochen ersetzt werden und umgekehrt. Auch die Entwicklungsgeschichte lehrt die Zusammengehörigkeit von Knochen und Muskeln.

Demgegenüber könnte der Einwand erhoben werden, daß zwar bei der Entwicklung eine Zellgruppe sich zu Knochen und Muskel differenzieren könnte, daß aber nach einmal erfolgter Entscheidung späterhin ein derartiger Übergang einer Gewebsart in die andere nicht mehr eintreten könnte. In der Tat ist diese Auffassung von der Specifität der Gewebe zur Zeit sehr beliebt, während die Lehre von der Metaplasie in gleicher Weise in Mißkredit geraten ist, und doch lassen sich auch hier zahlreiche Beispiele dafür anführen, daß eine Metaplasie des Bindegewebes, insonderheit des entzündlich gebildeten Bindegewebes in Knochen stattfindet. Ich erinnere nur an die Ossification von pleuritischen, peritonitischen, perikarditischen Schwarten. Auch in dem Muskelgewebe lehrt die zur Zeit in ihrem Wesen noch unerklärte Myositis ossificans progressiva, daß hier eine allmählich fortschreitende, zuweilen sehr umfangreiche Metaplasie großer Muskelgebiete in Knochen stattfinden kann und tatsächlich stattfindet.

Es zeigt sich also, daß prinzipiell nichts der Auffassung widerspricht, daß auch bei der Myositis ossificans traumatica der vom Muskel eingeschlossene Knochen als eine Bildung des Muskels betrachtet wird. Nun wird aber angeführt, daß gelegentlich der Muskelknochen in unmittelbarem und organischem Zusammenhange mit dem Knochen gefunden würde, oder daß, wie Bernek das beschreibt, eine

zweifellos bestehende Periostitis sich in den pathologischen Knochen hinein verfolgen lasse. Über diesen letzten Punkt möchte ich mich im Anschluß an den folgenden Fall äußern.

3. Myositis ossificans und Periostitis am Oberschenkel nach Hufschlag (operiert von Oberstabsarzt Goßner).

22jähriger Kürassier, früherer Knecht, erhielt am 26. Juli 1903 einen Hufschlag gegen den rechten Oberschenkel. Er tat zunächst weiter Dienst, meldete sich aber am 30. Juli wegen stärkerer Schmerzen krank und wurde dem Lazarett überwiesen. Dort fanden sich anfänglich nur Zeichen einer Quetschung der Weichteile: Starke Schwellung, die an der Vorderseite des Oberschenkels gelegen, ca. 14 cm über dem oberen Patellarrand ihre stärkste Ausdehnung erreichte und der Muskulatur anzugehören schien, und gelbliche Verfärbung der Haut; die Beugung war im rechten Knie aktiv nur bis 90° möglich und schmerzhaft. Die Behandlung bestand in Bettruhe, Massage, Heißluft, feuchtem Verband. Eine Durchleuchtung am 3. August (Platte) ergab, daß der Knochen intakt war, seine Conturen scharf, in der Muskulatur der Außenseite lag ein schmaler Schatten mit verschwommenen Grenzen.

Die Schwellung wurde in der nächsten Zeit nur wenig geringer, fühlte sich aber allmählich härter an; unter dem 12. August findet sich die Angabe, daß sie ziemlich breitbasig dem Knochen aufsitzt und sich gegen denselben nicht nachweisbar verschieben läßt. Die Schmerzhaftigkeit nahm langsam ab, die Beweglichkeit besserte sich soweit, daß Beugung bis 70° möglich war, schritt dann nicht weiter fort.

19. August. Die Schwellung am Oberschenkel zeigt keine wesentliche Änderung, die Geschwulst fühlt sich knochenhart an, läßt sich nicht verschieben.

22. August. Die Geschwulst läßt sich nach unten etwas schärfer abgrenzen.

27. August. Röntgenphotographie (Platte) ergibt: Conturen des Knochens scharf, Knochenschatten nicht verbreitert. An der Stelle des früheren schwachen Schattens finden sich zwei deutlichere und schärfer begrenzte Schatten vor. Der eine liegt dem Knochenschatten in größerer Ausdehnung unmittelbar an, ohne jedoch in ihn überzugehen. Von dem ersten durch einen schmalen dunklen Zwischenraum getrennt liegt der zweite mehr nach außen. Beide Schatten sind nicht gleichmäßig, sondern aus unregelmäßigen Schattenstreifen, zwischen denen sich dunklere Flecken befinden, zusammengesetzt, sie haben auf diese Weise ein schwammartiges Aussehen.

In den letzten Tagen des August trat dann noch ohne sonstige Besserung ein Erguß ins rechte Kniegelenk auf.

2. September. Operation: In Narkose und unter Blutleere wird ein Längsschnitt über die Geschwulst geführt, der Haut und Fascien durchtrennt, die obersten Muskelschichten dem Rectus femoris und Vastus externus angehörig, sehen blaß und sulzig aus. Beim tieferen Eindringen trifft man auf eine Knochenplatte von Miesmuschelgröße, bestehend aus mehreren Schalen, die teils fest verwachsen, teils durch zwischengelagerte blasse Muskelfasern getrennt sind. Diese Platte wird teils stumpf, teils scharf

ausgelöst. Weiter nach dem Kniegelenk zu findet sich ein zweiter, unregelmäßig gestalteter Tumor; er ist mit der Muskulatur und dem oberen Recessus des Kniegelenkes verwachsen. Bei der Exstirpation wird dieser eröffnet und sofort vernäht. Unter den beiden Tumoren liegt Muskulatur, in ihr fühlt man eine neue knöcherne, dem Oberschenkel nicht angehörige, aber mit ihm verwachsene Masse; sie wird mit dem Meißel abgetragen, wobei anscheinend an der Ansatzstelle die Corticalis mit entfernt wird. Sie besteht aus mehreren Knochenplatten und weniger harten Periostwucherungen. Naht der Wunde.

Wegen Fieber wohl infolge Resorption wurden die Nähte in den nächsten Tagen gelöst und die Wundhöhle tamponiert, infolgedessen langsame Heilung durch Granulation; am 12. Oktober wurde die noch übrige Wundfläche durch Transplantation vom linken Oberschenkel gedeckt. Der schon vor der Operation vorhandene Kniegelenkserguß trat in der Folgezeit noch öfters auf und machte eine mehrmalige Compressionsbehandlung notwendig. Nach der Operation fand sich eine allmählich zunehmende diffuse Verdickung des unteren Drittels des rechten Oberschenkelknochens, die ungefähr Mitte November ihren Höhepunkt erreichte, dann sich langsam etwas verringert hat.

Eine Röntgenplatte vom 4. Oktober zeigte: Die Conturen des Femurschattens sind scharf; von dem auf der vorigen Platte (27. August) sichtbaren Schatten in der Muskulatur steht noch ein Streifen, der ungefähr $^1/_3$ bis $^1/_4$ der ursprünglichen Breite einnimmt. Von dem Femurschatten ist dieser Streifen durch einen schmalen, aber deutlichen Saum getrennt.

Eine erneute Durchleuchtung am 19. Dezember ergab: Der bisher erwähnte Schattenstreifen an der äußeren Seite des Femur ist deutlicher und gleichmäßiger geworden, aber auch ein wenig schmaler. Im Bereich seiner Länge ist die Contur des Femurschattens undeutlich und verwaschen, so daß an einzelnen Stellen beide Schatten ineinander übergehen. In derselben Höhe findet sich an der Innenseite des Femurschattens ein etwas breiterer, nach unten zu längerer Schatten in der Muskulatur. Er ist außen hell und verwaschen, gewinnt aber, je näher er dem Femur ist, desto mehr an Deutlichkeit, um schließlich ohne Grenze in diesen überzugehen; von einer Contur des Femur ist in dieser Ausdehnung nichts zu sehen. Am oberen Ende ist der Schatten deutlicher begrenzt, und hier geht seine Grenze in die oben deutliche Femurcontur über, so daß man ein ähnliches Bild wie vom Ansatz einer Exostose erhält.

Zur Zeit — Ende Dezember — besteht an der Vorderseite des unteren Femurdrittels noch eine knöcherne Verdickung, die nach beiden Seiten zu leistenartig vorspringt. An der Vorderseite liegt die $14^1/_2$ cm lange, 2—3 cm breite Narbe, die mit der Muskulatur verwachsen ist. Der rechte Streckmuskel ist wesentlich schwächer wie der linke (links 48 cm, rechts 44 cm Umfang in der Mitte). Die Beugung ist im rechten Knie völlig frei; aktiv kann der Unterschenkel nur bis 160^0 gestreckt werden, passiv ist völlige Streckung leicht möglich. Der Ausfall ist wohl durch den Verlust an Muskulatur, bezw. durch die verminderte Leistungsfähigkeit infolge Verwachsens mit dem Knochen zu erklären. Der Kranke geht im übrigen ohne Beschwerden und ohne auffälligere Störungen.

Beschreibung des Präparates: Das übersandte Präparat setzt

sich aus 3 Teilen zusammen, das größte und nach der Krankengeschichte das oberflächlichste Stück hat die Gestalt einer dünnen, über der Fläche gebogenen Schuppe oder Muschelschale, es ist 8 cm lang, oben 6,5 cm, unten 3 cm breit und etwa 1,5 cm dick. Der untere 3 cm lange Abschnitt des Stückes ist einfach und fest in sich gefügt, nach oben zu aber teilt sich das Stück in 2 Blätter, von denen das eine 5 mm, das andere bis 10 mm dick ist. Auf dem Längsschnitt bietet das Stück also das Bild einer Gabel. Die Außenflächen des Stückes sind rauh, von anhängenden Muskeln bedeckt, mit zackigen, nach außen vorspringenden Knochenleisten versehen. Die einander zugekehrten Flächen der gabelförmig geteilten Blätter sind glatt, der Zwischenraum beträgt bis zu ½ cm. Auf dem Durchschnitt bemerkt man außen vielfach auf und zwischen der Knochensubstanz Züge weißen derben fibrösen Gewebes.

Das zweite Stück ist ganz und gar unregelmäßig gestatet mit sehr höckeriger Oberfläche, die tiefe Spalten und Furchen zeigt; außen liegt hier Knochen nur an einzelnen Ecken und Kanten bloß, sonst findet sich Muskelgewebe und sehr derbes Bindegewebe. Das Stück hat eine größte Länge von 7 cm, eine Breite von 4 cm, eine Dicke von 2 cm. Auf dem Durchschnitt findet sich Knochen, Knorpel und Bindegewebe in unregelmäßiger Verteilung.

Das dritte Stück, das, wie mitgeteilt worden ist, dem Knochen fest aufgesessen und eine gewaltsame Trennung mit dem Meißel erfordert hat, läßt diese Trennungsfläche unschwer erkennen, sie besteht aus einer zusammenhängenden Bruchfläche von Substantia spongiosa, während die gegenüberliegende, also nach oben gekehrte Fläche, zum Teil von derbem Bindegewebe, zum Teil von längs darüber verlaufenden Muskelbündeln bedeckt ist, die zum Teil auch die schräg abfallenden Seiten des Stückes überkleiden; andere Teile der Seitenflächen dagegen zeigen auch durchbrochene Spongiosa. Das Stück mißt 6,5 cm zu 2,5 cm zu 1,8 cm. Die Schnittfläche besteht zum weitaus größten Teile aus Spongiosa und zeigt derbes Bindegewebe außer an der Oberfläche nur in einzelnen Zügen.

Mikroskopische Untersuchung: Zum Zwecke der mikroskopischen Untersuchung werden aus allen drei Stücken Scheiben herausgeschnitten, die durch einen parallel zum Hauptschnitt gelegten Längsschnitt gewonnen werden. Es wird mit Trichloressigsäure entkalkt und in Celloidin eingebettet geschnitten.

Die Untersuchung führte insofern zu einer gewissen Enttäuschung, als sich ein Unterschied in der Struktur und Wachstumsart der drei Stücke nicht erkennen ließ. Wir treffen in allen die schon oben ausführlich beschriebenen Bilder, mit der Besonderheit, daß in dem vorliegenden Falle in sämtlichen Stücken sich viel reichlichere Riesenzellen finden, als in den andern beiden Fällen. Im übrigen zeigen die Stücke nur graduelle Unterschiede zumal in dem Mischungsverhältnis zwischen Spongiosa, derbem Bindegewebe, Muskel und Knorpel. Was mir besonders aufgefallen ist, ist der Umstand, daß auch das dem Knochen abgemeißelte Stück in allen Teilen und Schichten Muskelfasern enthält und zwar keineswegs nur vereinzelt, sondern noch zu Bündeln geordnet. Es zeigt sich nämlich, daß die auf Schnittfläche gesehenen und bsschriebenen derben fibrösen Stränge massenhafte, parallel geordnete Muskelbündel in sich fassen, mit andern

Worten Abschnitte von Muskeln mit hochgradiger interstitieller Myositis chronica fibrosa darstellen. Es sei ausdrücklich bemerkt, daß auch an der Unterfläche des Stückes, an der sich die Bruchfläche der Spongiosa findet, ein derartiger breiter mit Muskeln durchsetzter Strang gelegen ist, ein Umstand, der beweist, daß diese Bruchfläche nicht dem Femur selbst, sondern seiner Umgebung angehören muß.

Die glatte Innenfläche des zwischen den beiden Schalenblättern gelegenen Hohlraumes ist von derbem Bindegewebe, das zum Teil fibrinös aufgequollen ist, begrenzt. Einzelne Fibrinfetzen ragen zottenartig in den Hohlraum vor. Die Natur dieser Massen als Fibrin wird durch die Weigertsche spezifische Färbung sehr sichergestellt. Dieser Hohlraum entspricht also unzweifelhaft einer Erweichungscyste; ähnliche, nur mikroskopisch kleine Aufquellungen und Erweichungen finden sich noch in größerer Zahl in den verschiedenen Teilen des Präparates.

An den Muskeln treten die auch schon in den beiden vorhergehenden Fällen beschriebenen Veränderungen hervor. Ein großer Teil derselben erscheint vollkommen unverändert, andere sind in Schollen und Bröckel zerfallen und kernlos, noch andere wieder zeigen eine starke Vermehrung ihrer Kerne. Derartig veränderte Muskeln liegen inmitten und unmittelbar neben völlig ruhenden Fasern, ohne daß ein Grund zu erkennen ist, weder für die Degeneration der einen noch für die Proliferation der andern.

Epikrise. In dem zuletzt beschriebenen Falle besteht neben der Myositis ossificans eine Periostitis ossificans. Das geht aus der Krankengeschichte und dem makroskopischen Verhalten hervor, nicht aber aus dem mikroskopischen Befunde. Die Schnitte aus den verschiedenen Teilen der drei Stücke geben ganz übereinstimmende Bilder, und niemand würde aus diesen feststellen können, welchem Stücke der jeweilige Schnitt entnommen ist. Dieser Befund ist zunächst etwas überraschend, denn man erwartet, daß sich die Periostitis erheblich von der Myositis unterscheidet. Aus der Gleichartigkeit der Bilder könnte man nun entweder schließen, daß der vorausgesetzte Unterschied nicht besteht, oder daß das vom Femur abgemeißelte Knochenstück noch dem Bildungsbezirk des Muskels und nicht des Periostes angehört. Für diese letzte Auffassung könnte angeführt werden, daß man in dem Stücke noch Muskelfasern antrifft. Ich glaube aber, daß auch auch dies noch nicht ganz zutrifft. Die Verwachsung des neugebildeten Knochens mit dem Femur beweist, daß eine Verletzung, Entzündung und Wucherung auch des Periostes, vielleicht auch des Femur selbst neben Quetschungen und Zerreißungen des darüber liegenden Gewebes, insonderheit der Muskulatur stattgefunden hat. Infolge des Traumas ist nun das ganze geschädigte Gewebe in Proliferation geraten. Auch bei Knochenfrakturen, die mit umfangreichen Zerreißungen und Durchblutungen der Weichteile einhergehen, beteiligen sich alle gereizten Gewebe an dem Heilungsprozeß, und der

entstehende Callus ist keineswegs nur das Produkt des Periostes, sondern auch der benachbarten Gewebe. Um dies in klarer unzweideutiger Form zum Ausdruck zu bringen, sprach Virchow von einem periostealen und parostealen Callus. Hierbei ist nun allerdings zu bemerken, daß kein Mensch imstande ist, diese beiden Bestandteile am Präparate oder gar am mikroskopischen Bilde von einander zu trennen. Die gesamte Callusmasse ist vielmehr mehr oder minder einheitlich gebaut, und der Name periosteal und parosteal soll also nur andeuten, daß an der Bildung des Callus auch die parostealen Gewebe aktiv und mit ihrem Material beteiligt sind. Dieses liefert je nach Bedarf Granulationsgewebe, derbe fibröse Massen, Knorpel oder auch Knochen; der Bildungsvorgang, zumal die Metaplasie des neugebildeten Gewebes in Knorpel und Knochen läuft in den parostealen Bezirken genau so ab wie in der periostealen Zone. Ganz ähnlich verhält es sich offenbar in Fällen wie dem letztbeschriebenen, wo das Trauma nicht zur völligen Fraktur, sondern zu einer leichteren Läsion geführt hatte. Es gilt auch hier der oben zitierte Virchowsche Satz, die Knochenbildung ist nicht an ein Gewebe gebunden, sondern die ganze Region arbeitet einheitlich und gegebenenfalls in demselben Sinne wie das Periost.

Nun gebe ich mich aber keinesfalls der Illusion hin, daß ich das Wesen der Myositis ossificans traumatica klargelegt hätte. Im Gegenteil, es bleibt uns nach wie vor rätselhaft, wodurch in jedem einzelnen Falle der Muskel den Anreiz zur Knochenbildung erhält. Das Trauma allein kann es nicht sein, denn sonst müßten wir diesen Vorgang weitaus häufiger antreffen. Vielleicht kommt es auf die Art des Traumas, den Umfang der Quetschung und Blutung ganz besonders an. Ich halte nicht für unmöglich, daß gerade das Zusammenwirken von Quetschung und Blutung vielleicht bestimmend für die Verknöcherung der Schwielen ist. Allerdings kommen wir auch bei Annahme dieser Erklärung doch nicht ohne Einschaltung einer zur Zeit noch unbekannten Größe, der Disposition oder individuellen Veranlagung aus.

Die Frage, ob man diese Muskelknochen als entzündliche Bildungen oder Tumoren auffassen soll, muß meiner Ansicht nach in dem Sinne beantwortet werden, daß es sich durchaus um Entzündungsprodukte handelt. Die Umgebung des Knochens, sowie vielfach die innerhalb desselben liegenden Teile zeigen makroskopisch und mikroskopisch manchmal recht hochgradige entzündliche Veränderungen. Wir sehen neben der von Bernek erwähnten sulzigen Beschaffenheit des Muskels und der kleinzelligen Infiltration alle Übergänge von

der entzündlichen Wucherung zur Narbenbildung und das typische Bild der interstitiellen Myositis, die auf der Höhe der Entwicklung in Ossification übergeht. Eine derartige verknöcherte Schwiele darf aber ebensowenig für einen Tumor ausgegeben werden, wie nicht verknöcherte Narben oder Schwielen.

Nach Berndt spricht aber „die Form der Verknöcherung, das Nebeneinanderbestehen mehrerer Verknöcherungsprozesse für Tumor". Demgegenüber ist zu bemerken, daß den Tumoren keineswegs irgend eine besondere Form der Verknöcherung zukommt, sondern daß sie hierbei die gleiche ist, wie die bei der Entzündung oder die bei der Regeneration beobachtete Form. Aus der Form der Verknöcherung zu entscheiden, ob bezw. welcher der verschiedenen Prozesse vorliegt, halte ich für unmöglich. Noch weniger stichhaltig ist aber der zweite Grund, „das Nebeneinanderbestehen mehrerer Verknöcherungsprozesse". Es ist ganz selbstverständlich, daß in einem umfangreichen Entzündungsherde die Narbenbildung an sehr vielen Stellen unabhängig voneinander beginnt und Metaplasien dieser Narben zu Knochen eben auch gleichzeitig an verschiedenen Stellen eintreten können. Auch beim Callus sehen wir derartige Metaplasien an verschiedenen Punkten neben und unabhängig voneinander einsetzen.

Was aber neben dem klinischen und anatomischen Bilde, das ganz und gar der Entzündung entspricht, den ganzen Prozeß als entzündlichen kennzeichnet, ist der Umstand, daß diese Knochen unter gewissen Bedingungen wenn auch nur selten einer spontanen Rückbildung fähig, sind (vergl. Schmitz und Vollrath l. c.). Es ist ja gerade ein Hauptmerkmal der echten Geschwülste, daß sie einer spontanen Rückbildung nicht fähig sind. Aber selbst, wenn diese Rückbildung nicht eintritt, so würde ich diese Knochen ebensowenig für wahre Osteome gelten lassen, als ich auch eine noch so dicke pleuritische Schwarte nicht als Fibrom anerkenne. Ich bin vielmehr der Meinung, daß diese Knochen in jeder Beziehung das Produkt des Prozesses darstellen, den ihr Name bezeichnet, nämlich der Myositis ossificans.

4. Ein weiteres Präparat dieser Art ist uns aus dem Lutherstift zu Frankfurt a. O. darch die Liebenswürdigkeit des Herrn Dr. H. Pernice und seines Assistenzarztes Herrn Dr. Scola zugegangen. Es entstammt einem 15jährigen Knaben, der am 11. Januar 1904 gefallen ist, so daß er mit der Mitte des linken Oberschenkels vorn und außen auf einen harten Grabenrand zu liegen kam; er bemerkte gleich danach eine schmerzhafte Anschwellung. Da dieselbe im Laufe der nächsten Wochen nicht kleiner, sondern eher größer wurde, so schickte ihn der Arzt in das

Lutherstift zu Frankfurt a. O. Hier wurde ihm die Geschwulst am 21. Februar 1904 operativ entfernt. Sie ließ sich gut, das heißt stumpf von dem darunter liegenden Femur trennen. Dieser ist in seiner ganzen Rundung intakt geblieben.

Beschreibung des Präparates: Das übersandte Präparat besteht aus zwei sehr verschieden großen Stücken. Das größere mißt 10,5:6,5:2,5 cm, das kleinere 6,5 : 4 : 1 cm.

Außen ist das größere an allen Seiten von dünnen Lagen von Muskulatur bedeckt, durch welche hier und da eine knöcherne oder knorpelige Leiste oder derbe Schwiele heraussieht, auf der Unterfläche ist das Stück entsprechend der Convexität des Femurknochens ausgehöhlt. Das Stück wird der Quere nach halbiert und zeigt auf dem Querschnitt mehrere Schichten von Knochen, Knorpel, Muskeln und sehr bluthaltigem Bindegewebe und Durchschnitte von kleinen klaffenden Röhren. Eine 0,5 cm breite Querscheibe und einige an den Längsseiten entfernte Längsstreifen werden für die mikroskopische Untersuchung in Trichloressigsäure entkalkt.

Das zweite kleinere blattartige Stück besteht aus vollkommen durcheinander gewürfelten Massen von Knochen, Schwielen, Knorpel und Muskeln.

Bei der mikroskopischen Untersuchung dieses Präparates zeigen sich noch vielmehr als bei derjenigen der andern die nahen und unmittelbaren Beziehungen zwischen Knochensubstanz und Muskulatur. Die Figuren 2 und 3, die diesem Falle entnommen sind, zeigen auf das deutlichste die Verknöcherung des vermehrten interstitiellen Bindegewebes, man sieht, wie die Metaplasie des Bindegewebes in der Weise fortschreitet, daß zunächst ein Aufquellen, eine Homogenisierung der Fibrillen zu breiteren, stark glänzenden Feldern eintritt und wie dann erst nach und nach diese Felder durch allmählich größer werdende Zellen gewissermaßen umrandet und gegen die Nachbarschaft abgesetzt werden. Da die Ossification sich in dem interstitiellen Gewebe des Muskels abspielt, so wird hierdurch bewirkt, daß schließlich die einzelnen Muskelbündel innerhalb des Knochens, in den Markräumen zwischen den Spongiosabälkchen liegen, wie dies die Abbildungen zeigen.

Wie in allen andern Fällen, so finden sich auch in diesem größere und kleinere Inseln von hyalinem Knorpel, deren Entstehung und Differenzierung aus dem Bindegewebe man auch Schritt für Schritt verfolgen kann.

Durch das ganze Präparat verstreut finden sich frische und alte Blutungen, die an einer Stelle auch sogar den hyalinen Knorpel durchsetzt haben. Dieser vollkommen von Blutkörperchen durchsetzte Knorpel bietet ein höchst seltsames Bild dar.

Sehr schön läßt sich auch die Metaplasie des Knorpels zu Knochen verfolgen. Bei dieser Umwandlung bleibt oft zunächst noch etwas knorpelige Substanz in den Knochenbälkchen übrig, man sieht dann einen von knöcherner Schale umgebenen knorpeligen Kern.

5. Ein letztes Präparat, das nach vieler Richtung hin eine Ergänzung zu den vorher beschriebenen bildet, ging dem Greifswalder pathologischen Institut aus dem Diakonissenhaus Bethanien in Stettin zu, mit dem Bemerken, daß es von dem Oberschenkel eines 30jährigen Mannes

stamme, der vor 4 Wochen überfahren worden sei. Das Präparat saß, wie uns mitgeteilt wurde und wie die mitgesandte Röntgenphotographie zeigte, etwa in der Mitte des Oberschenkels vorn vor dem Knochen in der Streckmuskulatur. Zwischen dem Schatten des Muskelknochens und dem des Femur befindet sich ein 2—3 mm breiter heller Streifen. Es wurde uns mitgeteilt, daß sich der Knochen leicht hätte von dem Femur lösen lassen und eine teils helle gelbliche, teils bräunliche trübe Flüssigkeit enthalten hätte.

Beschreibung des Präparates. Das Präparat stellt eine 11 cm lange spindelförmig gestaltete Knochencyste dar, welche an der breitesten Stelle 5,3 cm breit ist und 4 cm hoch sich über die Unterlage erhebt. Ihre Oberfläche ist konvex gewölbt, ihre Unterfläche konkav ausgehöhlt entsprechend der Wölbung des Oberschenkels, dem sie aufgesessen hat. Außen haften dem Knochen fast überall Muskel- oder Sehnenreste an. Eine Zusammenhängende, 2 mm dicke Lage von frischrot aussehender Muskulatur liegt auch der ausgehöhlten Fläche auf, so daß also der Knochen nicht direkt dem Femur aufgesessen haben kann, wenigstens nicht mit dem größten Teil seiner Fläche, sondern nur mit einzelnen spitzen Vorsprüngen und einer an einer Seite gelegenen 2,7 cm langen und 0,6 cm breiten Spange, die eine Bruch- oder Sägefläche von Substantia spongiosa darstellt und offenbar von dem Femur künstlich abgetrennt worden ist. (Abbildung S. 398.)

Die Knochenschale ist verschieden dick, im Mittel etwa 1—2 mm, an einzelnen Stellen dünner, an den Längsenden etwa 4—6 mm dick. Die Innenfläche der Cyste ist glatt grauweiß-rötlich, mit unregelmäßig gestalteten und verteilten intensiv roten und bräunlichroten Flecken gesprenkelt. Zum größten Teil ist die Cyste leer, sie ist 2,5 cm dick, an den Enden erheben sich einige papierdünne Membranen von der Innenwand, und indem sie sich miteinander vereinigen, bilden Fächer und Unterabteilungen. Auch diese feinen Membranen enthalten kleine weiße harte Einlagerungen.

Bei der sofort vorgenommenen mikroskopischen Untersuchung des frischen Präparates erweisen sich diese Membranen als bindegewebige Hüllen mit diffuser Einlagerung körnigen Kalkes, vereinzelten Knorpel- und Riesenzellen und geringem Ansatz zur Knochenbildung. Von verschiedenen Stellen der Höhleninnenfläche wird etwas mit der Lanzettnadel abgekratzt. Man erhält Blutgerinnsel, Fibrin, etwas Fasergewebe, aber keinen zelligen Belag.

Die Muskelfasern an der Unterfläche der Cyste sind zum allergrößten Teile körnig getrübt, sie entbehren der Querstreifung, des eigenartigen charakteristischen Glanzes der Muskelfasern, sind wie bestaubt und ohne Kerne. Nur einige wenige dazwischen liegende Muskelfasern haben normale Breite, Querstreifung und Glanz.

Dementsprechend zeigt sich bei der Untersuchung am gehärteten Präparat, daß die Mehrzahl der Muskelfasern kernlos sind und eigentümlich gekörnt aussehen. Nur an einzelnen Stellen sieht man größere Mengen von Kernen im Zwischengewebe und in den Muskelfasern selbst. Die feste Schale der Cyste besteht zum allergrößten Teile aus einer feingefügten Spongiosa mit einem weichen, an Blutgefäßen reichen Fasergewebe in den Räumen zwischen den Knochenbälkchen. An einzelnen Stellen, zumal an den beiden Polen der Cyste, sind größere Felder von hyalinem Knorpel

eingelagert, auch sieht man, daß die Knochenbälkchen ähnlich wie in rhachitischen Knochen noch immer einen Kern von hyalinem Knorpel enthalten, der teilweise in Erweichung und Auflösung begriffen ist. Meist schiebt sich zwischen Muskelfasern und Knochen noch eine Lage festen derben Bindegewebes, an einzelnen Stellen aber liegen die Blälkchen den Muskelfasern ganz unmittelbar und direkt an und dann wieder gibt es andere Abschnitte, wo Muskelfasern einzeln oder zu mehreren inmitten des neugebildeten Knochens liegen.

Die im Innern der Cyste ausgespannten bindegewebigen Membranen enthalten teils verkalkte Stellen, die sich mit Haematin intensiv blau färben, teils verknöcherte Partien mit Andeutung von Knochenkörperchen und kleinen Knorpelinseln.

Es handelt sich also in diesem Falle um eine Cyste mit knöcherner Wandung, die im Anschluß an eine Quetschung der Oberschenkelmuskulatur in dieser entstanden ist. Die Entstehung derselben ist wohl folgendermaßen zu denken: Im Anschluß an die Quetschung ist ein großes Haematom in dem Muskel entstanden. Dieses Haematom ist in der gewöhnlichen Weise organisiert worden und zwar von dem umgebenden Gewebe von der Peripherie her. In der Organisationszone ist das neugebildete Gewebe, das sonst lediglich ein Narbengewebe darstellt, in Ossification übergegangen. Die inneren Teile des Haematoms sind verflüssigt worden, wie das auch unzweifelhaft häufig in Blutgerinnseln vorkommt, eine Verkleinerung der Cyste durch Resorption des flüssigen Inhalts und narbige Zusammenziehung der Wandung hat nicht eintreten können, weil die verknöcherte Schale ihre Form im wesentlichen beibehalten hat. So sind denn von den zur Beseitigung der Blutgerinnsel im Innern der Cyste vollzogenen Gewebswucherungen nur vereinzelte Membranen erhalten geblieben.

Diese Knochencyste würde ein Gegenstück bilden zu den den Gynäkologen bekannten intra- und extraperitonealen Haematomen des Beckens, bei denen sich auch ganz gewöhnlich eine aus festem Narbengewebe und in Organisation befindlichem Fibrin bestehende äußere Schale und ein zum größten Teil verflüssigtes Centrum findet. Hier wie da findet sich eine Blutcyste mit starrer Wendung, die in einem Falle, weil aus Knochen bestehend, unveränderlich in ihrer Form ist, im andern Falle sich langsam mehr und mehr zusammenzieht bis zum völligen Verschwinden der Cyste

Gehen wir nun zu den Ergebnissen der klinischen Beobachtung unserer Fälle über.

Wenn es auch leider nicht gelungen ist, über weitere Familienglieder aufsteigender Linie der ersten Kranken Auskunft zu erhalten, so handelte es sich doch wohl unzweifelhaft um einen Bluter, der außer langdauernden Blutungen aus Wunden vorzüglich Neigung zu Muskelblutungen zeigte, die sich nicht selten an heftige Muskelcontraktionen anschlossen. Die Hämophilie scheint nun an und für sich, obwohl sie doch das Auftreten von Muskelblutungen begünstigt, der Bildung einer Myositis ossificans nicht förderlich zu sein; in der Literatur der Bluterkrankheit habe ich wenigstens nirgends — so häufig Muskel-

blutungen auch erwähnt werden, etwas über secundäre Muskelknochenbildung finden können; nur Hoffmann[1]) beschreibt einen Fall, der vielleicht hierher gehört: bei einem Manne, dem er einen Bajonettierknochen des linken Oberarms exstirpiert hatte, trat rasch ein Recidiv ein. Bei der 2. Operation sowohl wie nachher zeigten sich stärkere Blutungen, die den Verdacht auf Hämophilie erweckten — der allerdings durch sonst nichts bestätigt zu sein scheint. Auch bei unseren Kranken fanden sich trotz der wiederholt beobachteten Muskelblutungen keine weiteren Muskelknochen vor. Daß sich speziell an die Blutungen im M. deltoides und M. psoas keine Myositis ossificans anschloß, ist zum Teil wohl darauf zurückzuführen, daß der Mann spätestens 1 bis 2 Tage nach dem ersten Auftreten in Lazarett- bezw. Krankenhausbehandlung kam. Ebenso wie bei den oben erwähnten Fällen trat bei sofortiger Ruhigstellung auch hier völlige Resorption der Blutergüsse ein, deren einer schon verhärtet war und den Verdacht auf neugebildeten Knochen erweckte; vielleicht spielte auch die oben erwähnte lokale Disposition mit.

Die Entstehung der Myositis ossificans im Quadriceps ist nicht völlig klar. Daß der Mann die Verknöcherung schon bei der Einstellung gehabt hat, ist ausgeschlossen, es wäre bei der Rekrutenuntersuchung nicht übersehen, auch sicher während des ersten Aufenthaltes im Lazarett im Oktober gefunden worden; ferner spricht das nachgewiesene Wachstum von Anfang April bis Anfang Mai für einen noch frischen Proceß. Andererseits machen die glaubwürdigen Angaben des Mannes, daß er im Beginn der Ausbildung stärkere Schmerzen in der rechten Oberschenkelmuskulatur — besonders beim Knien und Wiederaufrichten — gehabt, und daß sich die Geschwulst im Anschluß daran entwickelt habe, es sehr wahrscheinlich, daß bei dem Mann damals — wie auch sonst bei stärkeren Muskelanstrengungen — Blutungen in die Muskulatur erfolgt sind. Diese waren nicht so groß, daß sie die Funktion der Beine sofort aufhoben, gaben aber wohl sicher den Anstoß zur Entzündung und späteren Knochenbildung. Diese selbst ist auf eine Stufe zu stellen mit der chronischen Form der Myositis ossificans, wie wir sie bei der einen Gruppe der Reitknochen, die ohne nachweisbare stärkere Muskelzerrung allmählich entstehen, beobachten, wozu auch der zeitliche Verlauf — 3 bis 4 Monate nach der Einstellung — paßt. Eine ursächliche äußere mechanische Enwirkung, wie dort die Erschütterung beim Reiten, fehlt allerdings hier, es kommen nur die fortgesetzten Muskel-

1) Hoffmann, Deutsche militärärztl. Zeitschrift. 1902. S. 190.

contraktionen beim Weitergebrauch des Gliedes als aktiver mechanischer Reiz in Frage. Vielleicht sind die zahlreichen frischen Blutungen, die sich an der Grenze der normalen Muskulatur finden, ein Ausdruck dieser mechanischen Einwirkung. Diese sind nämlich nicht nur der Hämophilie eigentümlich, sie treten aber bei ihr naturgemäß augenfälliger hervor. Denn auch in anderen Fällen von Myos. ossific. finden wir frische Blutungen, freilich der weit geringeren Neigung zur Blutung der betreffenden Individuen entsprechend, bedeutend weniger ausgeprägt. So beschreibt Berndt (l. c.) in seinem ersten Falle zwischen den normalen Muskelfasern mehrfache kleine Blutergüsse mit zum Teil noch gut erhaltenen roten Blutkörperchen; ähnliche Befunde liegen auch in seinen beiden anderen Fällen, sowie in den von Rammstedt (l. c.) und Wolter (l. c.) veröffentlichten vor, wahrscheinlich gehört auch der Befund in unserem 4. Fall hierher. Auf das zeitlich weit zurückliegende Anfangstrauma können die frischen Blutungen in keinem dieser Fälle bezogen werden, namentlich da der meist daneben vorhandene Befund alten Blutpigmentes mehrere zeitlich getrennte Blutungen voraussetzt; anderweitige Verletzungen sind aber stets auszuschließen.

Im 2. und 3. Fall, ebenso wie in den beiden letzten Fällen, handelt es sich um Muskelverknöcherungen, die 4 bezw. 5 Wochen nach einmaligem Trauma entstanden waren, also M. oss. traumatica im engeren Sinne. Im 2. Fall fand sich ein Knochenherd, der keinen Zusammenhang mit dem Humerus zeigte, im 2. zwei Herde beweglich in der Muskulatur liegend und einer in fester Verbindung mit dem Knochen, im 4. und 5. Fall Verknöcherungen, die in mehr oder weniger fester Verbindung mit dem Skelettknochen standen. Berndt (l. c.) hat für alle Fälle von M. oss. tr. nach einmaligem Trauma einen Zusammenhang mit dem Skelettknochen angenommen, bezw. nachgewiesen und mit auf Grund dieses Nachweises behauptet, daß die Verknöcherung stets periostalen Ursprungs sei. Es mehren sich nun die Fälle, in denen keine Verbindung des neugebildeten Knochens mit dem Periost bestand, so außer den unsrigen die zwei von Borchardt, Schmidt (4. Fall), Zhuber von Okrog (2. Fall), Zimmermann[1]), Düms[2]). In allen konnte der Befund bei der Operation sichergestellt werden, stets lag der Entstehung ein einmaliges Trauma zugrunde.

Diese mehrfache Beobachtung von Verknöcherungen, die ein-

1) Zimmermann, Der Militärarzt. 1901. S. 29.
2) Düms l. c. S. 65.

wandfrei innerhalb der Muskulatur gefunden wurden, spricht nun doch sicher für eine primäre Entstehung an Ort und Stelle und ohne Beteiligung des Periosts; es erübrigt nun auch für die anderen Fälle von M. oss. traumatica diesen Nachweis zu führen.

Von vornherein ist wohl auszuschließen, daß sich in den oben aufgeführten Fällen die Osteome bereits vom Skelettknochen losgelöst hätten, wie es ja nach Virchow zuweilen in späterer Zeit vorkommt; es spricht hier gegen die kurze Zeit, die bei sämtlichen zwischen Trauma und Operation lag und 8, 18, 22, 24, 26 Tage, 2½ und 4 Wochen betrug. Noch unverständlicher wäre in unserem 3. Fall eine nach Berndt doch anzunehmende mehrfache Teilung der vom Periost ausgegangenen Verknöcherung — daß Massage und passive Bewegegung dies bewirken konnten, ist undenkbar. Das Auftreten von mehreren getrennten Knochenherden in der Muskulatur ist eben nur durch Entstehung an Ort und Stelle zu erklären. Überhaupt wird wohl eher anfängliche Unbeweglichkeit durch stärkeren Bluterguß bezw. reaktive Entzündung vorgetäuscht; nach ihrer Resorption bezw. Rückgang tritt Beweglichkeit ein. So scheint es z. B. in dem von Berndt angezogenen Meinholdschen[1]) Falle zu sein: bei der Operation lag die Verknöcherung zwischen den Muskeln, der Oberschenkelknochen kam gar nicht zu Gesicht; wenn sich das Osteom von ihm losgelöst hätte, müßte doch wenigstens noch eine bindegewebige Verbindung zu finden gewesen sein, denn eine spätere Neubildung von Muskulatur zwischen beiden ist wohl nicht denkbar.

Wenn nun bei Zugrundeliegen desselben pathologischen Processes in einer Anzahl von Fällen, die früh zur Operation gelangten, keine Verbindung mit dem Knochen gefunden wird, sonst meist Verwachsung, wobei dann allerdings in der Mehrzahl der Fälle längere Zeit nach der Verletzung verstrichen ist — so muß man wohl annehmen, daß diese Verwachsung später erfolgt ist und ein secundärer Vorgang ist, der sich an die primäre Knochenbildung im Muskel anschließt.

Berndt erklärt ja allerdings die spätere Verwachsung für eine theoretische Construktion und hält sie wegen der Bewegungen der Muskulatur für unwahrscheinlich; letztere Ansicht spricht ebenso sehr gegen unsere obige Annahme — wie gegen die Theorie Berndts selbst, denn dann dürfte die Bewegung der Muskulatur auch keine Verwachsung mit einer vom Periost ausgehenden Knochenbildung zulassen.

---

1) Meinhold, Deutsche militärärztl. Zeitschrift. 1887. S. 341.

Betrachten wir nun diese Verhältnisse bei den anderen Formen der Myositis ossificans. Bei der progressiven Form beginnt doch unbestritten die Verknöcherung im Muskel, und später findet häufig eine secundäre Verwachsung mit dem Skelettknochen statt. Ebenso sind auch die Reitknochen, die bald nach ihrer Entstehung beweglich in der Muskulatur liegen, bei langem Bestehen häufig mit dem Knochen verwachsen gefunden worden; so waren von 6 von Josephson[1]) beobachteten Reitknoehen 4 mit sehniger Zwischensubstanz an den Knochen geheftet, zwei knöchern verwachsen; es sind dies die Ossa praepubica Virchows.

Auch Knaak[2]) gibt an, daß in einer Anzahl von Fällen konstatiert worden ist, daß ein im Muskel sich entwickelndes Osteom später in Verbindung mit dem Knochen tritt. Schmitz[3]) beobachtete bei einem Bajonettierknochen deutlich die spätere Verwachsung mit dem Oberarmknochen.

Nach alledem glaube ich, daß auch bei der Myositis ossificans traumatica im engeren Sinne im späteren Verlauf ein Verwachsen des neugebildeten Knochens mit dem Skelettknochen eintritt — beziehungsweise mit der vom Periost ebenfalls neugebildeten Knochenmasse. Denn es ist ohne weiteres verständlich, daß bei einem Hufschlag z. B., der den Oberschenkel trifft, nicht nur der Muskel verletzt wird, sondern auch das Periost eine Quetschung oder Zerreißung erleidet. Dieser reagiert auf derartige Insulte stets mit einer häufig zu ausgedehnter Knochenneubildung führenden Entzündung — wir werden daher ohne weiteres bei einer Myositis ossificans traumatica meistens eine gleichzeitige Periostitis erwarten können. In frischen Fällen wird man beide Prozesse getrennt von einander beobachten können, so in unserem 2. Falle; hier zeigt die Verbreiterung der Humeruscontur im Röntgenbilde die Periostitis an; bei Borchardt (l. c., Fall 1) findet sich neben einer Knochennarbe am Jochbein die Verknöcherung im M. masseter, bei Schmidt (l. c., Fall 2) neben einer in schwieligem Muskel eingebetteten Knochenspange und getrennt von ihr eine druckempfindliche Knochenleiste am Humerus, die im Laufe des Jahres von selbst verschwand. Bei eintretender Verwachsung kann die Muskelverknöcherung anfangs noch stumpf vom Periost gelöst werden (Cahen[4]), 1. Fall ca. 4 Wochen nach der Verletzung, in unserm

1) Josephson, Deutsche militärärztl. Zeitschrift. 1874. S. 83.
2) Knaak l. c. S. 75.
3) Schmitz l. c. S. 585. V. Fall.
4) Cahen l. c. S. 374 u. 376.

5. Falle nach 6 Wochen), oder im weiteren Verlauf nach Umschneidung mit dem anhaftenden Periost vom Knochen abgezogen werden (Wolter[1]), 2. Fall 11 Wochen nach der Verletzung Cahen (l. c.), 2. Fall ca. 4½ Wochen nach der Verletzung), wobei dann auf ihm mürbe neugebildete Knochenmassen — periostitische Bildungen — zurückbleiben. Später erst tritt eine feste knöcherne Verbindung durch inniges Verschmelzen beider Prozesse ein. Von großem Einfluß auf die Intensität der Periostitis und damit der Zeitpunkt der Verwachsung ist, worauf auch Wolter (l. c.) hinweist, die Stärke und Art der Einwirkung des Traumas; je heftiger dieses ist, je dünner die zuerst getroffene Muskelschicht, die ja das Trauma für das Periost dementsprechend weniger abschwächt und auch rascher von dem Verknöcherungsprozeß durchsetzt wird, desto ausgesprochener ist die Verletzung des Periosts und dessen reaktive Entzündung, desto frühzeitiger tritt auch die Verschmelzung mit der Muskelverknöcherung ein — ein Beispiel hierfür gibt Fall 3 von Berndt[2]). Hier fand sich am 21. Tage eine feste knöcherne Verwachsung; das Trauma hatte die dünne Muskulatur unterhalb des Trochanters betroffen, das Periost war an einer kleinen Stelle zerrissen, wodurch das rasche Verwachsen völlig erklärt ist. In einzelnen Fällen, in denen die Knochenneubildung frei im Muskel gefunden wurde, scheint nach dem Operationsbefund und dem Röntgenbilde überhaupt keine Veränderung des Periosts bestanden zu haben; hier handelte es sich, ebenso wie dort, wo nach längerer Zeit nach dem Trauma freie Muskelknochen gefunden wurden — (Vulpius[3]), 9 Wochen, Schmidt (l. c., 2. Fall, 2 Monat) — entweder um eine nicht sehr starke Verletzung — Fall auf eine Schiene (Vulpius), Muskelzerrung (Zimmermann l. c.), Bajonettstoß (Fall 2, Schmidt l. c., Fall 2 u. 5) — oder es waren dicke Muskelmassen, meist die Mitte des Oberschenkels betroffen.

Das Röntgenbild zeigt frische periostitische Veränderungen nicht immer an, und ein schmaler Zwischenraum zwischen dem schwachen Schatten des Muskelknochens und der scharfen Contur des Skelettknochens schließt, worauf Berndt hingewiesen hat, weder eine Periostitis noch eine Verwachsung aus, doch ist aus diesem Befund, den man bei Myositis ossificans traumatica meist hat, wohl ohne weiteres zu entnehmen, daß die Verknöcherung an der Stelle des Muskelknochens eine ältere und fortgeschrittenere ist als die des Verbindungsstückes, der Verknöcherungsprozeß daher nicht gut jenseits desselben

1) Wolter l. c. S. 322.

2) Berndt l. c. 3. Fall.

3) Vulpius, Verhdlg. der deutschen Gesellschaft für Chirurgie. 1902. S. 130.

begonnen und sich dann nach dem Muskel zu weiter entwickelt haben kann; bei Exostosen, die doch auch einer vom Knochen nach außen fortschreitenden Knochenbildung ihre Entstehung verdanken, hat wenigstens der Stiel der Geschwulst stets einen mindestens so dunklen Schatten wie die Geschwulst selbst. Wann die Periostitis überhaupt im Röntgenbilde Erscheinungen macht, ist nicht mit Sicherheit zu sagen. Nach unsern zahlreichen Untersuchungen bei der Periostitis der Mittelfußknochen [1]) müßte man nach 3 Wochen stets einen Befund erwarten. In einzelnen Fällen (Schmitz l. c., Fall 1 u. 5) wird er auch erwähnt: Verbreiterung der Corticalis an der Anhaftungsstelle des Muskelknochenschattens bez. Ineinanderübergehen beider Schatten ohne scharfe Grenze. Allerdings läßt die relative Seltenheit derartiger positiver Befunde im Vergleich zur Häufigkeit der Verwachsungen auch die Frage zu, ob zur Verwachsung eine Periostitis unbedingt notwendig ist. In unserm 3. Falle finden sich im Röntgenbild auch nach der Operation noch scharfe Femurconturen, dagegen ausgedehnte Verwachsung und in dem vom Femur abgemeißelten Gewebe, welches ein periostitisches Produkt schien, überall entzündlich veränderte Muskelfasern; dies alles weist eigentlich mehr darauf hin, daß vielfach die Verwachsung eine Folge der Ausdehnung der Myositis ossificans bis zum Femur ist. wo dann ja natürlich das Periost in Mitleidenschaft gezogen wird.

Als einen Hauptbeweis für den periostalen Ursprung der Myositis ossificans traumatica betrachtet Berndt (l. c.) endlich die Tatsache, daß die gelegentlichen sogenannten Recidive stets in Verbindung mit dem Periost gefunden wurden. Das eine Recidiv von Berndt (Fall 3) war nun nach seiner Angabe mit Periost überkleidet, die von Ramstedt (l. c.) beobachteten stellten fest dem Knochen aufsitzende Verdickungen desselben dar. Ferner war in allen Fällen, in denen ein Recidiv beobachtet wurde (Cahen l. c., Hoffmann l. c.), die erste Knochenbildung mit dem Knochen verwachsen und wurde von diesem abgetrennt, wobei Knochen und stehengebliebenes Periost doch stark mechanisch verletzt wurden. Es erscheint daher viel wahrscheinlicher, daß es sich um Entzündung des Periosts und Knochens gehandelt hat, die eine Reaktion auf die Operation darstellte. Auch die nach der Operation in unserm 3. Fall aufgetretene Verdickung muß nach dem Röntgenbilde als Periostitis aufgefaßt werden; hierfür spricht der unvermittelt in den Femurschatten übergehende Schatten an der Innenseite. Der Umstand, daß noch 70 Tage nach der

1) Deutsche militärärztl. Zeitschrift. 1902. Nr. 6.

Verletzung und 32 nach der Operation keine Zeichen einer Periostitis im Röntgenbilde sich fanden, sondern erst 45 Tage p. o., läßt sogar den Schluß zu, daß diese Periostitis erst die Folge der Operation gewesen sei. Es kommt noch hinzu, daß noch niemals nach Exstirpation einer frei im Muskel gelegenen Verknöcherung ein Recidiv beobachtet ist. Wäre wirklich hier das Periost der Ausgangspunkt gewesen, das bei der Operation doch völlig unberührt blieb, hätte nach Berndt doch jedesmal ein Recidiv eintreten müssen. Daß dies nicht geschehen ist, scheint absolut gegen den periostalen Ursprung der Muskelknochenbildung zu sprechen, wir müssen vielmehr nach alledem bei allen nach starkem einmaligen Trauma entstehenden Muskelverknöcherungen eine primäre Entstehung in der Muskulatur annehmen, der allerdings häufig eine secundäre Verwachsung mit dem Knochen bez. einer von einer gleichzeitigen traumatischen Periostitis herrührenden Knochenneubildung folgen kann.

Es kommt hinzu, daß auch die Ergebnisse der mikroskopischen Untersuchung eine primäre Entstehung der Muskelknochenbildung vom Periost aus völlig ausschließt, daß endlich die Gleichheit der Befunde im Fall 1, in dem auch klinisch sich nur ein intramusculärer Ursprung annehmen läßt, und im Fall 2 bis 5 einen Rückschluß auf gleiche Entstehungsweise und gleichen Ursprung sichert.

Es bedingen somit weder Ätiologie noch Ausgangsort einen generellen Unterschied zwischen der M. ossificans traumatica in engerem Sinne und den übrigen Formen der traumatischen Muskelknochenbildung, es sind nur verschiedene Abstufungen eines Prozesses.

Noch einige Worte zur Behandlung der Myositis ossificans.

Prophylaktisch empfiehlt sich in allen Fällen von starken mit erheblichem Bluterguß verbundenen Muskelquetschungen, namentlich wenn es sich um Muskeln handelt, die zur Myos. ossificans neigen — wie Quadriceps und M. brachialis internus — Verbot des Weitergebrauchs des Gliedes und wenn möglich absolute Ruhigstellung; die Beseitigung des Blutergusses ist mit feuchten Verbänden, Massage und Heißluft anzustreben. Wenn auch nicht immer, so können wir doch hoffen, meistens hierdurch das Eintreten einer Verknöcherung zu verhindern. Für die durch Bajonettstöße hervorgerufenen Quetschungen des Brachialis internus ist übrigens dieselbe prophylaktische Therapie von Schmiz (l. c.) und Schmidt (l. c.) vorgeschlagen.

Was die Behandlung nach Eintritt der Verknöcherung anbelangt, so hat Vollrath (l. c.) auf die Rückbildungsfähigkeit derselben — analog dem Frakturencallus — hingewiesen und will sie in einzelnen

Fällen ohne Operation zum Verschwinden gebracht haben; er empfiehlt gleichfalls Ruhe, heiße Umschläge, Massage, medico-mechanische und Heißluftbehandlung. Ob es sich in den so geheilten Fällen wirklich um neugebildeten Knochen gehandelt hat, ist doch mindestens zweifelhaft; denn auch Bindegewebsschwielen können sehr harte Consistenz haben und sogar im Röntgenbild Schatten geben (Graf[1]), dieser benutzte daher zur Sicherung der Diagnose die Acupunctur. Jedoch ist Vollrath ohne weiteres darin beizustimmen, daß nach Beseitigung der stets vorhandenen Entzündung die Knochenbildung deutlicher hervortreten wird und im reizlosen Gewebe leichter zu exstirpieren ist. Eine derartige Behandlung wird versuchsweise zunächst in jedem Fall einzuschlagen sein; innerhalb ein bis zwei Wochen wird sich dann entscheiden, ob neugebildeter Knochen vorhanden und wie weit er rückbildungsfähig ist. Warnen möchte ich hier sowohl, wie bei der Behandlung der anfänglichen Muskelquetschung vor frühzeitiger medico-mechanischer Behandlung; diese vernichtet die Vorteile der Ruhigstellung und muß im Gegenteil die Entzündung unterhalten und verstärken; manchmal (Berndt (l. c.) 1 Fall, Rothschild (l. c.) 1 Fall) wird besonders erwähnt, daß unter ihrem Gebrauch die Schwellung stärker, die Beweglichkeit geringer wird. Bleibt unter der zuwartenden Behandlung die Rückbildung aus oder tritt ein weiteres Wachstum ein, ist die Exstirpation indiciert. Notwendig wird sie bei kleineren Geschwülsten häufig schon durch die starken Schmerzen bei jeder Muskelcontraktion (Fall 2), bei größeren durch die mechanische Behinderung der Beweglichkeit, die noch größer wird, wenn der neugebildete Knochen ein Gelenk in Mitleidenschaft zieht (Fall 3, Zimmermann (l. c.)) oder zwei artikulierende Knochen gegeneinander feststellt (Graf (l. c.)). Eine restitutio ad integrum wird man dann allerdings, wenn eine ausgedehnte Verknöcherung der Muskulatur stattgefunden hatte, nicht erwarten können, da ja die Operation einen großen Muskeldefekt schaffen muß, wohl aber eine erhebliche Besserung der Beweglichkeit und Verschwinden der Schmerzen (3. Fall). Was die Methode der Operation anlangt, so erscheint nach dem Vorschlag von Helferich im Muskel unter allen Umständen die Exstirpation im Gesunden indiciert; denn wenn wir auch die Myositis ossificans nicht für eine bösartige Geschwulst halten können, so muß doch durch das Zurückbleiben kleiner Schwielen oder Knochenteilchen im Muskel wieder ein Herd geschaffen werden, der bei Wiedereinsetzen der Muskeltätigkeit durch mechanischen

1) Graf, Archiv f. klin. Chirurgie. 66. Bd.

Reiz eine eventuell zur Knochenbildung führende Entzündung hervorrufen wird.

Im Fall der Verwachsung mit einem Skelettknochen wird man die Anhaftungsstelle soweit glätten müssen, daß keine Vorsprünge mehr in die Muskulatur hineinragen; eine ausgedehnte Wegnahme des Periostes und der oberflächlichen Rindenschicht erscheint dagegen nicht so notwendig, da ja das Periost nicht der Ausgangspunkt der M. ossificans ist und daher von dort auch keine Recidive zu erwarten sind.

Anm. Die Abbildung im Text (S. 398) gehört zu Fall 5. Figur 1 der Tafel VIII zu Fall 1, Figuren 2 und 3 zu Fall 4.

Fig. 1.

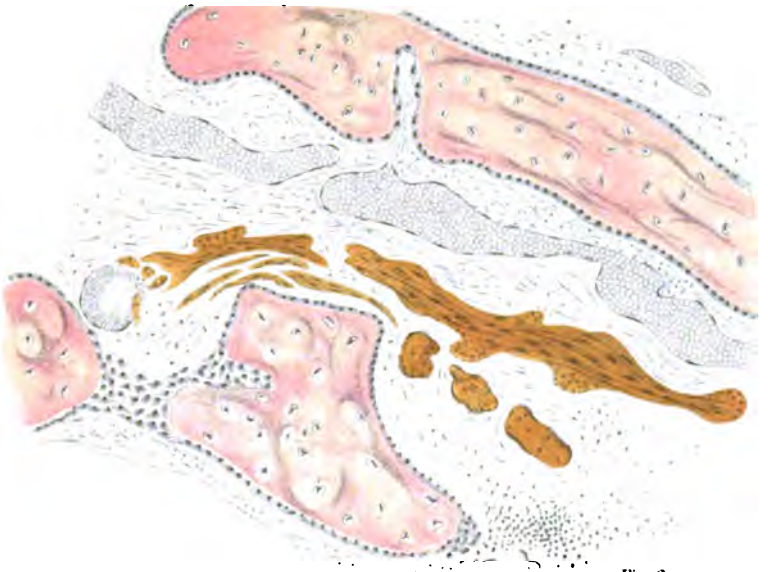

Fig. 3.

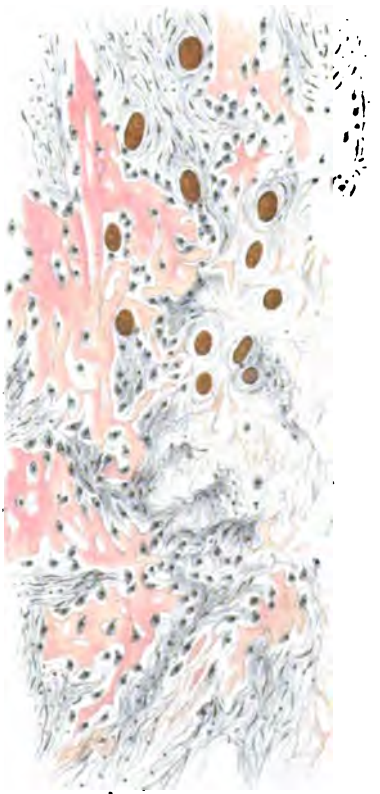

Fig. 2.

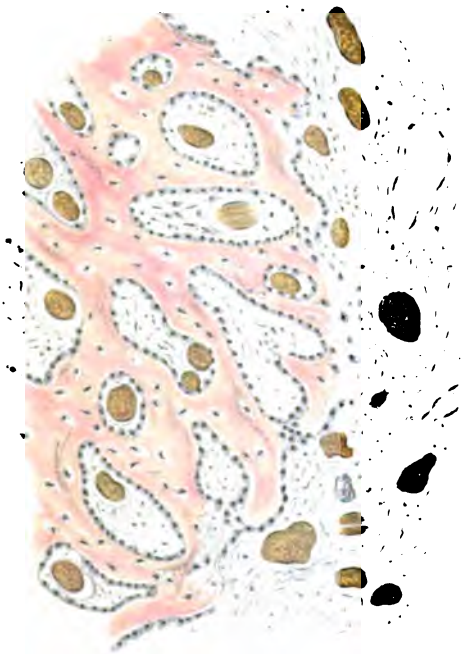

Verlag von F. C. W. Vogel

XXII.

Aus dem Garnisonlazarett Spandau.

Die Entstehungsursache der Fufsgeschwulst.

Von

Stabsarzt Dr. **Momburg**.

(Mit 11 Abbildungen.)

Von sämtlichen Autoren, welche bisher über die Fußgeschwulst geschrieben haben, ist der Versuch gemacht worden, eine Erklärung für die Entstehung dieses Leidens zu geben. Die letzte ausführliche Arbeit hierüber stammt von Blecher aus dem Jahre 1903. Schon lange Zeit habe ich mich, unbefriedigt von den bisherigen Erklärungen, mit der Frage der Entstehung der Fußgeschwulst befaßt und nach einer für alle Fälle gültigen Erklärung gesucht. Ich will im folgenden versuchen, eine Erklärung der Entstehungsursachen zu geben, deren Wert in einer einfachen mechanischen Erfahrungstatsache liegt. Vorher möchte ich jedoch einige Beobachtungen mitteilen, die mir aufgefallen sind und, wie ich glaube, allgemeines Interesse habe.

I. Zunächst ist es wohl allgemeine Ansicht, daß der 2. und 3. Mittelfußknochen den 1. überragt und zwar der 2. am meisten, während der 4. und 5. kürzer ist:

Die Skizze Fig. 1 entspricht der Darstellung der Länge der Mittelfußknochen in den anatomischen Altlanten und findet sich in verschiedenen Aufsätzen geschildert. Ich habe nun bei der Betrachtung zahlreicher Röntgenhilder des Mittelfußes, welche alle bei aufgesetztem Fuße und gleichem Abstand der Röhre aufgenommen wurden, 8 verschiedene Typs der Länge des 2. und 3. Metatarsus gefunden.

1. Typ 1, wie in Fig. 1 angegeben.

2. Typ 2; der 2. Metat. überragt den 1., der 3. ist gleich lang wie der 1. (Fig. 2).

3. Typ 3; der 2. Metat. überragt den 1., der 3. ist kürzer wie der 1. (Fig. 3).

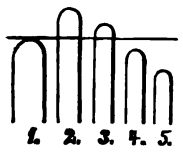

Fig. 1.

Fig. 2.

Fig. 3.

4. Typ 4; der 2. und 3. Metat. sind gleich lang und überragen den 1. (Fig. 4), der 4. Metat. ist dann oft etwas länger wie der 1. oder gleich lang.

5. Typ 5; der 1., 2. und 3. Metat. sind gleich lang (Fig. 5).

6. Typ 6; der 2. und 3. Metat. sind gleich lang, aber kürzer wie der 1. (Fig. 6).

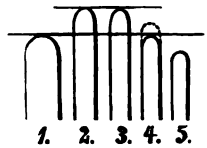

Fig. 4.

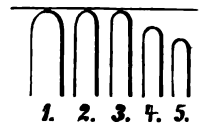

Fig. 5.

7. Typ 7; der 2. Metat. ist gleich lang wie der 1., der 3. aber kürzer (Fig. 7).

8. Typ 8; der 2. Metat. ist kürzer als der 1., der 3. ist kürzer als der 2. (Fig. 8).

Fig. 6.

Fig. 7.

Fig. 8.

Unter 202 Fällen von Fußgeschwulst fanden sich: Typ 1 = 26mal; Typ 2 = 44mal; Typ 3 = 32mal; Typ 4 = 3mal; Typ 5 = 7mal; Typ 6 = 5mal; Typ 7 = 60mal; Typ 8 = 25mal. Hierbei fällt auf, daß Typ 4, 5 und 6, bei denen der 2. und 3. Metat. gleich lang sind, nur in sehr geringer Zahl vertreten ist, während in allen anderen

Fällen der 3. Metat. kürzer als der 2. ist. Auf diese Tatsache komme ich weiter unten zurück.

II. Was die Stärke der einzelnen Mittelfußknochen anbelangt, so finden wir allgemein den 1. als den stärksten geschildert, dann den 5., und als die am schwächsten entwickelten den 2.—4. Bei der Betrachtung der Röntgenbilder des Mittelfußes fiel mir auf, daß zwar der 1. Metat. immer der stärkste ist, daß aber auch der 2. meist wesentlich kräftiger entwickelt ist als der 3.—5. Der 2. Mittelfußknochen macht in den meisten Fällen durch seine Länge und Dicke einen Achtung gebietenden Eindruck. An dritter Stelle folgt dann der 5. Metat., der auch an Dicke oft hinter dem 2. zurückbleibt, ihn an Länge aber nie erreicht. Der schwächste ist immer der 4. Metat. Auch der 3. erreicht meist nicht die Stärcke des 2. oder 5., ist aber stärker als der 4., der 3. Metat. ist in einzelnen Fällen gleich stark entwickelt wie der 2., und zwar dann, wenn der 2. und 3. gleich lang sind.

III. Untersucht man einen ruhenden, nicht aufgesetzten Fuß auf die Beweglichkeit der Köpfchen der Mittelfußknochen zu einander, so findet man immer, daß die Verschieblichkeit der Köpfchen des 2. und 3. Metat. gegen einander von oben nach unten nur sehr gering ist, daß dieselben straffer verbunden sind, und so als etwas Zusammengehöriges erscheinen. Die Köpfchen des 1., 4. und 5. lassen sich dagegen sehr stark gegen die der 2. und 3. verschieben.

Welche Mittelfußknochen werden nun als Hauptstützpunkte des Körpers beim Gehen und Stehen verwendet? Blecher hat der älteren Lehre, daß Ferse und Köpfchen des 1. und 5. Metat. die 3. Hauptstützpunkte seien, den Vorzug gegeben; sehr mit Unrecht, wie ich glaube. Durch Betrachtung der Füße kommt man von selbst zu der Überzeugung, daß diese 3 Punkte nicht die Hauptstützpunkte sein können. Sieht man die Sohle an, so findet man meist eine kräftig entwickelte Schwiele im Gebiete der Köpfchen der 2. und 3. Metat., während eine solche am 1. Metat. fehlt. Betrachtet man den Fuß während des Stehens auf den Zehen, so sieht man das Gebiet der Köpfchen des 2. und 3. Metat. immer dem Boden fest aufliegen, besonders wenn man den Menschen auf einer Zehenspitze balancieren läßt, während das Gebiet der 1. und 5. Metat. sich beim Balancieren abwechselnd bald mehr hebt, bald wieder fest aufsetzt. Ganz unhaltbar ist die Ansicht, daß die Köpfchen der 5. Mittelfußknochen ein frontales Gewölbe bilden, und daß beim Stehen nnd Gehen die Köpfchen des 2.—4. Metat. den Boden nicht berühren. Blecher nimmt an, daß erst infolge Ermüdung der das Gewölbe erhaltenden Muskeln ein Einsinken desselben stattfindet, so daß dann auch die Köpfchen des

2.—4. Metat. den Boden berühren. In Ruhe, bei nicht aufgesetztem Fuße, stehen zwar die Köpfchen der Mittelfußknochen in einem leicht nach oben konvexen Bogen. Ohne jede Anstrengung läßt sich aber die Stellung der Köpfchen in einen nach oben konkaven Bogen verändern, so daß das 2. und 3. Köpfchen am tiefsten steht, wenn man das Köpfchen des 1. und 5. Metat. fixiert und leicht auf die Köpfchen des 2. und 3. Metat. nach unten drückt. Alle diese Erwägungen hatte ich angestellt, ehe ich die Aufsätze von v. Meyer, Beely, Muskat gelesen. Ich meine, daß nach den Untersuchungsresultaten dieser Autoren die Lehre eine für alle Mal erledigt ist, daß die Köpfchen des 1. und 5. Metat. zu den Hauptstützpunkten des Fußes zu zählen sind.

Es muß als feststehende Tatsache angesehen werden, daß außer dem Calcaneus die Köpfchen des 2. und 3. Metat. die Hauptstützpunkte des Fußgewölbes sind. Da diese 2 vorderen Stützpunkte sehr nahe zusammenliegen, ist die Unterstützungsfläche sehr schmal. Infolgedessen sind von der Natur noch seitliche Stützen angebracht in Gestalt der Köpfchen des 1., 4. und 5. Metat., welche je nach Bedarf bei Störungen des Gleichgewichtes in Funktion treten, und zwar das des 1. Metat. an der Innenseite, das des 4. und 5. an der Außenseite der Unterstützungsfläche.

Blecher hat in seinem Aufsatze nachzuweisen gesucht, daß diese Lehre zu Unrecht bestehe, und hat zahlreiche Gründe für die Richtigkeit der alten Lehre angeführt. Ich will versuchen, die sämtlichen Gründe zu entkräften.

Von vornherein ist die Annahme unhaltbar, daß beim Gehen und Stehen die Köpfchen des 2.—4. Metat. den Boden nicht berühren. Ich brauche hierbei nur auf die Untersuchungen von Beely und v. Meyer und auf die erwähnte Tatsache hinzuweisen, daß das frontale Gewölbe der Köpfchen des Metat. sich ohne besondere Kraftanstrengung in einen nach oben konkaven Bogen verändern läßt. Die Köpfchen der Metat. bilden nur bei ruhendem, nicht aufgesetztem Fuße ein Gewölbe, wohl als Folge der größeren Beweglichkeit des 1., 4. und 5. Metat., und der Gesetze der Schwere.

Daß Blecher die Lehre, daß von mehreren zu einer Funktion verbundenen Knochen der stärkste die Hauptfunktion — die Belastung — zu übernehmen hat, auf den Fuß anwendet, hat zuerst etwas Bestechendes. Danach müßte allerdings der alten Lehre von den Hauptstützpunkten des Fußes der Vorzug gegeben werden, aber doch nur bei oberflächlicher Betrachtung. Nehmen wir nach der neuen Lehre den 2. und 3. Metat. als Hauptträger an und nehmen beide Knochen als ein Ganzes, so läßt sich ohne weiteres Blechers Einwurf für die

Richtigkeit der neuen Lehre verwenden. Wie ich anfangs erwähnte, zeigt sich bei Betrachtung der Röntgenbilder der 2. Metat. gegen den 3., 4. und 5. fast immer als ein durch Dicke und Länge ausgezeichneter Knochen. Immer steht er an Stärke dem 1. nach, wie auch der 3. Nimmt man aber die Summe des 2. und 3. Mittelfußknochens als Ganzes, dann wird man fast in jedem Falle finden, daß diese beiden zusammengenommen den 1. an Stärke überragen Besonders ist dieses der Fall, wenn der 2. und 3. Metat. gleichlang sind.

Wie kommt es nun, daß der 1. Mittelfußknochen so stark entwickelt ist? Ich halte diese starke Entwicklung für einen Beweis, der Wichtigkeit des Knochens als seitliche Stütze. Sie ist ein Beweis, daß diese seitliche Stütze eine hohe funktionelle Bedeutung hat. Daß die beiden äußeren seitlichen Stützen jeder einzeln schwächer entwickelt sind als die innere, beruht auf der Zweizahl der Stützen, deren Summe nur wenig hinter der Stärke der inneren zurückbleibt. Die Zweizahl der äußeren Stützen läßt sich meiner Ansicht nach leicht begründen. Beim Stehen auf einem Beine genügt eine einzige innere seitliche Stütze, da als weitere Stütze zur Verhütung des Umfallens nach innen das andere Bein zur Verfügung steht. Nach außen steht keine weitere Stütze zur Verfügung, infolgedessen mußte die Stützfläche verbreitert werden, was durch Anlage von 2 seitlichen Stützpunkten geschah.

Hiernach fällt auch der Schluß Blechers fort, daß es eine unzweckmäßige Einrichtung der Natur und deshalb widersinnig wäre, wenn sie die Mittelfußknochen, auf denen sie hauptsächlich die Last des Körpers ruhen lassen will, so dünn schaffte, daß sie ausnehmend oft bei Belastung zerbrächen.

Ferner führt Blecher zur Begründung der Richtigkeit der alten Lehre die starken Beschwerden bei Verletzungen des 1. und 5. Metat. und die geringfügigen bei der Verletzung des 3. an. — Blecher geht in seiner Abhandlung immer von der Lehre v. Meyers aus, daß nur das Köpfchen des 3. Metat. als Hauptstützpunkt diene. — Ich glaube, die Beschwerden bei Brüchen des 2., 3. oder 4. Metat. sind doch nicht so gering, wie Blecher sie angibt. Daß die Leute z. B. mit gebrochenem 3. Metat., was bei Bruch des 2. oder 4. in gleicher Weise oft der Fall ist, noch Märsche mitmachen, der Bruch also oft längere Zeit ziemlich schmerzlos ist, beruht, glaube ich, auf einer Veränderung des Knochens, auf die ich noch zurückkomme. Jedenfalls wird Blecher aber oft die Erfahrung gemacht haben, daß mehrere Wochen, ja Monate nötig waren, die Beschwerden zu beseitigen. Diese langwierige Behandlungsdauer der Fußgeschwulst gerade veranlaßte mich

eine Behandlungsmethode zu suchen, durch welche der Heilungsproceß beschleunigt wurde (s. Deutsche militärärztl. Zeitschrift 1904, Nr. 1: Die Behandlung der Fußgeschwulst mit Stauungshyperämie). — Diese Behandlungsmethode hat sich bisher auf das beste bewährt. — Weiter ließe sich auch noch bei Bruch eines der 3 mittleren Metat. als Ursache für die Geringfügigkeit der Beschwerden anführen, daß der 2. und 3. sich gegenseitig bei Ausfall des einen vertritt, und daß bei Bruch des 4. der 5. allein die Funktion übernimmt. Außerdem ist für die größere Schmerzhaftigkeit bei Brüchen des 1. und 5. Metat. noch der Umstand in Betracht zu ziehen, daß diese beiden Knochen von ihrem benachbarten Metat. nicht so geschient werden, wie die mittleren 3, sodaß leichter Verschiebungen eintreten können. Daß die Beschwerden bei Brüchen des 1. Mittelfußknochens so sehr größer sein sollen, weiß ich nicht aus eigener Erfahrung. Wenn sie es sind, so beweist das nur die außerordentliche große Bedeutung des Metat. 1 als seitliche Stütze, welcher keinen Vertreter hat, der die Funktion übernimmt. Daß die Beschwerden bei Bruch des 5. Mittelfußknochens nicht so groß sind, wie Blecher zu glauben scheint, beweisen die Fälle von Grohé.

Schmizs Fall, bei dem der 2., 3. und 4. Metat. gebrochen waren, der mit starker Dislokation der Bruchenden heilte (2 an 3, 3 an 4 usw.), ist meiner Ansicht nach keineswegs beweisend für die alte Lehre. Schmiz erwähnt ausdrücklich, daß neben der fehlerhaften Knochenverbindung noch sämtliche Bruchenden unter einander durch Callus verbunden waren. Dieses feste Knochengefüge, bestehend aus den verlöteten 2., 3. und 4. Metat., konnte die Funktion nachher gerade so gut übernehmen, wie vorher der 2. und 3. Metat. allein. Es ist daher kein Grund vorhanden, daß der Mann nach der Heilung nicht gerade so gut gehen sollte, wie vor der Verletzung. Schmiz selbst zieht auch aus dem vorzüglichen Resultate den Trugschluß der Richtigkeit der alten Lehre. Auch daß ein Mann, dem Blecher das 3. Keilbein und den 3. Metat. resecierte, 5 Wochen nach der Operation keine Störungen des Gehens und Stehens mehr zeigte, beweist nur, daß der 3. Metat. nicht allein den Hauptstützpunkt abgibt, und andererseits, daß der 2. Metat. allein die Funktion des 2. und 3. übernehmen kann, nicht aber daß der 1. und 5. die Hauptträger sind.

Die neue Lehre von den Stützpunkten des Fußes gibt sofort eine einfache Erklärung für die verschiedene Häufigkeit des Befallenseins der einzelnen Mittelfußknochen. Wie ich anfangs mitgeteilt habe, müssen wir 2 Hauptgruppen von Ausbildung der Mittelfußknochen

unterscheiden: 1) der 2. Metat. ist länger als der 3., und 2) der 2. und 3. Metat. sind gleichlang. Betrachten wir Gruppe 1, so ist es natürlich, daß der längere Knochen, der 2. Metat., häufiger bricht als der kürzere 3) Halten diese Hauptstützen die auf sie wirkenden Insulte aus, so kann doch eine der Nebenstützen brechen, und das wird zuerst bei der schwächsten, dem 4. Metat., geschehen. Die Nebenstützen brechen naturgemäß viel seltener als die Hauptstützen. Ich meine, hieraus ergibt sich ohne weiteres das Verhältnis der Mittelfußbrüche, wie es wohl allgemein feststeht: der zweite vorwiegend, dann der dritte, selten der vierte. Daß der 1. und 5. Metat. fast nie brechen, beruht darauf, daß sie Nebenstützen und stark entwickelt sind.

Auffallend ist, daß bei den 202 Fällen von Fußgeschwulst, deren Röntgenbilder mir vorlagen, nur 15 mal die zweite Gruppe vertreten war. Weitere Untersuchungen werden ergeben, in welcher Anzahl diese Bildung vorkommt, und in welchem Prozentsatze diese Bildung bei der Fußgeschwulst beteiligt ist.

Wodurch kommt nun der Bruch, resp. die Periostitis bei der Fußgeschwulst zustande? Es ist wohl allgemein anerkannt, daß nicht in jedem Falle von Fußgeschwulst ein Knochenbruch vorliegt, wie früher angenommen wurde, sondern daß, wie Blecher (1902) nachgewiesen hat, es sich nur in $^1/_3$ der Fälle um einen Bruch, in $^2/_3$ der Fälle um eine Periostitis handelt.

Die bisher gegebenen Erklärungen leiden alle daran, daß sie nicht für alle Fälle gültig sind; so unterscheidet z. B. Rittershausen 3, Blecher 2 verschiedene Gruppen nach der Entstehungsursache. Auch erscheint nach den Schilderungen der Mechanismus meist äußerst kompliziert. Je einfacher eine Erklärung ist, um so besser ist sie, besonders wenn sie für alle Fälle paßt. Ich will davon abstehen, die verschiedenen Erklärungen hier wiederzugeben; ganz befriedigen kann jedenfalls keine.

Fraglos spielt die Ermüdung und Belastung bei der Entstehung der Fußgeschwulst eine Hauptrolle, was auch von den meisten Autoren voll gewürdigt wird. In einzelnen Aufsätzen wird auch eine veränderte Festigkeit des Knochens in Betracht gezogen, aber als bedeutungslos fallen gelassen. Ich glaube, daß die veränderte Knochenfestigkeit eine Hauptrolle bei der Entstehung der Fußgeschwulst spielt.

Ein elastischer Stab wird wie jeder elastische Körper allmählich seine Elasticität einbüßen, er wird ermüden, wenn immer und immer wieder die Elasticität bis an ihre Grenze ausgenützt wird, so daß schließlich ein starrer Körper vorliegt, der seine ursprüngliche Form infolge des Elasticitätsverlustes nicht mehr annehmen kann. Diese

Tatsache läßt sich leicht auf die Mittelfußknochen übertragen. Der 2. und 3. Metat. als Hauptstützen beim Gehen sind die längsten von allen. Diese Einrichtung der Natur hat ihren Grund vielleicht darin, daß infolge der Länge dieser beiden Knochen der Gang elastischer und leichter wird, da längere Knochen größere Biegsamkeit besitzen als die kürzeren. Auch die Zweiteilung der vorderen Hauptstütze ist deshalb vielleicht von der Natur vorgenommen, da ein Knochen wegen seiner größeren Dicke an Elasticität eingebüßt hätte. Beim gewöhnlichen Gehen wird nun die Elasticität dieser beiden Knochen bei jedem Schritt durch die Körperschwere zwar nicht bis zu ihrer Grenze ausgenutzt, immerhin wird aber die Elasticität bis zu einem gewissen Grade angestrengt. Diese fortwährenden Insulte bei jedem Schritte heben langsam die Elasticität auf, der Knochen ermüdet. Wie bei jedem Organ die Folge der Anstrengung die Ermüdung ist, so ist es auch beim Knochen. Jeder gewöhnliche Mensch wird nun auf dieses Müdigkeitsgefühl reagieren und dem Organe, hier den beiden Mittelfußknochen, Ruhe gewähren. Hieraus resultiert das sehr seltene Vorkommen der Fußgeschwulst in der Civilbevölkerung. Anders ist es bei unsern Soldaten. Dieselben sind gezwungen, trotz Müdigkeitsgefühl weiter zu marschieren. Ehrgeiz, nicht hinter den andern zurückzubleiben, treibt sie zur Anspannung der letzten Kräfte. Hierdurch ist es verständlich, daß die Fußgeschwulst beim Militär so überaus zahlreich vorkommt.

Eine Veränderung des 2. und 3. Mittelfußknochens wird nun beim gewöhnlichen Gehen, wo nur die Körperschwere einwirkt, nicht eintreten. Erst nach längerem Gehen wird der Elasticitätsverbrauch so groß, daß Ermüdung eintritt. Wird nun weiter gegangen, so äußern sich die fortdauernden, über das gewöhnliche physiologische Maß hinausgehenden Anforderungen an die Elasticität der Mittelfußknochen in einer mehr oder minder starken Knochenhautentzündung, die als „Fußgeschwulst" in die Erscheinung tritt, wenn der Fuß jetzt Ruhe erhält. Wird aber durch Weitermarschieren schließlich die Elasticität bis an die Grenze der Möglichkeit verbraucht, so wird der vorher elastische Knochen zum starren Körper, der infolgedessen an seiner Widerstandsfähigkeit so sehr eingebüßt hat, daß selbst das Körpergewicht den Knochen zerbricht. Um so eher wird dieser Fall eintreten, wenn der Körper noch durch Gepäck, wie es bei Soldaten der Fall ist, stark belastet wird.

Die Knochenhautentzündung und Bruch der Mittelfußknochen sind also nur als gradweise verschiedene Befunde bei der Fußgeschwulst aufzufassen.

Bei der Röntgenuntersuchung der Fußgeschwülste fiel es mir auf, daß auch an den nicht betroffenen Füßen häufig periostale Verdickungen vorhanden waren, ohne daß vorher der Mann jemals irgendwelche Schmerzen an diesem Fuße gehabt hatte. Dieses veranlaßte mich,

R L

Fig. 9.

die Füße einiger Infanteristen des 2. Jahrganges, welche sämtlichen Dienst getan und niemals Fußbeschwerden gehabt hatten, zu untersuchen. Ich glaubte diese Verdickungen an den Mittelfußknochen durch die Lehre von der funktionellen Knochengestalt erklären zu

R L

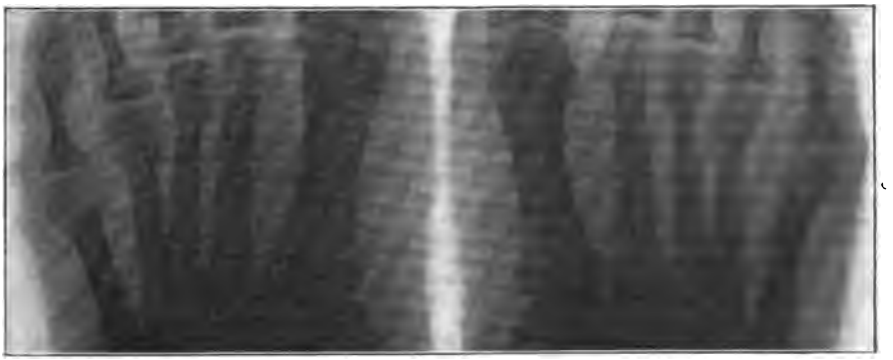

Fig. 10.

können. Die Natur hätte demnach durch periostale Verdickung (Periostose) der Mittelfußknochen die gesteigerten Ansprüche an ihre Funktion ausgeglichen. Eine Stärkung des Knochens ist ferner auch durch Verdickung der kompakten Substanz auf Kosten der Markhöhle

möglich (Osteosclerose). Ich fand nun in 8 Fällen: einmal eine starke spindelförmige Verdickung des 3. linken Metat. (s. Fig. 9); einmal eine leichte spindelförmige Verdickung des 2. rechten Metat. (s. Fig. 10); einmal eine auffallend starke Verengerung der Markhöhle und Dicke der kompakten Knochensubstanz an den beiden 2. Metat. bei einem Manne, besonders am rechten Fuße (s. Fig. 11). Bei früher untersuchten 6 Fällen fand ich zweimal eine periostale Verdickung. Auch Blecher fand „dreimal Reste einer vor dem Diensteintritt überstandenen Fußgeschwulst, von der die Leute zum Teil nichts wußten".

R L

Fig. 11.

Ich habe nun kein Bedenken, auf Grund der Lehre von der funktionellen Knochengestalt zu erklären: Bei einer immer wiederkehrenden Anstrengung der Mittelfußknochen über die physiologische Grenze hinaus, die jedoch nicht so groß ist, daß pathologische Zustände entstehen, sucht die Natur den Mittelfußknochen durch eine Volumzunahme zu stärken und dadurch einen natürlichen Zustand wiederherzustellen. Diese Volumzunahme geschieht meist durch Periostose, seltener durch Osteosclerose.

Hieraus folgt dann die Tatsache als etwas Natürliches, daß bei der Truppe der 1. Jahrgang eine weit höhere Zahl von Fußgeschwülsten stellt als der 2. Jahrgang. Blecher berechnet die Zahl für den 1. Jahrgang auf 85,2 Proz. Daß die Reserve und Landwehr ebenfalls einen hohen Prozentsatz stellen, ist hieraus auch erklärlich. Wie bei größerer Inanspruchnahme eine Volumzunahme des Organs erfolgt, so schwindet diese Zunahme auf das gewöhnliche Maß, wenn die

stärkere Inanspruchnahme nicht mehr stattfindet. Letzteres ist nach der Entlassung der Mannschaften aus dem aktiven Dienst der Fall. Die Reservisten und Landwehrleute entsprechen dann wieder in Bezug auf Stärke der Mittelfußknochen mehr den Leuten des 1. Jahrganges. Hiernach ist auch die von Körting erwähnte Tatsache, welche auch Blecher auffiel, verständlich, daß Mannschaften aus der Gebirgsbevölkerung weit weniger an Fußgeschwulst erkranken, als Mannschaften aus der Tiefebene. Beim Bergesteigen werden die Mittelfußknochen wesentlich mehr in Anspruch genommen als beim Gehen in der Ebene. Aus den bisherigen Auseinandersetzungen ergibt sich auch die Curve der Zugänge an Fußgeschwulst für die einzelnen Monate, wie sie tatsächlich aussieht, als etwas Natürliches.

In welchem Zusammenhange stehen nun die von den Kranken angegebenen Ursachen der Fußgeschwulst mit der Entstehung? Der größte Teil der Kranken weiß eine bestimmte Ursache nicht anzugeben. Auf dem Marsche oder beim Exercieren haben sie den ersten Schmerz gespürt, der sich langsam verschlimmert hat. Diese Angaben sind meiner Ansicht nach die richtigen. Die meist angegebenen Ursachen, wie Treten auf ein Steinchen, in eine Wagenspur, in ein Loch, Schieftreten usw. sind nur scheinbare Ursachen. Durch diese angeblichen Ursachen wird die Fußgeschwulst nicht bedingt, sondern es treten durch dieselben die ersten Schmerzen auf, welche den Mann auf das vorhandene Leiden aufmerksam machen, eine Erscheinung, welche sich sehr häufig findet. Vielleicht auch erklärt sich der Mann den plötzlich beim Bruch auftretenden Schmerz dadurch, daß er auf ein Steinchen getreten sei, oder er knickt wirklich infolge des Schmerzes ein und verwechselt so Ursache und Wirkung. Ich kann mir nicht vorstellen, daß bei der Dicke und Starrheit der Sohlen der Mannschaftsstiefel ein Steinchen oder eine sonstige geringe Erhöhung am Boden durch die dicke, harte Sohle auf das Köpfchen eines Mittelfußknochens einwirken kann. Wohl könnte ja schließlich einmal ein Sprung auf die Zehen das Brechen eines ermüdeten Metatarsus verursachen. Dieser Sprung ist dann aber auch nicht die Hauptursache, sondern die Ermüdung des Knochens, da ein frischer, nicht überanstrengter Mittelfußknochen sicher diesen Insult vertragen hätte. Deshalb sehen wir auch in der Civilbevölkerung, wo doch auch viel geturnt wird, die Fußgeschwulst so selten auftreten, da hier die Knochen an ihrer Elasticität noch nichts infolge voraufgegangener Strapazen eingebüßt haben.

Daß Leute mit Bruch eines Metat. oft noch lange Zeit ohne Beschwerden mitmarschieren und noch mehrere Tage ihren Dienst ver-

sehen, möchte ich auf eine Herabsetzung der Empfindung an dem überanstrengten und ermüdeten Knochen zurückführen. Auch möchte ich annehmen, daß die normale Elasticität der Mittelfußknochen sich nur langsam wieder einstellt, wenn dieselbe durch Überanstrengung verbraucht war, daß die Ermüdung des Knochens also längere Zeit anhält. Nach voraufgegangenen anstrengenden Märschen wäre dann die Entstehung der Fußgeschwulst bei geringeren Leistungen des Metat. erklärlich.

Die Wirkung der Muskulatur des Unterschenkels und Fußes habe ich außer Betracht gelassen, ohne damit die Bedeutung derselben zu verkennen. Es ist natürlich, daß dieselbe erst durch Ermüdung ausgeschaltet sein muß, ehe die Belastung des Fußgewölbes auf die Elasticität der Knochen allein einwirken kann. Ich möchte hier noch den von Blecher citierten Fall von Thiele anführen. Die Fußgeschwulst entstand bei einem Manne, dem bei längerem Verweilen in knieender Stellung der Fuß eingeschlafen war, als er sich erhob und mit dem Fuße auftrat. Er verspürte hierbei sofort einen Schmerz im Fuße. Das durch längeren Druck auf die Nerven verursachte „Einschlafen" hatte eine vorübergehende Lähmung der Muskulatur bedingt und diese ausgeschaltet. Die wahrscheinlich durch Gepäck noch erhöhte Körperschwere genügte jetzt, den Bruch des vorher wohl schon ermüdeten Mittelfußknochens herbeizuführen.

Literaturverzeichnis.

1) Beely, Zur Mechanik des Stehens. Archiv f. klin. Chir. 27. Bd. Nr. 15.
2) Körting, Deutsche militärärztl. Zeitschrift. 1893. S. 404.
3) Schulte, Die sogenannte Fußgeschwulst. Archiv f. klin. Chir. 55. Bd. Nr. 39
4) Stechow, Fußödem und Röntgenstrahlen. Deutsche militärärztl. Zeitschr. 1897. Heft 11.
5) Kirchner, Über das Wesen der Fußgeschwulst. Wiesbaden 1898.
6) Derselbe, Die „Fußgeschwulst". Deutsche militärärztl. Zeitschr. 1899. Heft 2.
7) Rittershausen, Zur Frage der Fußgeschwulst. Deutsche militärärztl. Zeitschr. 1899. Heft 1.
8) Schipmann, Zur Casuistik der Brüche der Metatarsalknochen. Deutsche med. Wochenschr. 1899. Nr. 20.
9) Wolff, Die Lehre von der funktionellen Knochengestalt. Virchows Archiv. 155. Bd. Nr. 11.
10) Muskat, Die Brüche der Mittelfußknochen in ihrer Bedeutung für die Lehre von der Statik des Fußes. Sammlung klinischer Vorträge. N. F. Nr. 76.
11) Thiele, Über Frakturen der Metatarsalknochen durch indirekte Gewalt. Deutsche med. Wochenschr. 1899. Nr. 10.

12) Thiele, Weiterer Beitrag zur Frage nach der Ursache der Fußgeschwulst. Deutsche militärärztl. Wochenschr. 1900. Nr. 3.
13) Sleeswijk, Warum kommt die „Fußgeschwulst" beim Militär am meisten vor? Deutsche militärärztl. Zeitschr. 1900. Nr. 11.
14) Muskat, Sind die Spontanbrüche der Mittelfußknochen als Unfall zu betrachten? Deutsche med. Wochenschr. 1900. Nr. 30.
15) Grohé, Über Metatarsalfrakturen. Münchner med. Wochenschr. 1901.
16) Schmiz, Bruch dreier Mittelfußknochen usw. Deutsche militärärztl. Zeitschr. 1902. Heft 4.
17) Blecher, Fußgeschwulst, Knochenbruch und Knochenhautentzündung. Deutsche militärärztl. Zeitschr. 1902. Heft 6.
18) Meyer, Über die sogenannte Fußgeschwulst der Soldaten. Korrespodenzbl. f. Schweizer Ärzte. 1902. Nr. 11.
19) Blecher, Entstehung der Fußgeschwulst. Deutsche militärärztl. Zeitschr. 1903. Nr. 1.
20) Tobold, Zur Kasuistik der Mittelfußknochenbrüche. Deutsche militärärztliche Zeitschr. 1903. Nr. 9.

XXIII.

Aus dem Stadt-Hannoverschen Krankenhause in Linden.

Zur Luxation der Keilbeine.

Von

Dr. **Georg Fischer.**

(Mit 1 Abbildung.)

Es ist auffallend, daß bis vor zehn Jahren nicht eine einzige Keilbeinverrenkung in der ganzen deutschen Literatur veröffentlicht worden ist. Seit jener Zeit nur zwei; England und Frankreich teilen sich zur Hälfte in das bisher kleine Material von 23 Fällen. Sehr wahrscheinlich ist diese Verrenkung aber doch häufiger, als man nach einer Zusammenstellung mehrerer Statistiken über 2016 Luxationen mit nur einer einzigen am Keilbein annehmen müßte (Prahl); zumal dürften Subluxationen mit geringer Verschiebung der Knochen in der Diagnose Distorsion untergegangen sein. Es bedarf wohl nur weiterer Anregungen, um sicher noch mehr Keilbeinverrenkungen, auch deutsche, ans Tageslicht zu ziehen. Immerhin halten das öftere Mißlingen der Reposition und zurückbleibende Funktionsstörungen das praktische Interesse wach.

Nachdem Lemoine[1]) 10 Luxationen des I. Keilbeins zusammengestellt hatte, ist von Ferd. Bähr[2]) das übrige Material gesammelt und in acht Gruppen gebracht, je nachdem eines der drei Keilbeine für sich oder mehrere zusammen, oder kombiniert mit Metatarsalknochen verrenkt waren. Hinzu kommen drei Verrenkungen des I. Keilbeins von R. W. Smith, Mayland-Andrew und mir, außerdem eine ältere des I., II. und III. Keilbeins aus einem Londoner Hospital. Gestrichen ist von mir eine am II. Keilbein von Folker. Mithin bleiben 26 Luxationen.

---

1) Revue de chirurgie. III. p. 118. 1883.

2) Traumatische Luxationsformen der kleineren Fußwurzelknochen (Samml. klin. Vortr. N. F. Nr. 136. 1895).

Ein 55jähriger Schlosser (Ph. W.) ging in weichen Pantoffeln eine Treppe hinab, trat auf die Kante der drittletzten Stufe und glitt aus. In demselben Augenblicke, wo er eine Anstrengung machte, um nicht zu fallen, und schließlich noch das Geländer faßte, hatte er einen starken Schmerz mit Wärmegefühl am linken Fuß und konnte nicht auftreten (5. Juni 1897).

Bei der Aufnahme ins Krankenhaus am folgenden Tage war der ganze Fußrücken geschwollen; trotzdem fühlte man auf demselben und am Innenrande einen Vorsprung, und zwar das I. Keilbein, welches nach oben und innen luxiert war. Der innere Fußrand war concav und verkürzt. Ein Repositionsversuch in Narcose mittelst Plantarflexion, Abduction und Daumendruck mißlang. Als nach achttägiger Hochlagerung des Fußes mit Anwendung von Eis die Schwellung abgenommen hatte und auch dann eine Reposition erfolglos war, wurde das I. Keilbein exstirpiert. Der über die Höhe des vorspringenden Knochens geführte Schnitt fiel in den I. Intermetatarsalraum. Der Kranke blieb 14 Tage lang fieberlos. Dann, drei Tage nach dem zweiten Verbandwechsel, entwickelte sich bei freiem Abfluß des Secrets durch ein Drain, unter hohem Fieber, ohne nachweisbare Infection eine ausgedehnte Phlegmone über den Fußrücken, gegen welche sogleich und wiederholt Einschnitte, Gegenöffnung in der Fußsohle und Einlegen mehrerer Drains in Anwendung kamen. Der Proceß ging nach drei Wochen zurück, und Patient wurde wieder fieberfrei. Schwammige Granulationen verzögerten den Verlauf, so daß der Kranke erst nach drei Monaten geheilt entlassen werden konnte (29. September). Der Fuß war noch etwas geschwollen und nach längerem Gehen an der Innenseite schmerzhaft, der Unterschenkel etwas atrophisch; doch konnte Patient nach drei Wochen die Arbeit wieder aufnehmen. Später war er wegen doppelseitiger Leistenbrüche und anderer Krankheiten längere Zeit hindurch arbeitsunfähig.

Befund nach 7 Jahren (März 1904). Der Mann arbeitete als Schlosser, ging schmerzlos, ohne Stock und stieg bequem Treppen. Die Beweglichkeit des Fußgelenks war normal, die der Zehen etwas beschränkt. Der Fuß war um 2 cm verkürzt. Die 6 cm lange Exstirpationsnarbe lag im leicht vertieften I. Intermetatarsalraume nahe und parallel dem II. Metatarsus, und eine 4 cm lange Incisionsnarbe fand sich zwischen Malleol. int. und Basis des I. Metatarsus. An der Innenseite des Fußes waren drei Knochenvorsprünge sichtbar. Zunächst die Basis des I. Metatarsus mit leicht fühlbarem Rand, welche dem vorderen Rande des Malleol. int. näher gerückt war, als am gesunden Fuß. Sodann das Capitulum dieses Metatarsus. Außerdem fand sich fingerbreit unter und etwas vor dem Malleol. int. ein Knochenvorsprung, dessen unterer Rand bei aufrechter Stellung daumenbreit vom Boden entfernt war. Dieser Vorsprung wurde als Kahnbein aufgefaßt. Unter und etwas vor dem Malleol. ext. lag eine leichte Vertiefung. Die Fußsohle war unverändert.

Dr. Bade war so gütig, ein Röntgenbild zu machen und dazu folgende Erklärung zu geben. „Zwischen Kahnbein, Würfelbein einerseits und den Basen des I. und II. Metatarsus andererseits findet sich eine nicht gut zu differenzierende Knochenmasse, welche den Keilbeinen entspricht. Dieselbe hat die Basen des I. und II. Metatarsus auseinandergedrängt, ist aber mit denselben knöchern verwachsen. Es ist entweder neue, durch die Ope-

ration entstandene Knochenmasse, oder ein nach vorn verschobenes Keilbein. Nicht aufzuklären ist der kleine runde Knochenschatten."

Der an der Innenseite des Fußes und der Planta nähergerückte fühl-

1. Kleiner runder Knochenschatten.
2. Naviculare.
3. Hals und weiter nach vorn Kopf des Talus.
4. Calcaneus.
5. Cuboideum.

bare Knochenvorsprung im Verein mit dem abnormen Vorsprung des Kahnbeins im Röntgenbilde machen eine Senkung dieses Knochens zweifellos. Da die durch Fortnahme des I. Keilbeins entstandene Lücke in ihrem Sagittaldurchmesser der Verkürzung des Fußes um 2 cm fast entspricht,

so hat sich das Kahnbein voraussichtlich nur unvollständig gesenkt, und ist teilweise mit dem Talus in Verbindung geblieben. Faßt man die Senkung als Folge der durch Eiterung zerstörten Bandmassen auf, so kann durch die gleiche Ursache auch eine Verschiebung des II. Keilbeins zwischen die Basen des I. und II. Metatarsus zustande gekommen sein.

Autor	Ursache	Symptome	Behandlung	Literatur
		1. I. Keilbein.		
1. Villars.	Wagenrad.	Nach oben.	Rep. durch Extension, Abduction, Daumendruck. Pat. ging nach 2 Monaten.	Briot: Hist. des progrès de la chir. milit. en France pendant les guerres de la révolution. 1817. p. 228. — Poulet, Gaz. méd. de Paris. Nr. 48. p. 757. 1851.
2. A. Cooper.	Fall aus Höhe.	Nach oben und innen.	Veraltet. Rep. mißlingt. Patient hinkte etwas.	A treatise on dislocations and on fractures of the joints. 3. Aufl. S. 344. 1824.
3. Ders.	Fall m. Pferd. Fuß zwischen Pferd und Trottoirrand.	Nach oben und innen.	Rep. mißlingt.	Ibid.
4. Nélaton.	Wagenrad.	I. K. trat mit hinterem und unterem Winkel aus Wunde, war quer über II. K. gelagert.	Rep. mißlingt. Exstirpation, starke Eiterung, Heilung.	Eléments de Pathol. chirurg. 2. Aufl. 3. Bd. S. 315. 1874.
5. Meynier	Tiefertreten.	Nach oben und innen.	Rep. durch mässigen Druck. Heilung nach 3 Woch.	Gaz. méd. de Paris. p. 523. 1851.
6. R. W. Smith.	Fall m. Pferd. Fuß zwischen Pferd u. Rand eines Fliesenweges.	Nach innen. Innenfläche des I. K. stand höher als Außenfläche.	Veraltet. Rep. sogleich nach Unfall mißlungen. Fußwölbung fast ganz verschwunden. Function vollständig hergestellt.	Dublin quart. Journ. of med. Sc. Vol. 38. p. 436. 1864. (Arch. f. klin. Chir. 8. Bd. Jahresber. S. 321 — Delorme, nouv. dictionn. de méd. et de chir. 27. Bd. p. 660. 1879.)
7. Anger.	—	Nach oben und innen.	—	Traité iconogr. des malad. chir. Vol. 3. p. 140. Paris 1865. (Lemoine l. c.)
8. Velder d'Elmire[1])	Fall aus Höhe auf Fußsohle mit Einwärtsdrehung des Fußes.	Nach oben und innen.	—	Gross, a system of surgery. 5. Aufl. Vol. II. p. 80. Philadelphia 1872 (Lemoine l. c.).
9. Fitzgibbon.	Pferd tritt auf Fußrücken.	Nach unten und innen.	Rep. leicht nach Erweiterung der Lücke zwischen Kahnbein und I. Metat., nebst Daumendruck.	Dublin quart. Journ. of med. Sc. Vol. 64. p. 271. 1877. (Virchow-Hirsch Jahresber. II. p. 340. 1877 — Lemoine l. c.).

1) Vielleicht ist dieser Fall identisch mit Velder's plantarer Luxation des I. Metatarsus in meiner nachfolgenden Arbeit.

Autor	Ursache	Symptome	Behandlung	Literatur
10. Bryant	Fall eines schweren Gewichts auf Außenrand d. Fußes.	Nach oben und innen.	—	A manuel for the practice of surgery. 3. Aufl. Vol. II. p. 365. London 1879 (Lemoine l. c.).
11. Mayland-Andrew.	Wagenrad (Kind).	Nach oben.	Rep. Gangrän, Heilung.	Glasgow Journ. Juni, p. 461. 1895 (Virchow-Hirsch Jahresber. II. p. 286. 1895).
12. G. Fischer.	Tiefertreten.	Nach oben und innen.	Rep. mißlingt. Exstirpation. Function sehr gut.	—
2. I. und II. Keilbein.				
1. Monteggia.	Fall auf Fuß.	Nach oben.	Rep. leicht durch Druck. Patient konnte nach einigen Tagen auftreten.	Instit. de chir. T. IV. (Schmidt's Jahrb. 94. Bd. p. 337; 155. Bd. p. 303).
3. I., II. und III. Keilbein.				
1. Hospital in London. (Luke?)	—	Unvollständig nach oben. I. K. getrennt v. Kahnbein nach oben und innen.	Rep. durch Extension, Druck. Heftige Entzündg. Pat. ging nach 6 Wochen.	London med. Gaz. Vol. VII. p. 704. 1831 (Malgaigne, traité des fract. et des luxat. II. p. 1074. 1855. — Nélaton l. c.).
4. II. Keilbein.				
1. Turner[1])	Wagenrad	Nach oben. Die 4eckige Fläche war fühlbar.	Rep. leicht durch Extension, Beugung des Fußes, directen Druck. Wiederholt tetanische Krämpfe. Heilung. Fuß war zu gebrauchen.	British med. Journ. März 22. 1856 (Schmidt's Jahrb. 95. Bd. p. 82. 1857).
2. Rossander.	Fall aus Höhe.	Unvollständig nach oben. Kante des Vorsprungs $^1/_2$″ hoch.	Rep. Knochen tritt sogleich wieder vor. Retention wegen Schmerz nicht zu erhalten.	Hygiea. 27. Bd. 1865. (Schmidt's Jahrb. 131. Bd. p. 70. 1865.)
3. Laugier.	Fall auf Fuß.	Unvollständig nach oben. Knochen tritt 1 cm vor. Vielleicht auch Fractur wegen Crepitation.	Rep. mißlingt. Kleine Geschwulst bleibt auf Fußrücken.	(Nélaton l. c. und Delorme l. c. p. 662.)
4. Lagarde	Fall aus Höhe.	Nach oben. (Schwere Verletzungen am Fuß.)	—	(Delorme l. c. p. 662.)

1) Zwei Fälle von Turner und Folker dürften ein und derselbe Fall sein. da obiges Referat über Turner aus Schmidt's Jahrb. demjenigen ganz gleich ist, welches Delorme (l. c. S. 662) über Folker (The Lancet. 6. Sept. 1856) bringt.

Autor	Ursache	Symptome	Behandlung	Literatur
5. II. und III. Keilbein.				
1. Key.	Wagenrad.	Unvollständig zur Hälfte nach oben, aus großer Rißwunde getreten.	Rep. Haut brandig, Heilung nach 2 Monaten. Leichtes Hinken.	Guy's hosp. rep. I. p. 244. 1836 (Malgaigne, Nélaton, Delorme l. c.).
6. III. Keilbein.				
1. Tilmann	Wagenrad.	Nach oben.	Rep. unvollständig durch Druck.	Charité-Annalen p. 386. 1894.
7. I. Keilbein und Metatarsus.				
1. Dupuytren.	Tiefertreten.	I. K. in Verbindung mit I. Met. und die übrigen Met. nach oben. Quervorsprung ½ Zoll hoch.	Rep. durch Extension, Druck. Bei Entlassung ist das Gehen etwas beschwerlich.	Leçons orales II. p. 2. 1839.
2. R. W. Smith.	—	Section: I. K. in Verbindung mit I Met. nach oben. Vorderer Teil des Fußes verkürzt. Planta nach einwärts gedreht, von vorn nach hinten und von einer zur anderen Seite konvex.	Veraltet.	A treatise on fractures usw. Dublin. p. 224 1854 (Lossen, deutsche Chir. Lief. 65. p. 215. 1880).
3. Ders.	—	dito.	dito.	Ibid.
4. Lemoine	Fall mit Pferd. Fuß im Steigbügel zwisch. Pferd u. Erdboden.	I. K. nach unten und innen. Metatarsalknoch. unvollständig nach oben.	Rep. mißlingt. Pat. geht nach 3 Monaten, ermüdet rasch.	l. c.
8. II., III. Keilbein und II., III. Metatarsus.				
1. Bähr.	Tiefertreten.	Unvollständig nach oben.	Veraltet. Rep. früher mißlungen. Patient geht mit Kunststiefel gut.	l. c.
9. I., II., III. Keilbein und I., II. III. Metatarsus.				
1. Berther-and.	Fall aus Höhe auf Fußsohle.	Nach oben.	Veraltet. Pat. ging nur auf der Ferse.	Bull. de la Soc. de chir. 1857. Gaz. des hôpit. 32. 1857 (Schmidts' Jahrb. 94. Bd. S. 337.) Gaz. de Paris 52. 1871. (Schmidt's Jahrb. 155. Bd. S. 303. Nélaton l. c.).

Das I. Keilbein luxiert wegen seiner frei liegenden Innenseite am häufigsten; etwa in der Hälfte aller Fälle. Es folgen das I. mit dem Metatarsus, das II. Keilbein, während bei den übrigen Combinationen nur Einzelbeobachtungen vorliegen.

Die direkten Gewalten waren das Überfahren eines Wagenrades, ein Sturz mit dem Pferde, wobei dieses auf den Fuß des Reiters zu liegen kam. Durch starken Druck auf den Fußrücken wird das Fußgewölbe platt gedrückt, sodaß die plantaren und weniger starken dorsalen Bänder einreißen. Die Gewalt kann auch seitlich ansetzen, indem ein Wagenrad über den äußeren Fußrand und äußeren Knöchel mit Entstehung einer großen Rißwunde hinweggeht. Dabei werden die Fußwurzelknochen von außen nach innen zusammengedrückt und bei vermehrtem Spannungsbogen des Fußgewölbes das II. Keilbein nach oben herausgepreßt (Turner).

Indirekt entstehen Luxationen im Bereich der vorderen kleinen Fußwurzelknochen hauptsächlich beim Sprung auf den Fußballen (Bähr). Eine direkte Gewalt kann hinzukommen, wenn die Fußsohle auf einen vorspringenden Stein trifft und dieser das Keilbein von unten nach oben treibt, während die Körperschwere den Tarsus nach unten drückt. Sodann kommt die Verrenkung nach einem unvermuteten Tiefertreten zustande, worüber weiter unten. Einen wesentlichen Anteil an der Entstehung der Luxation des I. Keilbeins hat der M. tibialis ant., dessen starke Sehne an der Innenseite und am unteren Rande dieses Knochens inseriert, wo sie fast 1 1/2 cm breit ist und die Gelenkkapsel verstärkt. Bei plötzlicher, starker Contraction dieses Muskels wird das I. Keilbein nach oben und gleichzeitig nach innen gezogen..

Die Keilbeine luxieren fast immer nach oben, resp. das I. auch nach oben und innen. (Benj. Bell behauptete im Jahre 1788, daß die drei Keilbeine fast nach jeder Richtung hin luxieren könnten, obwohl kein einziger Fall in der ganzen Literatur bekannt war.) Entweder handelt es sich um vollständige Luxationen, wobei der Knochen aus allen Gelenken gelöst ist, oder um Subluxationen. Bei einer vollständigen am I. Keilbein liegt auf dem Rücken des Fußes resp. oben und an der Innenseite ein Vorsprung, welcher vorn und hinten durch zwei Kanten begrenzt wird; dazu eine Vertiefung am inneren Fußrande, unmittelbar hinter der Basis des I. Metatarsus. Beide Knochen liegen nicht mehr in gerader Linie hintereinander. Der innere Fußrand ist concav und verkürzt, der Fuß nach innen rotiert, sodaß eine Ähnlichkeit mit Klumpfuß zustande kommt. Man sah das I. Keilbein auch quer über das II. Keilbein gelagert und seinen hinteren und

unteren Winkel durch eine Wunde treten (Nélaton). — Nur zweimal war das I. Keilbein nach unten und innen luxiert (Fitzgibbon, Lemoine). Dabei war die Wölbung des Fußes verstrichen und die Planta abgeflacht. Man fühlte das Keilbein als Vorsprung an der Innenseite der Sohle. Dementsprechend war an der Dorsalseite eine tiefe Grube, in deren Grunde die Basis des I. Metatarsus zu fühlen war; begrenzt nach außen von der Sehne des M. extensor hallucis und nach innen von der Sehne des M. tibialis ant. — Wie bei einer Verrenkung des Kahnbeins ein Keilbein mitgezogen werden kann, so luxieren auch ein oder mehrere Keilbeine im Zusammenhange mit Metatarsalknochen. Dahin gehörige Fälle von Dupuytren und Bähr werden weiter unten erwähnt. Bertherand fand die 3 Keilbeine mit den 3 inneren Metatarsalknochen vertical nach oben verschoben. Der hintere Rand der Keilbeine bildete am Fußrücken einen queren Vorsprung; auch fühlte man die äußere Fläche des III. Keilbeins, welches vom Würfelbein getrennt war. An der Innenseite lag eine Vertiefung, und der innere Fußrand war um 15 mm verkürzt. Auch hinten war eine Vertiefung entstanden, da der Rücken des Kahnbeins tiefer stand als der Rücken der Keilbeine; in dieser waren innen die Sehne des Tibial. ant. und außen die Sehnen des Extensor hallucis und Extensor digit. zu fühlen. In dem Fall von Lemoine, wo das I. Keilbein nach unten und innen, gleichzeitig auch die Metatarsalknochen unvollständig nach oben luxiert waren, bestanden die gleichen Symptome; verfolgte man das Lisfrancsche Gelenk, dann ließen sich die Basen der Metatarsi deutlich abtasten, da sie einen geringen Vorsprung über den Keilbeinen und Würfelbeine bildeten. — Mitunter war die Luxation mit einer Wunde kompliziert, aus welcher das I. Keilbein (Nélaton) resp. das II. und III. (Key) hervortraten; oder es fanden sich an entfernteren Stellen Rißwunden und sonstige schwere Verletzungen.

Von besonderem Interesse ist die Entstehung der Luxation nach einem unvermuteten Tiefertreten, was in vier Fällen beobachtet ist. 1. Dupuytren. Eine 30jähr. Frau gab an, mit einer Last von 200 Pfund beim Herabsteigen von einer Brücke in der Weise gefallen zu sein, daß das ganze Körpergewicht auf dem rechten Fuße ruhte, und daß sie im Augenblick, als sie eine Anstrengung machte, sich im Fallen zurückzuhalten, einen sehr heftigen Schmerz gefühlt und deutlich ein Schnappen gehört habe. Das I. Keilbein in Verbindung mit I. Metatarsus, desgleichen die vier übrigen Metatarsi waren nach oben verrenkt. Am Fußrücken war ein Quervorsprung von $^1/_2$″ Höhe, gebildet von den hinteren Flächen des I. Keilbeins und der vier letzten

Metatarsi. (Der Fall wird vom Autor und Anderen zu den totalen Luxationen der Metatarsalknochen gezählt, dürfte aber, da der I. Metatarsus nicht aus dem Cuneometatarsalgelenk luxierte, richtiger als combinierte Keilbeinverrenkung aufzufassen sein.) 2. Bähr. Ein 20jähr. Mann trat in der Dunkelheit in eine Vertiefung von etwa 0,4 m, wobei das II. und III. Keilbein unter Mitnahme der entsprechenden Metatarsi nach oben subluxiert waren. Der Fuß hatte bei starkem Vorspringen seines Rückens nebst Verkürzung eine Talipes-Valgusstellung angenommen. 3. Meynier. Die Luxation entstand analog dem Tiefertreten. Ein 30jähriger Mann trat mit dem rechten Fuß auf ein Loch im Fußboden, welches mit einem leeren Sack verdeckt war, wobei das Bein bis zum Gesäß durch die Öffnung hinabglitt. Während des Falles rutschte der linke Fuß über den glatten Fußboden nach vorn und außen und wich aus, ohne einen Stützpunkt finden zu können. Beim vergeblichen Suchen darnach entstand eine Luxation des I. Keilbeins direkt nach oben. Der Fuß sah kurz und dick aus (trapu), schien verkürzt, war es aber nicht. Am Innenrande fühlte man einen dorsalen Vorsprung, welcher vorn und hinten durch einen Rand begrenzt war; der vordere weniger vorspringende Rand correspondierte mit der Basis des I. Metatarsus. 4. Unser Fall, wobei die weichen Schuhe, vielleicht auch die Kante des Treppenabsatzes als Hypomochlion in der Planta die Entstehung der Luxation erleichtert haben werden.

Der Mechanismus beim Tiefertreten besteht darin, daß der Kranke, um sich beim Ausgleiten nach vorn vor einem Fall zu schützen, instinktmäßig den Körper zurückhält, wobei das Körpergewicht (gelegentlich vermehrt durch das Tragen einer bedeutenden Last) auf den Tarsus drückt und ihn fixiert. Gleichzeitig sucht die Fußspitze nach einem Stützpunkt auf dem Boden, indem der Vorderfuß eine möglichst starke Plantarflexion macht. In demselben Augenblick, wo beide Gewalten entgegengesetzt einwirken, reißen die Dorsalbänder ein, der M. tibial. ant. contrahiert sich energisch, und die Gelenkflächen luxieren. Bähr ist der Ansicht, daß beim einfachen Tiefertreten nur Subluxationen, aber keine eigentlichen Luxationen in den Keilbeingelenken entstehen können. In unserem Fall ist an einer vollständigen Verrenkung nicht zu zweifeln, und Dupuytren war ebenfalls fest überzeugt, an der Innenseite des Fußes eine solche vor sich zu haben. Meynier's Beschreibung macht allerdings eine Subluxation wahrscheinlich.

Zur Aufklärung der Entstehung einer Keilbeinverrenkung sind Leichenversuche angestellt. Quénu (Ref. im Centr. f. Chir. 1898 p. 870) gelang es bei fixiertem Metatarsus durch gewaltsame Abduction

des Knies, Rotation des Unterschenkels nach außen und sehr starke Flexion eine Verschiebung der zwei ersten Keilbeine nach innen, resp. eine Verrenkung des ersten Keilbeins nach innen hervorzubringen. In entgegengesetzter Weise, um den Mechanismus des Tiefertretens nachzuahmen, fixierte ich Unterschenkel und Ferse und machte eine forcierte Plantarflexion mit Abduction des Vorderfußes. Allein mit diesem kurzen Hebelarm, gegenüber dem langen bei jenen Versuchen, gelang es nicht, weder eine vollständige noch unvollständige Luxation, nicht einmal Zerreißungen, sondern nur Lockerungen der Dorsalbänder hervorzubringen, obschon die angewendete Plantarflexion immerhin weit stärker war, als sie im Leben möglich ist. Nach diesem negativen Resultat muß die Contraction des M. tibialis ant., zumal für den Mechanismus beim Tiefertreten, im Werte steigen.

Die Diagnose ist leicht und nur dann anfangs schwierig, ja unmöglich, wenn in den ersten Stunden nach dem Unfall eine erhebliche Anschwellung des Fußes eintritt, welche die genaue Palpation verhindert. Das Hauptzeichen ist der Knochenvorsprung mit fühlbaren Kanten (s. oben). Eine vollständige Luxation ist dann mit Sicherheit anzunehmen, wenn der innere Fußrand verkürzt ist, und die Knochenränder des Vorsprungs, besonders die vorderen deutlich abzugrenzen sind. In letzterer Beziehung lassen die Beschreibungen öfters im Stich, sodaß in solchen Fällen eine Subluxation nicht immer ausgeschlossen sein wird. Subluxationen nach oben sind einige Male diagnosticiert, als das II. Keilbein 1 cm hoch vorsprang (Laugier), fast 1/2" (Rossander), desgleichen als II. und III. Keilbein zur Hälfte (Key), partiell (Bähr) ausgewichen waren. (Nebenbei bemerkt gibt es traumatische Verschiebungen am I. Keilbein und in stärkerem Grade am Kahnbein, welche als Begleiterscheinungen von Fracturen des Malleol. ext., des Talus usw. nur durch Röntgenaufnahme zu ermitteln sind, wie Zuppinger in Bruns' Beitr. zur klin. Chir., Bd. 33, 1902 nachgewiesen hat.)

Bei der Behandlung wird man zunächst eine etwaige starke Anschwellung des Fußes durch Hochlagerung, Eis und Massage zu bekämpfen suchen. Nachdem Walker eine Luxation des Kahnbeins mittelst Plantarflexion und Druck reponiert hatte (1850), machte Malgaigne auf diese Methode „pour élargir la place, où il faut repousser l'os" besonders aufmerksam (l. c. p. 1074. 1855). Dann stellte W. Busch für die Reposition der kleinen Fußwurzelknochen die Regel auf, „daß man die Lücke zwischen den beiden Knochen, in welche der verrenkte zurückbefördert werden solle, möglichst weit klaffen mache und dann direkten Druck auf den luxierten Knochen

anwende“ (Lehrb. d. Chir., II. Bd. 3. Abt. p. 335, 1864). Diese Regel gilt noch heute. Dazu dienen bei Luxationen nach oben eine forcierte Plantarflexion, Abduction der Fußspitze und Extension am Metatarsus, worauf man einen Druck auf den verrenkten Knochen folgen läßt. Sobald der Knochen auf seine Lücke eingestellt ist, rät Bähr, mit der Plantarflexion nachzulassen, da sie den unteren Teil der Lücke verengert. In Frankreich, wo man für die Entstehung einer Luxation des I. Keilbeins besonderen Wert auf die Contraction des M. tibialis ant. legt, ist, um diesen Muskel lahm zu legen, eine forcierte Dorsalflexion nebst Abduction und direktem Druck empfohlen und mit Erfolg zur Anwendung gebracht. Die Reposition ist mitunter sehr leicht und gelingt unter charakteristischem Geräusch. Einige Male war sie unvollständig. Der reponierte Knochen kann bei Nachlaß des Druckes wieder vorschnappen, wahrscheinlich wegen Zwischenlagerung von Kapselteilen. Dann sucht man ihn durch einen Heftpflasterverband in seiner Lage zu erhalten und fixiert den Fuß in einer Schiene, bis nach 4—6 Wochen die Heilung vollendet ist. Ein Gypsverband ist weniger sicher, da er bei abnehmender Schwellung der Weichteile sich lockert. In einem Falle war es nicht möglich, die Reduktion des Knochens zu erhalten, ohne dem Kranken die größten Schmerzen zu verursachen, so daß man davon abstehen mußte In einem solchen Ausnahmefall könnte man die von Bardenheuer überhaupt zur Nachbehandlung empfohlene Extension (Vorderfuß zehenwärts und dorsalwärts, Keilbeine plantarwärts, Kahnbein dorsalwärts) bei Fixierung des Unterschenkels anwenden.

Die Reposition mißglückte etwa in der Hälfte der Fälle (13 : 22), auch bei Subluxationen mit geringen Verschiebungen. Sehr selten wird dann die Funktion vollständig wieder hergestellt; meistens bleiben ein mühsames Gehen, leichtes Hinken, eine rasche Ermüdung zurück. Bei einer nicht reponierten Luxation der drei Keilbeine mit zugehörigen Metatarsalknochen war der Fuß atrophisch geworden, Tarsal- und Metatarsalgelenke fast anchylosiert, und der Kranke konnte nur auf der Ferse gehen, die Planta den Boden nur bei gebeugtem Unterschenkel berühren. Wegen dieser zweifelhaften Prognose muß in frischen Fällen beim Mißlingen der Reposition operativ eingeschritten werden. Anstatt sogleich das Keilbein zu exstirpieren, wie früher empfohlen wurde, wird man nach dem Vorgange von v. Bergmann, welcher einen irreponibelen Talus nach einem Einschnitt wieder in seine Lage brachte und zwar mit günstiger Herstellung der Funktion, auch am Keilbein verfahren. Gelangt man mit dieser offenen Reposition nicht zum Ziel, dann ist die Exstirpation am Platze.

In veralteten Fällen entscheidet der Grad der Functionsstörung über die einzuschlagende Behandlung. Leichte Störungen können durch passendes Schuhwerk vermindert werden. Bähr ließ einen Stiefel mit eingelegter Metallplatte tragen, welche über einen Gypsabguß fast über die ganze Sohle getrieben war, um beim Gehen womöglich jede schmerzhafte Knochenverschiebung und Bänderzerrung zu verhindern. Außerdem wird der vorstehende Knochen, wenn nötig, durch einen Gummiring geschützt. In dem einen Falle wurde der vorher stark behinderte Gang so gebessert, daß der Kranke, obschon noch hinkend, doch mit Stock eine Stunde lang gehen konnte; ein anderer versah mit diesem Stiefel wieder sein Geschäft, und eine Rente von 10 Proz. erschien ausreichend. — Ist dagegen die Function sehr gestört, dann exstirpiert man das Keilbein. Die Operation, öfter empfohlen als ausgeführt, war bisher nur ein einziges Mal am I. Keilbein von Nélaton gemacht, worauf nach lebhafter Entzündung und sehr starker Eiterung die Heilung erfolgte; ohne Angabe des Geherfolges. In unserem Falle trat, trotz Asepsis, ebenfalls eine starke Eiterung ein, welche nach Zerstörung der Bandmassen zur Senkung des Kahnbeins, event. Verschiebung des II. Keilbeins führte. Da selbst nach ausgedehnten Resectionen der Fußwurzelknochen geradezu verblüffende Resultate in Betreff der Gehfähigkeit erzielt worden sind, so überrascht es nicht, daß auch bei unserem Kranken die Function eine vorzügliche geworden ist.

XXIV.

Aus der chirurgischen Abteilung des Krankenhauses der Diakonissenanstalt zu Dresden. (Oberarzt: Obermedizinalrat Dr. Rupprecht.)

Über Chylothorax traumaticus.

Von

Dr. **A. Dietze,**
Assistenzarzt.

(Mit 1 Abbildung.)

Fälle von traumatisch entstandenem Chylothorax sind bisher in nur sehr geringer Anzahl beobachtet worden. Hahn[1]) stellt deren 9 zusammen. Es dürfte daher nicht unangebracht sein, über einen Fall von Chylothorax traumaticus zu berichten, der im Jahre 1903 im Krankenhause der Diakonissenanstalt zu Dresden beobachtet worden ist, zumal derselbe auch eine wesentlich andere Entstehungsursache hatte, als alle bisher bekannten.

Es handelte sich um einen kräftigen 39jährigen Kaufmann, der einen Selbstmordversuch machte, sich in die Brust schoß. Bei Ausübung der Tat war er nur mit einem Hemd bekleidet. Auf dem Bett liegend hatte er die Pistole, die er in der rechten Hand hielt, direkt auf die Herzgegend aufgesetzt. Die in die Brust eingedrungene Kugel hatte einen Durchmesser von 7 mm. 12 Stunden vor der Tat hatte der Mann nichts mehr genossen. Sofort nach der Tat wurde er ins Krankenhaus gebracht. Er machte keinen schwerkranken Eindruck. Er war bei völligem Bewußtsein und gab klare Antworten. Man sah auf der linken vorderen Brustwand im 6. Intercostalraum 7 cm von der Mittellinie entfernt in Höhe der Spitze des Processus xiphoideus gelegen eine leicht ovale Einschußöffnung, und zwar verlief die längere Achse des Ovals quer. Rings um die Schußöffnung war die Haut leicht verbrannt.

Eine Ausschußöffnung war nicht vorhanden. Herzgrenzen waren normale, Herztöne leise hörbar. Puls war regelmäßig, nicht beschleunigt, aber klein. Atmung war regelmäßig, nicht unterdrückt, ihre Frequenz in der Minute 18. Während über der linken Lunge überall sonorer Schall vorhanden war, bestand über der rechten Lunge hinten von der Scapulaspitze

1) Deutsche med. Wochenschr. 1899. Nr. 25. S. 401.

abwärts deutliche Schallverkürzung mit abgeschwächtem Atmen. Patient erbrach nicht, vor allem nicht blutig, hat auch auf dem Transporte nicht erbrochen. Es bestand kein Aufstoßen. Leib war nicht aufgetrieben, überall eindrückbar, nirgends druckempfindlich. Atmung war abdominal. Darmgeräusche waren deutlich hörbar. Leberdämpfung war eine normale. Der Urin war nicht blutig. Es war also bei der Aufnahme nur ein Erguß in der rechten Pleurahöhle zu konstatieren. Die Schußwunde wurde mit einem aseptischen occludierenden Verband bedeckt und heilte per primam. In den ersten beiden Tagen nach der Verletzung war das Befinden des



Patienten ein gutes. Vom 3. Tage ab traten aber häufig dyspnoische Anfälle und unregelmäßiger Puls auf, und am 6. Tage war deutlich zu konstatieren, daß der Erguß in der rechten Pleurahöhle beträchtlich gewachsen war. In der Nacht vom 7. zum 8. Tage hatte Patient einen starken dyspnoischen Anfall. Er konnte nicht mehr auf dem Rücken liegen, mußte sich aufsetzen. Nach 2 Stunden schlief er aber schließlich in rechter Seitenlage ein. Am nächsten Tage fühlte sich Patient wieder leidlich wohl, hatte kein Angstgefühl. Da die Beschwerden gering waren, und wir bei dem Fehlen jeglichen Fiebers einen Haematothorax vermuteten, wurde zunächst von einer Punktion abgesehen. Am 10. Tage trat hochgradigste Dyspnoe auf. Über der ganzen rechten Lunge hinten absolute Dämpfung, kein Atemgeräusch, kein Stimmfremitus vorhanden. Auch vorn von der zweiten Rippe abwärts Dämpfung. Patient war sehr unruhig, rang nach Luft,

setzte sich auf. Hände und Stirn waren mit kaltem Schweiß bedeckt. Der Puls war kaum zu fühlen. Es wurde nun zunächst eine Probepunktion gemacht und dabei eine chokoladenfarbige Flüssigkeit entleert, die aussah wie hämorrhagischer Eiter. Ein Tropfen wurde unter das Mikroskop gebracht. Man sah massenhaft kleinste Kügelchen wie ganz feiner Staub, daneben eine mäßige Anzahl von roten Blutkörperchen und eine geringe Anzahl von runden, stark lichtbrechenden, scharf kontourierten Scheiben, die zum Teil größer wie rote Blutkörperchen waren. Fast gänzlich fehlten die Leukocyten. Eiter war also die Flüssigkeit nicht. Durch Punktion wurden nun 1500 ccm der Flüssigkeit entleert, worauf sich der Patient sehr wohl fühlte. Der erst aufgetretene Hustenreiz verlor sich sehr bald. Der Puls wurde kräftig und regelmäßig. Die abgelassene Flüssigkeit reagierte alkalisch, hatte ein spezifisches Gewicht von 1016. Auch nach 24stündigem Stehen trat keine Gerinnung ein, dagegen bildeten sich in der Flüssigkeit 3 Schichten. Die tiefste Schicht sah rot, blutig aus, die mittelste Schicht, die ca. $^4/_5$ der ganzen Flüssigkeitssäule ausmachte, sah gelbgrau aus, die oberste Schicht, die nur einen schmalen Streifen einnahm, sah weiß wie Rahm aus. In der obersten wie in der mittleren Schicht waren mikroskopisch feinste Fettkügelchen neben vereinzelten größeren Fetttropfen vorhanden. Von der obersten Schicht wurde ein Ausstrichpräparat gemacht und dasselbe mit Sudan gefärbt. Die feinsten Kügelchen färbten sich damit rot. Die Flüssigkeit wurde weiter in einem Reagenzgläschen mit Äther umgeschüttelt. Sie hellte sich dabei nicht auf. Der Äther wurde darauf abgegossen in ein Petrischälchen. Nach Verdunsten des Äthers blieb in dem Schälchen eine Fettschicht zurück. Herr Dr. Oppe, Oberarzt der anatomisch-bakteriologischen Abteilung, untersuchte die Flüssigkeit auf Bakterien. Sie erwies sich als bakterienfrei. — Nach dem Befunde handelte es sich offenbar um Chylus. — Bei der Punktion war nicht alle Flüssigkeit entleert worden. Am Tage nach der Punktion hatte sich auf der rechten Seite des Leibes ungefähr von der Punktionsstelle ausgehend bis hinabreichend zur Mitte der Außenseite des Oberschenkels ein schmerzloses Ödem eingestellt. Die Haut erschien bräunlich verfärbt, bot ungefähr die Farbe der Punktionsflüssigkeit. Es bestand kein Fieber, keine Störung des Allgemeinbefindens. Es war offenbar Flüssigkeit aus der Stichöffnung in der Pleura ausgesickert und hatte sich im subcutanen Zellgewebe ausgebreitet. Das Ödem wurde in kurzer Zeit spontan resorbiert.

3 Tage nach der ersten Punktion trat wieder stärkste Dyspnoe auf. Die Dämpfung über der rechten Lunge war wieder eine hochgradige. Durch eine zweite Punktion wurden 2350 ccm derselben chokoladenfarbenen Flüssigkeit entleert. Nach weiteren 4 Tagen mußte schon eine 3. Punktion vorgenommen werden. Von hier ab mußte jeden zweiten Tag aus vitaler Indikation eine vierte, fünfte und sechste Punktion erfolgen. Jedesmal wurden reichlich 3000 ccm entleert. Die Flüssigkeit wurde aber immer heller, der rote Farbenton verlor sich immer mehr. Bei der 6. Punktion sah die Flüssigkeit aus wie Milch, der etwas Kaffee beigemischt ist. — Von der 4. Punktionsflüssigkeit existiert eine chemische Analyse. Herr Dr. Bengen am physiolog. Institut der tierärztlichen Hochschule hatte die Liebenswürdigkeit, dieselbe anzufertigen.

Sie lautet:

Milchig getrübte, undurchsichtige, lachsfarbene Flüssigkeit, die sich auch nach Wochen nicht absetzt.

Spez. Gewicht 1,0135.

Reaktion: schwach alkalisch.

In 100 g Flüssigkeit sind enthalten:

Wasser	93,75 g
Feste Stoffe	6,25 g
Organische Substanzen	5,01 g
Fett	2,01 g
Zucker	0,091 g
N-haltige Substanzen (N. × 6,25)	4,12 g
Anorganische Substanzen	1,24 g
Chlornatrium	0,94 g
Schwefelsäure	0,28 g
Phosphorsäure	Spuren.

Die Eiweißkörper waren im wesentlichen Albumine, daneben Albumosen und Peptone. Ein saccharificierendes Ferment ließ sich in geringer Menge nachweisen.

Im Vergleich zu früheren Analysen ist der Fettgehalt in unserer Flüssigkeit sehr hoch. Hoppe-Seyler[1]) fand einen Fettgehalt von 0,7 Proz. (daneben 0,2 Proz. Seifen). Im Lehrbuch der Physiologie des Menschen von Landois (1893. 8. Aufl. S. 382) ist in einer Chylusanalyse ein Fettgehalt von 0,9 Proz. angegeben. Der hohe Fettgehalt in unserem Falle ist jedoch nichts Auffälliges. Schwankt doch der Fettgehalt des Chylus sehr, je nachdem fettreiche oder fettarme Nahrung gegeben wird, und wir gaben in der ersten Zeit fettreiche Nahrung. Wie in der Arbeit von Pagenstecher über Ascites chylosus[1]) angegeben steht, beobachtete ein Autor, daß nach reichlichem Fettgenuß der Chylus beinahe 4 Proz. Fett enthielt.

4 Tage nach der 6. Punktion mußten durch eine 7. Punktion wieder 3700 ccm Flüssigkeit abgelassen werden, nach weiteren 3 Tagen nochmals ebensoviel. Die Flüssigkeit sah jetzt aus wie Milch. An den Rändern des Gefäßes setzte sich eine feine Haut ab, nach längerem Stehen bildete sich auch ein Gerinnsel. Nach dieser 8. Punktion fühlte sich der Patient sehr matt, der Puls blieb klein. 2 Tage lang bestand heftiges Erbrechen. Dann erholte sich Patient wieder langsam. Die Flüssigkeitsmenge in der rechten Pleurahöhle sammelte sich nur langsam wieder an. Erst nach ca. 8 Tagen war hinten über der rechten Lunge von der Spitze abwärts Dämpfung mit aufgehobenem Stimmfremitus. Auch vorn war wieder Dämpfung von der 4. Rippe abwärts. Trotz dieser erheblichen Flüssigkeitsmenge im Thorax war die Dyspnoe nur sehr gering.

Wir sahen deshalb zunächst von einer weiteren Punktion ab, um nicht durch die hierdurch bewirkte Druckherabsetzung im Pleuraraum ein erneutes Einströmen von Chylus zu veranlassen. Erst 12 Tage nach der 8. Punktion machte sich aus vitaler Indikation eine neunte Punktion nötig.

---

1) Zitiert nach Pagenstecher: Über Ascites chylosus. Deutsches Archiv f. klin. Medizin. 1902.

Die entleerte Flüssigkeit sah wieder wie Milch aus. Die Flüssigkeit sammelte sich von nun an nur ganz spärlich an. Nach ca. 8 Tagen bestand erst Dämpfung von der Spitze der Scapula abwärts. Es kam nun zu keiner weiteren Ansammlung von Flüssigkeit; im Gegenteil hellte sich schon in den nächsten 14 Tagen die Dämpfung auf. Patient wurde geheilt. Vor einigen Wochen stellte er sich wieder vor (seit der Verletzung waren $^3/_4$ Jahr vergangen). Er bot das Bild einer blühenden Gesundheit. Er hatte keinerlei Beschwerden. Die Dämpfung rechts hinten hatte sich völlig aufgehellt, und es bestand über der Lunge rechts hinten sonorer Schall und deutliches Vesikuläratmen, das gegen links nicht abgeschwächt war.

Im ganzen wurden bei dem Mann innerhalb 31 Tagen 27 Liter chylöser Flüssigkeit durch Punktion entleert. Während der ganzen Behandlung hat Patient nie Temperatursteigerung gehabt. In der Zeit, wo alle zwei Tage punktiert werden mußte, waren subnormale Temperaturen vorhanden. Die Temperatur erreichte häufig nicht einmal des Abends 36°. Die 24stündige Urinmenge war in der Zeit der häufigen Punktionen sehr herabgesetzt. Sie betrug nur 400—600 ccm. Der Urin sah konzentriert, aber klar aus, enthielt nie Eiweiß.

Die Gewichtsabnahme war eine sehr bedeutende. Während Patient in gesunden Tagen 160 Pfund gewogen haben will, wog er nach den ersten 3 Punktionen 140 Pfund, nach weiteren 14 Tagen, in denen die häufigen Punktionen vorgenommen werden mußten, sank das Gewicht auf 128 Pfund.

Daß es sich in unserem Falle um echten Chylus gehandelt hat, dies geht aus dem Aussehen der Flüssigkeit, aus dem mikroskopischen Befund und aus der chemischen Analyse als sicher hervor. Daß es sich um eine Verletzung der großen Chylusbahnen innerhalb der Brusthöhle durch den Schutz handelt, ist wohl bei dem direkten Anschluß der Erscheinungen an die Verletzung über jeden Zweifel erhaben. Es ist allerdings bei der geschützten Lage des Ductus thoracicus wunderbar, daß der Ductus verletzt wurde ohne gleichzeitige Verletzung der Aorta. Der Weg des Projektils durch die Brust muß schräg von links vorn in der Gegend der Herzspitze nach rechts hinten nach der Wirbelsäule gegangen sein und zwar unter dem Herzen weg. Für den schrägen Verlauf spricht die ovale Schußöffnung, dafür spricht ferner die Verletzung der rechten Pleura, die man annehmen mußte, da ja schon bei der Aufnahme ein Flüssigkeitserguß in der rechten Pleurahöhle bestand. Daß die Kugel den Ductus direkt zerrissen hat, ist nicht wahrscheinlich, sonst hätte sich die Chylusansammlung in der rechten Pleurahöhle in der ersten Zeit viel schneller bilden müssen. Wahrscheinlich ist es zu einer starken Quetschung des Ductus gekommen mit sekundärer Wandnekrose. Wie die Heilung zustande gekommen ist, darüber lassen sich auch nur Vermutungen aufstellen. Das wahrscheinlichste ist, einen einfachen Ductus

vorausgesetzt, daß sich langsam Collateralen gebildet haben, die den Chylus in die Blutbahn führen konnten, und nach deren Bildung der Ductus an der Rupturstelle obliterierte.

Es ist gelungen, den jetzigen Sitz des Projektils zu bestimmen. Es wurden durch Herrn Dr. Eulitz liebenswürdigerweise mehrere Röntgenaufnahmen vom Thorax gemacht. Die ersten Aufnahmen lieferten kein Resultat, erst die dritte. Ich füge hier eine Photographie bei. Die Aufnahme wurde 3/4 Jahr nach der Verletzung gemacht. Man sieht den 1. Lendenwirbel und den 12. Brustwirbel, von diesem abgehend die zwölften Rippen. Vor dem Körper des 12. Brustwirbels etwas rechts von der Mittellinie ist das Projektil gelegen. Auf der Platte sind die Verhältnisse viel deutlicher zu sehen. Leider ist durch ein Versehen ein Fleck auf die Platte gekommen, infolgedessen auf der Photographie ein intensiver dunkler Fleck nach links und oben von der Kugel entstanden ist.

Im Anschluß an diesen Fall erlaube ich mir über 9 bisher bekannte Fälle [1]) von Chylothorax traumaticus zu berichten, bei denen der Flüssigkeitserguß ohne Zweifel echter Chylus war. Diese Fälle mögen kurz auf ihre Ätiologie, auf ihren Krankheitsverlauf und auf die Therapie hin, die bei ihnen eingeleitet wurde, untersucht werden.

In einem von Quincke mitgeteilten Falle [2]) wurde ein Mann durch einen von ihm selbst geführten Wagen überfahren. Der Wagen ging über ihn weg, während er halb auf der rechten Seite, halb auf dem Bauche lag. Es entstand eine Fraktur der 7.—9. linken Rippe in der vorderen Axillarlinie. In den ersten Tagen befand sich der Patient leidlich wohl. Am 3. Tage trat Kurzatmigkeit auf. Es wurde ein mäßiger Flüssigkeitserguß in der rechten Pleurahöhle nachgewiesen. Wegen starker Dyspnoe mußte am 10. Tage eine Punktion vorgenommen werden. Dabei wurden annähernd 2 Liter chylöser Flüssigkeit entleert. Am 19. Tage war eine 2. Punktion nötig. Während einer 3. Punktion am 21. Tage starb der Patient.

Bei der Sektion fanden sich in der rechten Pleurahöhle 7 Liter chylöser Flüssigkeit. Ein Riß in der Pleura, durch welchen die chylöse Flüssigkeit hätte eindringen können, wurde nicht gefunden. Im subpleuralen Gewebe, am vorderen Ende der 1. Rippe und an dem angrenzenden Teile des Sternums war eine weiße milchige Flüssigkeit vorhanden, die bei dem Ablösen des Sternums sofort hervorquoll. Eine verletzte Stelle wurde am Ductus thoracicus nicht gefunden. Es heißt in dem Protokoll nur, daß der Ductus von seiner Mündung bis an die Stelle, wo er hinter der Subclavia dextra hervortritt, mit geronnenem Blut erfüllt war, und daß der untere Teil des Ductus nicht präpariert werden konnte. Quincke gibt nun an, daß der Befund von Chylus im subpleuralen Zellgewebe am 1. Rippenknorpel es wahrscheinlich erscheinen läßt, daß entweder der Ductus selbst

1) Hahn, Über Chylothorax. Deutsche med. Woch. 1899. Nr. 25. S. 401.
2) Deutsches Archiv f. klin. Medizin. 16. Bd. S. 121.

kurz vor seinem Austritt aus der Brusthöhle oder ein größeres in ihn mündendes Lymphgefäß zerrissen war, und daß so der Inhalt des Ductus durch Vermittlung von Lymphgefäßen und Bindegewebsspalten unter Mithilfe des negativen Drucks in der Pleurahöhle sich in letztere ergoß.

In einem zweiten Falle[1]) von Chylothorax taumaticus wurde der Betreffende auf dem Rücken liegend von einem schweren Kohlenwagen überfahren. Tod erfolgte am 5. Tage unter den Symptomen der Erstickung. Bei der Sektion fanden sich in der rechten Pleurahöhle 6 Liter Chylusflüssigkeit. Eine Punktion war vorher nicht gemacht worden. Es fand sich ferner eine Querfraktur des 9. Brustwirbelkörpers und eine quere vollkommene Durchtrennung des Ductus thoracicus an dieser Stelle. Aorta und Vena azygos waren unverletzt.

Ein dritter Fall ist von Hahn[2]) beschrieben. Ein Kutscher fiel vom Wagen, fiel mit dem Oberkörper vor das linke Vorderrad des Wagens, welches ihn kurze Zeit vor sich herschob, worauf Vorderrad und Hinterrad über ihn weggingen, das Vorderrad über den Rumpf, das Hinterrad über den Oberschenkel. Patient verlor nicht die Besinnung. Links war die 9. und 10. Rippe gebrochen. Schon bei der Aufnahme im Krankenhaus war ein geringer Erguß in der rechten Pleurahöhle zu konstatieren. Erst am 11. Tage hatte der Erguß deutlich zugenommen. Jetzt setzten auch stärkere Atembeschwerden ein. Am 14. Tage mußte wegen hochgradigster Dyspnoe punktiert werden. Der Erguß ersetzte sich allmählich wieder, nach 5 Tagen mußte eine zweite, nach weiteren 2 Tagen eine dritte, nach weiteren 4 Tagen eine vierte Punktion vorgenommen werden. Von da ab mußte jeden 2. Tag wieder punktiert werden. Jedesmal wurden 3 bis 4 Liter Chylus entleert. 2 Tage nach der 10. Punktion trat unter zunehmender Schwäche der Tod ein. Im ganzen wurden 29 Liter innerhalb 26 Tagen durch 10 Punktionen entleert. Bei der Sektion fanden sich in der rechten Pleurahöhle 7 Liter chylöser Flüssigkeit. Die rechte Lunge war fast völlig luftleer. Zwischen dem 9. und 10. Brustwirbelkörper war die Synchondrose gelöst. An der rechten Seite des 10. Wirbelkörpers befand sich ein Callus; genau an derselben Stelle war die Ruptur des Ductus eingetreten. Diese Ruptur führte zunächst in eine dattelgroße Cyste, die von glattwandiger Beschaffenheit war und im parapleuralen Gewebe lag. Die Cyste stand mit der Pleurahöhle durch einen breiten Spalt in Verbindung.

Einen weiteren Fall erwähnt Kirchner[3]). Ein neunjähriges Mädchen wurde mit Kraft gegen eine Fensterbrüstung gestoßen, und zwar stieß es mit der Brust in Höhe der 3. Rippe gegen die Brüstung. Es empfand zunächst eine Zeitlang heftige Schmerzen an der verletzten Stelle, die jedoch bald schwanden. Nach 10 Tagen trat Dyspnoe auf, die allmählich schlimmer wurde. Es bildete sich ein Erguß in der rechten Pleurahöhle. Wegen hochgradigster Dyspnoe mußte das Kind am 17. Tage punktiert werden. Der Fall endete mit Genesung, nachdem sich der Erguß wieder gebildet hatte, dann aber von selbst zurückging. Infolge des heftigen

1) Zentralbl. f. Chirurgie. 1885. 12. Bd. S. 736.
2) Deutsche med. Wochenschr. 1899. Nr. 25. S. 401.
3) Archiv f. klin. Chirurgie. 1885. 32. Bd. S. 156.

Anpralls wurde die Brust zusammengepreßt, ihr sagittaler Durchmesser plötzlich verkleinert, ihr transversaler vergrößert. Kirchner meint, daß unter dem gleichzeitigen Einflusse des heftigen, von vorn nach hinten wirkenden Druckes und der plötzlichen Zerrung der der hinteren Brustwand anliegenden Gebilde die Ruptur zustande gekommen ist.

In einem anderen Falle[1]) wird berichtet, wie ein Arbeiter in einer Grube durch einen herabrollenden Kohlenwagen gegen eine Wettertür gepreßt wurde. Der Wagen schlug dem Betreffenden gegen die Brust und schleuderte ihn mit dem Rücken gegen die Tür, so daß er zwischen Wagen und Tür eingeklemmt wurde. Sofort nach dem Unfall Atembeschwerden, die allmählich zunahmen. Am dritten Tage wurde ein Erguß in der rechten Pleurahöhle konstatiert, der am vierten Tage noch stieg. Nach einigen Tagen trat auch in der linken Pleurahöhle ein Erguß auf. Die Probepunktion lieferte beiderseits chylöse Flüssigkeit. Dieselbe wurde spontan resorbiert und der Mann geheilt.

Sodann werden aus einem Hamburger Krankenhause 2 Fälle[2]) berichtet:

Ein Arbeiter wurde von der Speiche eines großen, in Rotation versetzten Schwungrades mit der Brust gegen das steinerne Fundament desselben gepreßt. Er erlitt dabei eine Fraktur der 1.—5. rechten Rippe. Am nächsten Tage war beiderseits ein geringer Pleuraerguß nachzuweisen. Rechts bestand ein Haematothorax, links ein Chylothorax. Es kam zu keiner weiteren Flüssigkeitsansammlung. Der Chylus wurde spontan resorbiert, der Mann geheilt.

Der 2. Fall betraf einen Mann, der von einer schwingenden Schaukel von vorn gegen die Brust gestoßen wurde. Am zweiten Tage schon war Kurzatmigkeit vorhanden. Über der linken Lunge ausgebreitete Dämpfung. Nachdem die Atemnot zugenommen hatte, wurde punktiert und Chylus entleert. Es machten sich dann noch 2 Punktionen nötig. Nach diesen erfolgte keine Flüssigkeitsansammlung mehr. Patient wurde geheilt.

Aus der chirurgischen Klinik von Greifswald[3]) ließ Helferich berichten:

Im April 1894 wurde ein Mann eingeliefert, der von einer großen eisernen Trommel, welche mittelst Transmission in rasche Umdrehung versetzt wurde, an den Kleidern erfaßt und über die Trommel weggezogen worden war, wobei der Körper stark nach hinten überbeugt wurde. Nach 3 Tagen traten Atembeschwerden auf. Am 4. Tage Punktion eines rechtsseitigen Pleuraergusses, wobei blutig tingierte Flüssigkeit entleert wurde. Am neunten Tage nochmals eine Punktion. Dieses Mal sah die Flüssigkeit rötlichweiß, milchähnlich aus. Nach weiteren 3 Tagen hatte sich die Flüssigkeit wieder angesammelt. Jetzt wurde die Thoracotomie mit Resektion der 7. Rippe ausgeführt. Nach Entleerung der Flüssigkeit dehnte sich die Lunge rasch aus. Nach 3 Tagen hatte sich die Lunge dicht an die Thoraxwand angelegt. Die Chylusabsonderung hörte alsbald nach

1) Münchner med. Wochenschr. 1898. Nr. 20. S. 628.

2) Handmann, 2 Fälle von traumatischem Chylothorax. Münchner med. Wochenschr. 1899. Nr. 6. S. 181.

3) Deutsche Zeitschr. f. Chirurgie. 1894. 39. Bd.

der Operation auf, und nach ca. 4 Wochen war der Patient vollkommen geheilt.

In einem 9. Falle [1]) stürzte ein Mann 80 Fuß hoch von einem Mast auf das Schiffsverdeck. Ob er mit der Brust aufgeschlagen ist, wird nicht angegeben. Daß die Brust eine Contusion erlitten hat, erhellt aber aus den Beschwerden; denn es traten sofort Brustschmerzen auf. Es bestand eine Fraktur der linken 8. Rippe. Nach 5 Tagen Dämpfung über der rechten Lunge hinten unten. Am 6., 11. und 17. Tage wurde durch Punktion chylöse Flüssigkeit entleert. Patient starb am 20. Tage. Die Quelle des Chylus blieb verborgen. Der Ductus wurde nicht aufgefunden. In der rechten Pleurahöhle fanden sich bei der Sektion mehrere Liter chylöser Flüssigkeit.

Was die Ätiologie anlangt, so sind die eben beschriebenen 9 Fälle dadurch zustande gekommen, daß stumpfe Gewalt auf den Thorax einwirkte. Es kam zu einer Compression des Thorax resp. zu einer maximalen Überbiegung des Rückens nach hinten. In 2 Fällen war die Thoraxcompression kompliziert mit Wirbelkörperfraktur. Während in diesen 2 Fällen der Ductus wahrscheinlich durch die Fragmente zerrissen wurde, da ja die Verletzungsstelle desselben in Höhe der Fraktur lag, so muß man sich in den übrigen Fällen den Mechanismus so vorstellen, daß es infolge der Compression resp. Überstreckung des Thorax zu einem heftigen Druck auf die Gebilde der hinteren Brustwand kam und zu einer plötzlichen Zerrung derselben, wobei der zartwandige Ductus einriß, während sich die Wand der Gefäße, des Oesophagus als widerstandsfähiger erwies. Wenn sich nun in dem einen Falle der Flüssigkeitserguß rasch bildete, in einem anderen langsam, wenn es in dem einen Falle zu einer spontanen Resorption kam, in einem anderen sich 10 Punktionen nötig machten, so ist dies zwanglos so zu erklären, daß es in den leichteren Fällen nur zu einem seitlichen Einriß in den Ductus kam, oder daß der Ductus aus mehreren Gängen bestand, von denen nur einer oder einige durch die Verletzung betroffen wurden. In den schweren Fällen handelte es sich wahrscheinlich um eine quere Zerreißung. In dem einen Falle wurde sie ja auch bei der Sektion nachgewiesen.

In den 9 Fällen trat der Chylothorax einmal doppelseitig, zweimal linksseitig, 6 mal rechtsseitig auf. Daß der Chylothorax meist rechtsseitig auftritt, findet seine Erklärung in dem Lageverhältnis zwischen dem Ductus und der rechten Pleura. Die rechte Pleura liegt dem Ductus eng an, im untersten Teile der Brust liegt sie auch vor ihm.

Was die Therapie anlangt, so war in 2 Fällen eine solche überhaupt nicht nötig. Einmal wurde der rechte Zeitpunkt für eine

1) Deutsches Archiv f. klin. Medizin. 19. Bd. 1877.

Punktion versäumt. In 5 Fällen wurden aus vitaler Indikation, weil sonst die Betreffenden erstickt wären, Punktionon vorgenommen, davon in 4 Fällen 1—3 Punktionen, in einem Falle 10 Punktionen. Einmal wurde mit gutem Erfolge nach zwei vorausgegangenen Punktionen die Thoracotomie mit Resektion einer Rippe ausgeführt.

Von den 9 Fällen verliefen 4 tödlich, in 5 Fällen trat Heilung ein. Der Tod erfolgte entweder durch Erstickung oder infolge des Säfteverlustes.

Was den von uns beobachteten Fall von den bisher beobachteten Fällen unterscheidet, dies ist seine Entstehungsursache. Er ist der erste sichere Fall von Chylothorax, in dem der Ductus direkt durch einen Schuß verletzt wurde.

Sichere Fälle von isolierter Verletzung des Ductus thoracicus durch Schuß oder Stich waren bisher nicht beobachtet worden. Allerdings wird in der älteren Literatur ein Fall [1]) beschrieben, wo der Milchbrustgang durch einen Schuß verletzt worden sein soll. Der Fall wurde im Jahre 1665 beobachtet. Ein Offizier erhielt in einer Schlacht einen Schuß in der Gegend des mittelsten Rückenwirbels. Die Kugel ging unterhalb des linken Schulterblattes wieder heraus. Nach 14 Tagen floß aus der Wunde eine weißliche Flüssigkeit in reichlicher Menge, die auch später immer in Zwischenräumen abfloß. Der Arzt konnte sich nicht recht erklären, was für Flüssigkeit es war, er sagt nur, daß sie von Eiter und Jauche völlig verschieden war. Etwas Genaueres gab er nicht an; er hielt sie schließlich für chylöse Flüssigkeit, da der Patient trotz reichlicher Nahrungsaufnahme immer mehr abmagerte. Der Arzt gibt ferner an, daß der Patient häufig gefiebert habe. 14 Tage sistierte einmal der Ausfluß ganz. Patient erholte sich. Nach 14 Tagen begann aber wieder Flüssigkeit aus der Wunde zu fließen. Die Fistel blieb bis an das Lebensende bestehen. Bei der Sektion fand sich in den Lungen an der Stelle der Wunde eine vorgeschrittene Fäulnis. Daß die ausfließende Flüssigkeit in diesem Falle Chylus war, ist zum mindesten sehr zweifelhaft. Wahrscheinlich handelte es sich um ein Empyem. Ferner wird in der älteren Literatur ein Fall [2]) berichtet, wo bei einer Frau nach einem Stich in die linke Seite der Brust aus der Wunde Chylus abgeflossen sein soll. Es wird angegeben, daß die ausfließende Flüssigkeit dicker war, wenn die Kranke festere Speisen zu sich nahm,

1) Zitiert nach Kirchner, Fall von rechtsseitigem Chylothorax. Archiv f. klin. Chirurgie. 32. Bd. S. 168.

2) Zitiert nach Boegehold, Über Verletzungen des Dustus thoracicus. Archiv f. klin. Chirurgie. 29. Bd. S. 457.

dagegen dünner, wenn sie flüssigere Speisen genoß. Aus dieser Angabe allein sicher schließen zu wollen, daß es sich um eine Verletzung des Ductus thoracicus gehandelt hat, erscheint nicht möglich.

Betreffs der Therapie bei traumatischem Cylothorax sei noch kurz erwähnt, daß der von uns beobachtete Fall zeigt, daß man auch in schweren Fällen, in denen es sich nach der Menge der entleerten Flüssigkeit zu schließen mit Wahrscheinlichkeit um eine totale Durchtrennung des Ductus thor. handelt, mit Punktionen auskommen kann. Ein wichtiges Moment für die Heilung liegt darin, daß man die Punktion solange wie irgend möglich hinausschiebt, weil der Erguß auf die verletzte Stelle des Ductus einen Druck ausübt, somit weitere Entleerung verhindert oder doch erschwert, wodurch wiederum die Ausbildung von Collateralen begünstigt wird. Muß man punktieren, um der Erstickungsgefahr vorzubeugen, so bedeutet dies für die Heilung ein schädigendes Moment. Der nach der Punktion in der Pleurahöhle wieder entstehende negative Druck wird gleichsam den Chylusstrom aus der alten Verletzungsstelle im Ductus wieder ansaugen, wenn sich diese in der Zwischenzeit noch nicht geschlossen hat und der Chylus noch nicht durch andere Bahnen in das Blut geleitet wird. Es erscheint daher wohl indiciert, in Fällen, in denen sich die Flüssigkeit wiederholt rasch ansammelt, in denen wiederholt oft punktiert werden muß, die Thoracotomie mit Rippenresektion auszuführen, weil dann der negative Druck in der Pleurahöhle wegfällt und damit das direkte Leiten des Chylus in dieselbe. Wir hatten diese Operation in unserem Falle bereits in Erwägung gezogen. Der in Greifswald beobachtete Fall, wo nach der Thoracotomie die Chylusentleerung sehr rasch aufhörte, während sie nach den vorhergehenden 2 Punktionen nicht sistierte, zeigt, daß sich diese Operation bei traumatischem Chylothorax auch bereits in der Praxis bewährt hat.

Zum Schlusse gestatte ich mir, meinem hochverehrten Chef, Herrn Obermedizinalrat Dr. Rupprecht für die Anregung zu dieser Arbeit, sowie Herrn Dr. Eulitz für Anfertigung des Röntgenphotogramms, Herrn Dr. Oppe für die Ausführung mikroskopisch-bakteriologischer Untersuchungen, und Herrn Dr. Bengen für die Anfertigung der chemischen Analyse meinen besten Dank auszusprechen.

Literaturverzeichnis.

Zentralblatt für Chirurgie.
Bergmann, Bruns und Mikulicz, Handbuch der praktischen Chirurgie.
Pagenstecher, Über Ascites chylosus. Deutsches Archiv f. klin. Medizin. 1902.
Bargebuhr, Über Ascites chylosus und chyliformis. Deutsches Archiv f. klin. Medizin. 1893. 51. Bd.
Bayer, Über chylösen Erguß in Brust- und Bauchhöhle. Mitteilungen aus den Grenzgebieten der Medizin und Chirurgie. 1897. 2. Bd. 1. Heft. S. 72.
Thöle, Querdurchtrennung des Ductus thoracicus am Halse. Deutsche Zeitschr. f. Chirurgie. 58. Bd.
Boegehold, Über Verletzungen des Ductus thoracicus. Archiv f. klin. Chirurgie. 29. Bd. S. 443.
Die übrige Literatur ist in den Fußnoten angegeben.

XXV.

Traumatische subkutane Ruptur des Ductus choledochus.

Von

Dr. **R. Stierlin,**
dirig. Arzt des Kantonsspitals Winterthur.

Folgender merkwürdige Fall kam letzten Herbst im Kantonsspital Winterthur zur Beobachtung:

Fanny M., 20 Monate alt, wohnhaft in Hegi bei Winterthur, wurde Anfang August 1903 (das genaue Datum ließ sich nicht mehr eruieren) von einem Wagen in der Art überfahren, daß ein Rad über den Leib des Kindes ging. Ungefähr eine Stunde lang soll die Kleine nach dem Unfall bewußtlos gelegen haben, hernach trank sie etwas Milch, einige Stunden später erfolgte einmaliges Erbrechen.

Äußerlich sah man als Folge der Verletzung nur einige kleine Hautschürfungen am Kopfe und eine am Rücken.

Seit diesem Unfalle kränkelte das Kind. Es erbrach ab und zu, nahm wenig Nahrung zu sich, magerte sichtlich ab und hatte meist subfebrile Temperaturen. Etwa 3 Wochen nach dem Unfall trat vorübergehend leichter Ikterus auf. Der Stuhl war aber schon vordem der Mutter durch seine lehmgraue Farbe aufgefallen. Zu diesen Erscheinungen gesellte sich nun eine stetig zunehmende Vergrößerung des Abdomens mit den bekannten Zeichen eines freien Ergusses, was den behandelnden Arzt bewog, eine Punctio abdominis vorzunehmen. Er erstaunte nicht wenig, als er dabei eine stark gallig gefärbte viscide Flüssigkeit zu tage förderte. Gestützt auf diesen Befund und auf die Anamnese stellte er nun sofort die Diagnose auf traumatische Ruptur der Gallenwege und sandte, als sich ziemlich rasch wieder Flüssigkeit in der Bauchhöhle ansammelte, das Kind zu operativer Behandlung in den Kantonsspital Winterthur. Eintritt daselbst am 9. Sept. 1903, also 5—6 Wochen nach dem Unfall.

Status praesens: Wir haben vor uns ein sehr abgemagertes Kind mit livid verfärbten Lippen und Wangen, raschem, regelmäßigem, aber sehr kleinem Puls und kalten, cyanotischen Händchen. Von Ikterus keine Spur. Abendliche Temperaturen zwischen 37,5 und 38°.

An den Brustorganen nichts Besonderes. Dagegen ist das Abdomen hoch aufgetrieben und enthält deutlich freie Flüssigkeit. Druckempfindlich ist der Bauch kaum. Leber und Milz erscheinen nicht vergrößert. Die

Kleine ist bei freiem Sensorium, schläft aber viel. Erbrechen wurde im Spital nicht beobachtet.

Die Stühle sind vollständig aschgrau, fast weißlich, nicht diarrhoisch, der Harn ist klar, nicht besonders hochgestellt, frei von Eiweiß und Zucker, aber von ziemlich hohem Indikangehalt. Gallenproben fallen negativ aus.

Bei einer Probepunktion der Bauchhöhle erhält man eine braungelbe, alkalisch reagierende, trübe Flüssigkeit, die viel Gallenfarbstoffe und Gallensäuren, vereinzelte intensiv gelb gefärbte Endothelien und viele kleine, amorphe Körnchen enthält.

Die ganze Krankengeschichte zeigte, daß der Hausarzt unfehlbar Recht haben mußte, als er traumatische Ruptur der Gallenwege diagnostizierte. Mir schien aber, daß die Umstände des Falles erlaubten, die Diagnose hinsichtlich des Sitzes der Verletzung noch etwas zu präzisieren. Da, so überlegte ich, aus der Anamnese und aus unserer Beobachtung hervorgeht, daß die Stühle dauernd acholisch sind, liegt die Rupturstelle höchst wahrscheinlich im Ductus choledochus oder hepaticus. Denn läge sie in der Gallenblase oder im Cysticus, so dürfte man wohl annehmen, daß wenigstens zeitweise mehr oder weniger Galle in den Darm flösse und dessen Inhalt braun färbte. Und wäre ein intrahepatischer Gang zerrissen, so könnten die Stühle überhaupt nicht acholisch sein.

Es sollte sich bald zeigen, daß meine Schlußfolgerungen richtig waren. Da die erste Punktion nicht zu einem günstigen Resultat geführt hatte, verwarf ich die Idee einer zweiten und entschloß mich trotz der geringen Chancen, welche das elende Allgemeinbefinden der kleinen Patientin bot, zu einem größeren Eingriffe, d. h. zum Bauchschnitt und Aufsuchen der Rupturstelle.

Die Operation fand am 12. September statt. Um die Herztätigkeit etwas anzuregen, ließ ich dem Kinde am frühen Morgen ein Klysma verabreichen von Tinct. Strophant. gtt. 5, Cognac 10,0, Mucilag. Salep 50,0. Übrige Vorbereitungen in gewohnter Weise. Ruhige Chloroformnarkose. Längsschnitt über der Mitte des rechten Rectus abdom. vom Rippenpfeiler bis etwas unterhalb Nabelhöhe. Aus der eröffneten Bauchhöhle stürzt eine Menge des oben beschriebenen Fluidums. Dieses nimmt die abhängigsten Teile des Abdomens ein, während die obenauf schwimmenden Gedärme durch flächenhafte Verklebungen zu einem Packet zusammengebacken sind und mit ziemlich dicken, gelb gefärbten, fibrinösen Auflagerungen bedeckt sind. Auch das Peritoneum parietale ist nicht glatt, sondern von zahlreichen gelb gefärbten Pseudomembranen rauh. Desgleichen sind alle Organe des Epigastriums reichlich untereinander verklebt, doch gelingt es unschwer, die Adhäsionen zu sprengen und sich allmählich nach dem Leberhilus durchzuarbeiten. Bei dieser Gelegenheit wird konstatiert, daß Gallenblase und Duct. cysticus ganz intakt sind. Weiter gegen den Leberhilus mehren sich die gelben Fibrinauflagerungen der Leber, und sie bilden

in der Gegend des Ligam. hepato-duodenale eine fest zusammenhängende Tapete — ein Umstand, der als untrüglicher Wegleiter nach der Rupturstelle hin dient.

Nachdem die Pars horizontalis sup. duodeni nach abwärts und etwas um ihre Längsachse gedreht worden war, entdeckte ich dieselbe ziemlich bald. Es war ein länglich-ovales Loch von etwa 2 mm Durchmesser im untern Abschnitte des Choledochus, ungefähr da, wo er hinter das Duodenum tritt. Aus der Öffnung sickerte Tröpfchen um Tröpfchen hellgelbe, schleimige Galle. Es schien mir, daß die Continuitätstrennung keine vollständige sei, sondern an der hinteren Wand des Ganges noch eine schmale Verbindungsbrücke bestehe, allein während ich aufwärts ganz gut sondieren konnte, namentlich nachdem ich den Gang noch 2—3 mm weit geschlitzt hatte, konnte ich in das Duodenalende auf keine Weise hineingelangen, so daß ich annehmen muß, das Lumen desselben sei verödet oder durch eingerollte Fetzen der Perforationsränder verlegt gewesen.

Unter diesen Umständen blieb mir keine große Wahl in meinen weiteren Entschließungen. Bei der Kleinheit der betreffenden Teile wäre es ja immerhin möglich gewesen, daß das Duodenalende des Choledochus nicht obliteriert war, sondern nur nicht aufgefunden werden konnte, und daß eine Jodoformgazetamponade des Leberhilus mit seinen schon vorhandenen zahlreichen Adhäsionen von Erfolg gekrönt gewesen wäre, allein ich durfte es meiner Ansicht nach darauf nicht ankommen lassen und wollte die Galle in sichere Wege leiten. Ich verschloß daher den Choledochus oberhalb der Rupturstelle durch eine Seidenligatur und legte nachher eine Anastomose zwischen dem Scheitel der Gallenblase und dem zunächst liegenden Teile des Duodenum an, was sich rasch und sicher bewerkstelligen ließ. In der Gallenblase fand sich etwa ein Teelöffel Galle vor.

Das vorher schon elende Kind war freilich durch die im Ganzen 1 1/2 Stunden dauernde Operation äußerst erschöpft und fast pulslos geworden, aber wir hofften auf die Zähigkeit des jugendlichen Herzens und stimulierten auf alle Art, auch durch subkutane Infusion von Kochsalzlösung. Es hatte auch zunächst den Anschein, als ob die Kleine sich erholen wollte. Abends war der Puls, wenn auch sehr rasch, doch deutlich fühlbar; Erbrechen war nicht erfolgt, obschon die Kleine im Laufe des Abends abwechselnd Milch und Malaga zu sich genommen hatte. Um Mitternacht aber kam es ziemlich unvermittelt zu Collaps und Exitus.

Von der am 14. September vorgenommenen Sektion ist hervorzuheben, daß sich an Herz, Lungen, Milz, Nieren, Leber nichts Besonderes vorfand, die Cholecysto-Duodenostomie hübsch verklebt und gut durchgängig, und die Ligatur des Choledochus dicht unterhalb der Einmündung des Cysticus angelegt war. Papilla Vateri und distaler Stumpf des Choledochus ließen sich trotz längerer Präparation auch an der Leiche nicht auffinden.

Als ich mich in der Literatur nach ähnlichen Vorkommnissen umsah, entdeckte ich zunächst, daß in allerjüngster Zeit Lewerenz[1]) und

1) Archiv f. klin. Chirurgie. 71. Bd. Heft 1. S. 111 ff.

Florian Hahn[1]) je einen Fall von subkutaner, traumatischer Ruptur des Ductus choledochus publiziert haben. Vergleicht man diese zwei Fälle mit dem unsrigen und unter sich, so wird man finden, daß zwischen allen dreien eine bis in alle Einzelheiten reichende Ähnlichkeit besteht. Alle drei Male handelt es sich um kleine Kinder (zwischen 1½ und 4 Jahren), die überfahren wurden, jedesmal entwickelte sich im Laufe einiger Wochen genau das nämliche Krankheitsbild, das ich an der Hand unseres Falles skizziert habe, jedesmal lag eine Ruptur des Ductus choledochus vor ohne irgend welche Nebenverletzungen. Diese merkwürdige Übereinstimmung ist doch wohl mehr als ein bloßer Zufall. Wenn bei drei Kindern im zartesten Alter dieselbe Gewalteinwirkung ein und dieselbe Verletzung an ganz umschriebener Stelle hervorbringt, so liegt ganz entschieden eine Art typischer Verkettung von Ursache und Wirkung vor, eine Erkenntnis, die gelegentlich von großem Werte ist. Denn sie wird uns in den Stand setzen, im gegebenen Falle eine Frühdiagnose zu stellen, die für den weiteren Verlauf von großer Tragweite sein kann. Aus der weiter unten folgenden Kasuistik der Choledochusrupturen wird sich ergeben, daß diese Verletzungen überhaupt hinsichlich ihrer Ätiologie und Symptomatologie sehr viel Typisches an sich haben.

In den Fällen von Lewerenz und von Hahn liegen nach der ganzen Darstellung zweifellos Verletzungen des Choledochus vor. An welcher Stelle aber und in welcher Weise der Gang zerrissen war, erfahren wir deshalb nicht, weil keiner der beiden Autoren bis zu der Rupturstelle vorgedrungen ist. Hahn beschreibt den Befund in seinem Falle mit folgenden Worten:

„Während meiner Manipulationen am Choledochus war mir immer unangenehm aufgefallen, daß Galle über das Operationsgebiet floß. Woher kam sie aber? Da bemerkte ich, daß aus einer minimalen Öffnung zwischen dem Colon transversum und der vorher von der Leber abgelösten, nach oben verschlungenen Jejunumschlinge Galle quillt, ich löste die derben, breiten Verklebungen und kam nun zwischen den Mesenterien in einen (dritten) Hohlraum, der bis dicht vor der Wirbelsäule endigte. Hier fand ich einen von derbem Gewebe umkleideten Gang, der mit der Schere gespalten wurde, bis schließlich eine hufeisenförmige Öffnung mit nach oben konvexem Bogen sich einstellte, aus der tropfenweise klare, goldgelbe Galle sickerte. Die Fistelöffnung lag an der Unterfläche des querverlaufenden Teiles des Duodenums rechts vor der Wirbelsäule. Eine Sonde gelangt etwa fingergliedlang in den Kanal und führt senkrecht nach oben. Nun mußte ich die Operation abbrechen, ein gewisses Resultat war erreicht.

1) Festschrift zum 25jährigen Jubiläum des Herrn Hofrat Dr. Göschel. Lauppsche Buchhandlung. Tübingen 1902.

Ich führte einen langen Jodoformgazestreifen ein und preßte ihn fest auf die Öffnung usw.

Auch Lewerenz verzichtete Angesichts der Schwierigkeiten, die ihm das Verfolgen des Choledochus bis zur Rupturstelle bereitete, auf weiteres Suchen, um den Pat. nicht allzusehr zu schwächen. Er legte wie ich eine Cholecystoduodenostomie an. Beide Patienten genasen.

Bei Hahn genügte der feste Tamponverschluß der Kommunikationsstelle zwischen der freien Bauchhöhle und dem Hohlraum, der sich um die Perforationsöffnung des Choledochus offenbar durch adhäsive Entzündung gebildet hatte, die Galle wieder in das Duodenalende des Ganges zu leiten. Bei Lewerenz benutzte sie den neuen Weg via Gallenblase in den Darm; eine Tamponade des Leberhilus unterblieb. Ich selbst habe die Rißstelle im Choledochus bei der Operation zwar bloßlegen, durch Ligatur verschließen und den Abfluß der Galle durch die Blase in den Darm ermöglichen können, aber der Ausgang war unglücklich. Wohl war das nicht unerwartet bei einem 1½jährigen, in seinem Kräftezustand äußerst reduzierten Kinde, aber dennoch — es gibt nach meinem Gefühl nichts Deprimierenderes für einen Chirurgen, als einen Pat. nach einer zielbewußten und wohlgelungenen Operation verlieren zu müssen, bloß weil das schon vorher geschwächte Herz den Anforderungen der Narkose und des Eingriffs, auch wenn bei letzterem der Blutverlust minimal war, nicht mehr stand hält. Und hier empfand ich den Mißerfolg um so schmerzlicher, als es sich um einen Prioritätsfall handelt. Denn ich war, wie man sich aus der unten folgenden Kasuistik der Choledochusrupturen überzeugen kann, der Erste, dem es gelungen ist, bei der Operation die Rißstelle bloßzulegen.

Solch unliebsamem Verlauf womöglich in Zukunft zu begegnen, habe ich mir für kommende Fälle von ähnlicher Art, wenn mir solche in meiner chirurgischen Tätigkeit je wieder beschieden sind, ein anderes Procedere ausgedacht, das im Zeichen des Grundsatzes: festina lente steht. Ich werde darauf am Schlusse zu sprechen kommen.

Sowohl Hahn als Lewerenz verbreiten sich im Anschlusse an ihre Fälle über die traumatischen subkutanen Rupturen der Gallenwege überhaupt und führen die Statistik solcher Verletzungen bis auf das laufenden Jahr fort. Im Hinblick darauf habe ich von einer monographischen Bearbeitung der Choledochusrupturen Umgang genommen und will im folgenden nur an einzelne Punkte des interessanten Krankheitsbildes Betrachtungen anknüpfen. Ich schicke denselben eine Übersicht über die bis heute bekannt gewordenen Chole-

dochusrupturen in tabellarischer Anordnung voraus (S. 468f.). Die Zusammenstellung wurde unter Angliederung unseres Falles gemacht an Hand der trefflichen Kasuistik der subkutanen Verletzungen der Gallenwege, die Lewerenz in seiner Arbeit bringt.

Widmen wir zunächst der Frage nach dem Entstehungsmechanismus der Choledochusrupturen einige Worte. Die Tabelle lehrt uns, daß die Verletzung erfolgte: 5mal durch Überfahren, 3mal durch Quetschung des Körpers zwischen breiten Flächen, je 1mal durch Fußtritt, Fall auf den Bauch und Schlag mit einer Holzstange, d. h. mit Ausnahme des letzten Falles waren es lauter breit angreifende Gewalten. Wie ist es nun möglich, daß solche Traumen gerade nur eine Kontinuitätstrennung eines Gallenganges herbeiführen, während alle benachbarten Organe intakt bleiben? Ich kann mir mit Lewerenz diese Verletzung nur als eine Zerreißung durch Zug, durch Überdehnen des Gallenganges in seiner Längsrichtung vorstellen. Denn wäre der Ductus gegen die Wirbelsäule gedrückt und durchgequetscht worden, so müßte bei Hepaticusrupturen fast unfehlbar die Leber, bei Zerreißungen des retroduodenalen Choledochusabschnittes der Zwölffingerdarm, gelegentlich auch wohl die Pfortader mitverletzt werden. Auch die Supposition, daß zuerst nur eine Druckgangrän an umschriebener Stelle des Ganges und erst sekundär eine Perforation entstanden sei, will mir nicht plausibel vorkommen. Bis es zum brandigen Zerfall der Wand des Gallenganges käme, wäre eine Perforation in die freie Bauchhöhle längst wohl durch reaktive entzündliche Verklebungen mit der Umgebung verhütet worden.

Für eine Zerreißung durch Zug liegen dagegen die Verhältnisse weit günstiger. Der Ductus Choledochus mit seiner Fortsetzung als Hepaticus ist zwischen dem Leberhilus und dem vor der Wirbelsäule fixierten Duodenum wie ein Bindfaden gespannt. Wirkt nun auf das rechte Hypochondrium eine große Gewalt ein, so wird die Leber mit einem raschen Ruck unter den Rippenbogen in die Zwerchfellkuppe ausweichen, wobei der Ductus so stark überdehnt werden kann, daß er ganz oder teilweise reißt. Die mit ihm im Ligam. hepato-duodenale verlaufenden großen Gefäße sind teils dickwandiger und elastischer, teils nach unten weniger fixiert.

Auch ist es sicher kein Zufall, daß die 11 Choledochusrupturen lauter jugendliche Individuen, in der großen Mehrzahl Kinder betreffen. Der eben beschriebene Vorgang wird sich bei einem elastischen Thorax viel besser abspielen können. Wo der Rippenpfeiler starr ist, wird er durch das Trauma frakturiert werden, wobei es dann eher zu Rupturen oder Anspießungen der Leber kommen dürfte.

Nr.	Autor	Geschlecht	Alter	Art des Trauma	Klin. Erscheinungen	Operativer Eingriff	Ausgang	Befund bei der Operation oder bei der Sektion
1.	Fizeau 1806.	Mann.	35 J.	Quetschung des Bauches zwischen Wagenkasten und Rad.	Flüssigkeitserguß. Stühle acholisch. Nach 2 Wochen gelbliche Verfärbung der Haut.	Punktion 4½ Liter.	Tod nach 33 Tagen.	Pseudomembranen in der Bauchhöhle, Darmschlingen unter einander verklebt. Choledochus dicht oberhalb seiner Einmündung ins Duodenum in der Länge von ½ Zoll eingerissen, aber nur an der Vorderwand.
2.	Hutchinson 1840.	Mann.	23 J.	Schlag mit Holzstange.	Collaps, Erbrechen, Meteorismus.	—	Tod nach 24 Stunden.	Ruptur des Choledochus. Gallenerguß in der Bauchhöhle. Adhäsive Peritonitis.
3.	Drysdale 1861.	Knabe.	13 J.	Quetschung zwischen Fuhrwerk und Mauer.	Erbrechen, Stuhl weiß. Ikterus vom 3. Tage an. Auftreibung des Leibes.	Punktion nach 2 - 3 Wochen.	Tod nach 6 Wochen.	Choledochus 1 cm unterhalb des Cysticus zerrissen. Durch Adhäsionen ein bis ins Becken reichender, mit Galle gefüllter Sack gebildet.
4.	Battle 1894.	Knabe.	6 J.	Überfahren.	Erbrechen. Ikterus. Flüssigkeitsansammlung. Am 6. Tage acholische Stühle.	Laparotomie am 8. Tage. Drainage.	Tod bald nach der Operation.	Ausgedehnte Verklebungen. Quere Zerreißung des Choledochus.
5.	Spencer 1898.	Knabe.	5 J.	Überfahren.	Am 3. Tage Ikterus. Flüssigkeitserguß. Stuhl lehmfarben.	1. Bauchschnitt am 13., 2. am 18. Tage. Drainage.	Tod am 33. Tage.	Ausgedehnte Verwachsungen. Choledochus zerrissen. Zwischen Leber, Zwerchfell und Magen eine gegen die Bauchhöhle abgeschlossene Höhle.
6.	Rose 1898.	Knabe.	?	Fall auf Bauch.	Hochaufgetriebener Leib.	Bauchschnitt nach ¾ Jahren.	Tod 14 Tage nach der Operation.	Brauner Eiter in der Bauchhöhle. Choledochus sackförmig erweitert und eingerissen. Usur des Blinddarms.

7.	Walther 1900.	Mann.	31 J.	Fußtritt.	Collaps.	Laparotomie sofort. Rißstelle nicht gefunden. Tamponade.	Tod nach 2 Tagen.	1½ cm langer Riß im Choledochus. Erguß von Galle unterhalb der Rißstelle.
8.	Garret 1900.	Mann.	21 J.	Quetschung des Bauches zwischen 2 Balken.	Flüssigkeitserguß. Ikterus. Acholische Stühle.	3malige Punktion am 10., 14., 17. Tage. Laparotomie am 20. Tage. Drainage des For. Winslowii.	Heilung.	Massenhafte Verwachsungen. Durch Einblasen von Luft in die inzidierte Gallenblase Ruptur im oberen Abschnitte des Choledochus nachweislich. Rißstelle nicht aufgedeckt.
9.	Lewerenz 1903.	Knabe.	2½ J.	Überfahren durch Velo.	Anschwellung des Leibes. Vorübergehender Ikterus am 3. Tage. Gallenfarbstoffe im Urin, später verschwindend. Acholie der Stühle.	4 Punktionen. Laparotomie und Cholecystoduodenostomie 10 Wochen nach der Verletzung.	Heilung.	Eingeweide verlötet. Rißstelle ziemlich sicher im Choledochus, aber nicht gefunden.
10.	Hahn 1903.	Knabe.	4 J.	Überfahren.	Auftreibung des Leibes nach 6 Wochen. Kein Ikterus. Abmagerung. Acholie der Stühle. Keine Gallenbestandteile im Urin.	2 maliger Bauchschnitt. Tamponade.	Heilung.	Ausgedehnte Verwachsungen. Rißstelle ziemlich sicher im Choledochus, aber nicht gefunden.
11.	Stierlin 1903.	Mädchen.	1¾ J.	Überfahren.	Auftreibung des Leibes. Vorübergehender Ikterus. Acholische Stühle.	Punktion. Laparotomie, Cholecystoduodenostomie. Ligatur des Choledochus.	Tod nach ca. 6 Wochen (14 Stunden nach der Operation).	Ausgedehnte Verklebungen der Baucheingeweide. Ruptur des Choledochus bei der Operation gefunden, etwa 2 cm unterhalb der Einmündung des Cysticus.

Von 11 Fällen von Choledochusruptur sind 8 gestorben, und die 3 geheilten hätte sicherlich das nämliche Loos ereilt ohne chirurgische Intervention. Wir dürfen daher wohl den Satz aufstellen, daß diese Verletzungen, sich selbst überlassen, letalen Ausgang nehmen. Hingegen ist es nichts weniger als leicht, die Frage nach der Todesursache zu beantworten. Ich will versuchen, im Folgenden einen Beitrag zu ihrer Lösung zu bringen.

Es werden wesentlich zwei Faktoren sein, die wir für die deletären Folgen der Zerreißungen des Choledochus verantwortlich zu machen haben, nämlich 1. der Wegfall der Galle bei der Verdauung, 2. der Erguß von Galle in die Bauchhöhle. Den ersteren dieser beiden Faktoren müssen wir nach unsern Erfahrungen als den weniger schlimmen bezeichnen. Künstliche äußere Gallenfisteln, die nach Langenbuch[1]) schon im Jahre 1844 Schwann, später Bidder und Schmidt und Schiff bei Hunden anlegten, endeten zwar regelmäßig mit dem Tode des Versuchstieres, wobei hochgradige Abmagerung und große Entkräftung beobachtet wurden. Ein Hund blieb 80, einer 64 Tage am Leben, die übrigen starben schon nach wenigen Wochen. Die Schiff'schen Fistelhunde suchten instinktiv die auf den Boden tropfende Galle gierig aufzulecken.

Vom Menschen hingegen wird nach Courvoisier[2]) die dauernde Acholie des Darminhaltes weit besser vertragen. Der fortwährende und vollständige Gallenausfluß durch Bauchdeckenfisteln dauerte in einzelnen Fällen 2, 3, 5, 6, 8, ja 12 Jahre. Die individuellen Schwankungen sind also groß. Schließlich aber scheint doch auch hier der schlimme Ausgang der Fälle von Gallenfisteln direkt oder indirekt durch dieses Leiden verursacht worden zu sein.

Viel ungünstiger pflegt sich aber der Verlauf zu gestalten, wenn die Acholie des Darminhaltes dadurch bedingt ist, daß die gesamte Galle durch eine Perforationsöffnung dar Gallenwege in die Bauchhöhle fließt. Die Tabelle zeigt uns, daß in 8 Fällen von Choledochusruptur der Tod 7mal im Verlaufe von längstens 6 Wochen eintrat. Nur ein einziger Kranker (Nr. 6, Rose) überlebte seine Verletzung ca. $^3/_4$ Jahre. Und bei andern subkutanen Verletzungen der Gallenwege ging es, wenn nicht rechtzeitig interveniert wurde, nicht viel besser. Nur eines Falles erwähnt die Kasuistik von Lewerenz, in dem der Exitus erst nach 1 $^1/_2$ Jahren erfolgte (Gibson 1750). Es handelte sich um eine große abgesackte Gallenansammlung.

1) Deutsche Chirurgie. Chirurgie der Leber und Gallenblase. 1897. 2. Teil. S. 165.

2) Kasuistisch-statistische Beiträge zur Pathologie und Chirurgie der Gallenwege. Leipzig 1890. S. 122.

Man wird also nicht umhin können, dem Gallenerguß in die Bauchhöhle an und für sich perniciöse Folgen zuzuschreiben. Aber nur dem andauernden. Ein einmaliges Einfliessen von Galle in das Cavum abdominis pflegt das Leben durchaus nicht zu gefährden; das hat uns die klinische Beobachtung unzählige Male gezeigt.

Welches sind nun aber diese gefährlichen Wirkungen des andauernden Einfließens von Galle in die Peritonealhöhle? Die frühern Tierversuche bringen uns keine Aufklärung. Es wurde (Emmert und Höring [1]) entweder Galle in die Bauchhöhle eingespritzt oder nach Ligatur des Choledochus die Gallenblase angestochen (Boström [2]). Da aber im letztern Falle durch Verklebung der Gallenblasenwunde der Gallenerguß in die Bauchhöhle sehr bald aufhörte, beweisen diese Experimente nur, daß auch Tiere vorübergehend eine gewisse Menge Galle in der Bauchhöhle ganz gut vertragen. Erst Ehrhardt [3]) gelang es, dauernd sezernierende innere Gallenfisteln bei seinen Versuchstieren anzulegen. Er unterband Katzen und Hunden den Ductus choledochus dicht über dem Duodenum und schlitzte dann den Gang leberwärts bis an die Porta hepatis auf. Die Wirkung dieses Eingriffes war stets deletär. Unter mäßigem Ikterus starben sämtliche Tiere nach 2—6 Tagen. In der Bauchhöhle fanden sich stets nur wenige Ccm. galliger Flüssigkeit und keine Zeichen von Peritonitis. Dagegen bestand Ikterus aller Körperteile, und vor allem war der Ductus thoracicus bis zu seiner Einmündungsstelle strotzend mit galliger Flüssigkeit gefüllt. Ehrhardt zog aus diesen Versuchsergebnissen den wohl unumstößlich richtigen Schluß, daß die normale Galle, wenn sie in Menge andauernd resorbiert wird, Giftwirkungen entfalte, die in verhältnismäßig kurzer Zeit den Tod bedingen. Als die giftigen Bestandteile der Galle wurden dann von Biedl und Kraus [4]) die gallensauren Salze erkannt.

Lange nicht so gleichmäßig und eindeutig verlaufen nun aber die subkutanen Verletzungen der Gallenwege beim Menschen. Beobachtungen, bei denen sich der Befund und die klinischen Erscheinungen mit den Ergebnissen der Ehrhardtschen Tierversuche decken, stehen jedenfalls nur vereinzelt da. Viel häufiger gestaltet sich der Verlauf wie bei unserm Falle, d. h. es tritt nur in den ersten Tagen nach der Verletzung ein kurzdauernder Ikterus als Zeichen vorübergehender Gallenresorption auf, und dann sammelt sich langsam Galle

1) Courvoisier l. c. p. 165.
2) Lesser, Verhandl. d. deutschen Gesellsch. f. Chirurgie. 1879.
3) Archiv f. klin. Chirurgie. 64. Bd. 1901.
4) Zentralbl. f. innere Med. 1898. Nr. 47.

in der Bauchhöhle an unter dem Bilde eines frei beweglichen oder abgesackten Flüssigkeitsergusses von oft erstaunlicher Größe. Kommen solche Fälle nach kürzerer oder längerer Frist zur Autopsie, so gewahrt man eine ausgedehnte fibrinöse Peritonitis, man findet das Peritoneum parietale mit intensiv gelb gefärbten Fibrinschwarten tapeziert nnd alle Eingeweide mehr oder weniger miteinander verbacken. Es leuchtet ein, daß es eben diese Pseudomembranen und überhaupt diese adhäsive Peritonitis sind, welche der Gallenresorption eine Schranke setzen und so das Individuum davor bewahren nach Art der Ehrhardtschen Tiere an Gallensäurenintoxikation zugrunde zu gehen.

Cohnheim[1]) war der Ansicht, daß hier eine chemische Peritonitis vorläge, bedingt durch den Reiz der Galle auf das Bauchfell, und es ist ein hübscher und angenehmer Gedanke, darin wieder eines der zahlreichen Schutzmittel des menschlichen Organismus gegen eindringende Schädlichkeiten erblicken zu dürfen (v. Arx[2]). Leider aber gehen trotz dieser Abwehrvorrichtung die Patienten dann doch zugrunde, und es hat auch allen Anschein, als ob die Gallenperitonitis dieser teleologischen Aureole zu entkleiden und die Cohnheimsche Vermutung unhaltbar sei und zwar auf Grund folgender Forschungsergebnisse.

Naunyn[3]) fand die Galle von Hunden steril. Wie und in welchem Teile der Gallenwege er dieselbe entnahm, ist nicht angegeben. Gilbert und Girode[4]) kamen auf Grund von Leichenentnahmen zu der Ansicht, daß auch die menschliche Galle bei gesunden Gallenwegen gewöhnlich steril sei. Sobald man aber die Galle künstlich staut, wird sie binnen kurzem bakterienhaltig. Bei Tieren wenigstens, denen man den Choledochus unterband, konnte man das regelmäßig beobachten (Charcot und Gombault[5]), Netter[6]). Diese Versuchsresultate enthalten für mich einen Widerspruch. Wo sollen denn in der durch Choledochusligatur gestauten Galle die Bakterien plötzlich hergekommen sein, wenn die Galle vorher steril gewesen wäre? Sie war es eben offenbar schon vorher nicht, aber sie enthielt nur verhältnismäßig wenige Keime, und erst nach der Stauung gelang der Nachweis derselben, weil sie inzwischen sich lebhaft vermehrt hatten

1) Vorlesungen über allgem. Pathologie. Berlin 1882.

2) Korrespondenzbl. f. Schweizer Ärzte. 1902. Nr. 19 u. 20.

3) Klinik der Cholelithiasis. Leipzig 1892.

4) Comptes rendus de la société de biologie. 1890 und 1891. (Zitiert nach Naunyn).

5) u. 6) Zitiert nach Naunyn l. c.

und nicht fortwährend durch den Gallenstrom nach dem Darm abgeführt wurden.

Mit dieser Auslegung der Dinge stimmen nun auch die folgenden Untersuchungen resp. deren Ergebnisse. Netter und Martha[1]) und ebenso Miezkowski[2]) behaupten nämlich, daß der untere Abschnitt des Choledochus stets von Mikroben besiedelt sei, und diese Beobachtungen werden in vollem Umfange bestätigt durch die Untersuchungen von Gilbert und Lippmann[3]), wonach bei gesunden Tieren die Gallenwege auf der ganzen Strecke ihres extrahepatischen Verlaufes Sitz einer reichen Mikrobenflora sind. Während das untere und mittlere Drittel des Choledochus ein Gemisch von aëroben (worunter Bacterium coli) und anaëroben Spaltpilzen beherbergen, halten sich weiter oben, sowie im Cysticus und in der Blase nur noch anaërobe auf. Im Hepaticus verschwinden auch diese allmählich.

Nach den Ergebnissen dieser Untersuchungen würden also bei allen subkutanen Verletzungen der Gallenwege Bakterien in die Bauchhöhle hineingeschwemmt außer bei Rupturen, die ihren Sitz in den intrahepatischen Gängen oder hoch oben in den Ductus hepatici haben am reichlichsten aber da, wo der Choledochus zerrissen ist. Groß wird nun zwar die Zahl der auf diese Weise in der Bauchhöhle verstreuten Keime nicht sein, aber es kommt dazu ein weiterer, meines Wissens nirgends erwähnter Umstand, der ihre Menge gradatim zu vermehren sehr geeignet ist. Die Untersuchungen von Gilbert und Lippmann zeigen, daß die Infektion der Gallenwege vom Darme aus erfolgt. Sobald sich nun die Galle nicht mehr oder nur in geringer Menge in den Darm ergießt, sind dieser Invasion erst recht Tür und Tor geöffnet. Sie wird sich bis zur Stelle der Kontinuitätstrennung fortsetzen, und von dort werden fortwährend Keime in die Peritonealhöhle verschleppt, so daß wir mit der Zahl derselben wohl werden rechnen müssen. Wiederum wird die Menge der austretenden Mikroben am größten sein, wenn die Ruptur den Choledochus betrifft, sie kann aber auch bei Zerreißung des Hepaticus noch beträchtlich sein, wechselnd bei Verletzungen von Cysticus und Blase, je nachdem noch mehr oder weniger Galle nebenher in den Darm einströmt.

Die Wirkung dieser Bakterieninvasion ist naheliegend. Sie äußert sich eben in jener fibrinösen Peritonitis, der wir bei der Mehrzahl der subkutanen Rupturen der Gallenwege begegnen. Daß bei der

1) Arch. de physiol. norm. et pathol. 1886.

2) Grenzgebiete der Med. u. Chir. 6. Bd.

3) Le microbisme biliaire normal. Société de biologie. 31. Bd. Ref. Zentralbl. f. Chirurgie. 1903. Nr. 23. S. 609.

Bildung der zahlreichen Auflagerungen und Verklebungen eine bakteritische Entzündung und nicht eine durch Ätzwirkung der Galle auf das Bauchfell bedingte Peritonitis im Spiele sei, ist auch Ehrhardts Ansicht. Bei der gewöhnlichen Anordnung seiner Versuche (s. oben), mußte sich nach den Ergebnissen von Gilbert und Lippmann sterile Galle in die Bauchhöhle ergießen, und ein Nachschub von Mikroben vom Darm her war ausgeschlossen. Und in der Tat fand er die im Peritonealraum vorhandene Flüssigkeit steril. So blieb jede Spur von Adhäsivperitonitis aus, die Galle wurde ungehindert resorbiert und entfaltete ihre Giftwirkung. Führte er aber seine Versuche so aus, daß er gleichzeitig bei der Verletzung der Gallenwege eine Kultur von Colibazillen in die Bauchhöhle injizierte, so blieben die Tiere zunächst am Leben und hatten einen geringen, rasch vorübergehenden Ikterus. Als sie 14 Tage nach dem Eingriff getötet wurden, fand sich eine ausgebreitete fibrinöse Peritonitis. Dasselbe Resultat hätte Ehrhardt wahrscheinlich ohne Injektion von Colikulturen erhalten können, wenn er bei seinen Versuchen einfach die Ligatur des Choledochus unterlassen hätte.

Bedauerlicherweise ist in unserem Falle die bakteriologische Untersuchung der in der Bauchhöhle enthaltenen Flüssigkeit und der Pseudomembranen nicht gemacht worden, die einen direkten Beweis für die Richtigkeit meiner Auseinandersetzungen hätte liefern können. Auch in den Fällen von Hahn und von Lewerenz scheinen keine Kulturen angelegt worden zu sein. Wer immer einen ähnlichen Fall in die Hände bekommt, sollte diese für die ganze Auffassung des klinischen Bildes der Gallenwegverletzungen so wichtige Prüfung nicht unterlassen. Außer Betracht für die zu entscheidende Frage fallen natürlich alle Perforationen der Gallenwege, bei denen Konkremente im Spiele sind, selbst dann, wenn die Ruptur dennoch traumatischer Natur ist. Denn eine solche Galle ist wohl nur ganz ausnahmsweise als nicht infiziert anzusehen. Betont doch Petersen[1]), daß in Heidelberg bei 50 Cholecystostomien 46 mal die Galle bakterienhaltig gefunden worden sei.

Kann und muß man annehmen, daß die Patienten an dieser fibrinösen Gallenperitonitis sterben? Courvoisier[2]) erörtert zwar diese Frage, wagt aber nicht eine bestimmte Antwort darauf zu geben. Solange man an der Cohnheimschen Ansicht einer chemischen Peritonitis festhält, kann man sich allerdings schwer vorstellen,

1) Beitr. z. klin. Chirurgie. 23. Bd. 1899. S. 816.
2) l. c. S. 161.

daß dieselbe zur Todesursache werden könne, wenn nicht etwa sekundär Knickungen der untereinander verwachsenen Därme und dadurch bedingte Okklusionserscheinungen das Leben gefährden. Anders aber, wenn wir eine bakteritische Entzündung vor uns haben. Da dürfen wir wohl annehmen, daß die ununterbrochene Resorption von Toxinen schließlich einen Grad von Marasmus herbeiführen kann, dem der Patient erliegt. Gegen diese Resorption bilden die Pseudomembranen natürlich keine Schutzwehr, da in ihnen selbst die Mikroben sich hauptsächlich einnisten werden. Der Zustand solcher Patienten mit Gallenerguß in der Bauchhöhle erinnert ja so ungemein lebhaft an eine andere chronische bakteritische Peritonitis, an die disseminierte Tuberkulose des Bauchfells, daß er nicht selten ohne genaue anamnestische Angaben mit dieser verwechselt wurde. Auch bei Peritonitis tuberculosa haben wir eine chronische Intoxikation mit Bakteriengift, an der die Kranken oft genug zugrunde gehen — nur pflegt der Prozeß dabei ungleich langsamer zu verlaufen wie bei Gallenperitonitis. Bei beiden Prozessen sind unregelmäßige abendliche Temperatursteigerungen die Regel, bei beiden kommt es zu den höchsten Graden von Abmagerung.

Ziehe ich aus den vorstehenden Ausführungen das Facit, so gelange ich zu folgenden Thesen:

1. Fließt infolge von traumatischer Ruptur der Gallenwege Galle in die freie Bauchhöhle, so erfolgt zunächst Resorption derselben, wobei die gallensauren Salze eine gewisse Giftwirkung entfalten.

2. Diese Intoxikation vermag aber nur dann einen das Leben des Kranken direkt gefährdenden Grad zu erreichen, wenn die Resorption längere Zeit ungestört fortdauert, und das kann nur geschehen, falls die einfließende Galle steril oder nahezu steril ist und nicht durch eine vom Darme her aufsteigende Bakterieninvasion beständig infiziert wird.

3. Andauernder, bakterienhaltiger Gallenerguß erregt dagegen eine serofibrinöse Peritonitis, die zwar die Gallenresorption versiegen macht, ihrerseits aber, wenn nicht chirurgisch eingeschritten wird, in kürzerer oder längerer Frist zum Tode führt. An Stelle der Intoxikation durch Gallensalze tritt dann eine solche durch Bakterientoxine.

4. Der letale Ausgang wird in solchen Fällen beschleunigt durch die dauernde Acholie des Darminhaltes und durch die ungünstigen Rückwirkungen, die eine große Flüssigkeitsansammlung im Abdomen auf den Organismus ausübt.

5. Es ist möglich, daß in manchen Fällen Gallenresorption neben infektiös-fibrinöser Peritonitis fortdauert, dann nämlich, wenn die letz-

tere nicht intensiv genug ist, die Resorption des Ergusses gänzlich zu verhindern. Wahr- und Kennzeichen solchen Vorkommnisses muß ein bis zur Heilung resp. bis zum Tode anhaltender Ikterus sein.

Die Richtigkeit dieser Sätze müßte nun an dem uns zur Verfügung stehenden klinischen Material geprüft werden. Wir werden gleich sehen, daß dieses hinsichtlich seiner Verwertbarkeit stark zusammenschrumpft. Am bequemsten ist es, wenn ich mich der bereits erwähnten Lewerenzschen Kasuistik bediene. Dieselbe enthält im ganzen 64 Fälle von subkutaner traumatischer Ruptur der Gallenwege, wozu als 65. der unsrige kommt. Hiervon sind 14 Fälle durch bloße, meist mehrmalige Punktion geheilt. Bei diesen kann man den Ort der Ruptur nur vermuten aus dem Krankheitsbilde. 5 mal wird genau angegeben, daß und wie lange die Stühle völlig entfärbt waren, was für Ruptur im Bereiche des Hepaticus oder Choledochus spricht, wogegen man bei 2—3 andern Beobachtungen, in denen die Stühle nur zeitweise acholisch waren, die Verletzungsstelle mit Wahrscheinlichkeit in die Gallenblase verlegen darf. Bis zur Heilung verstrichen in der Regel mehrere (bis zu 11) Wochen.

Nicht viel besser verwertbar für unsere Zwecke sind die Fälle, die entweder primär oder nach vorausgegangenen Punktionen laparotomiert wurden und hernach ausheilten, ohne daß bei der Eröffnung der Bauchhöhle die Rupturstelle aufgefunden oder über ihren Sitz Bestimmtes eruiert werden konnte. Es sind ihrer 9. Die erste Laparotomie, die überhaupt bei Ruptur der Gallenwege an Stelle der früher allein üblichen Punktion ausgeführt wurde, vollzog Briddon im Jahre 1885.

In diesen beiden Kategorien von Fällen konnten keinesfalls große Mengen von Galle in die Blutbahn aufgenommen worden sein. Das Peritoneum war durch fibrinöse Entzündung nach kurzer Zeit resorptionsunfähig gemacht worden. Bei den laparotomierten Fällen erfahren wir das direkt, denn da bildeten die ausgedehnten Verwachsungen meist das Hindernis für die Freilegung der Rupturstelle, bei den nur punktierten werden die anatomischen Veränderungen die nämlichen gewesen sein. Und die Heilung war überhaupt nur mit Hilfe dieser adhäsiven Peritonitis möglich. Im Anschlusse an die Entleerung der Flüssigkeitsergüsse wurden Stellen der Baucheingeweide zur Berührung gebracht, die vorher durch die Flüssigkeit auseinandergehalten worden waren. Es konnten sich neue Verklebungen bilden, und der Hohlraum, in den die Galle sich ergießen konnte, verkleinerte sich. Schließlich wurde in ihm der Druck so groß, daß die Galle wieder in ihre natürlichen Wege geleitet wurde. So und

nicht anders haben wir uns den Heilvorgang nach Punktion und oft auch nach Bauchschnitt vorzustellen.

Was die bereits erfolgte Invasion von meist wenig virulenten Bakterien betrifft, so wird das Bauchfell ihrer Herr, sobald neuer Nachschub ausbleibt. Das können wir bei Perforationen der Appendix vermiformis oft genug beobachten.

Wir kommen nun zu der Reihe von Beobachtungen, wo durch die Autopsie in vivo oder in mortuo die Rupturstelle der Gallenwege aufgedeckt wurde. Sie umfaßt etwas über die Hälfte des kasuistischen Materiales — 36 sichere Fälle.

Die Rupturen intrahepatischer Gänge verdienen unser Interesse in erster Linie. Denn nach Gilbert und Lippmann ist in ihnen die Galle steril. Ich konnte ihrer acht zusammenstellen. Da bei solchen Verletzungen auch eine vom Darm aufsteigende Bakterieninvasion ausgeschlossen ist, so sollten wir bei ihnen am allerehesten einen den Ehrhardtschen Tierexperimenten analogen Verlauf, d. h. eine sich rasch entwickelnde Cholämie mit ungünstigem Ausgange erwarten dürfen. Sehen wir aber näher zu, so fallen von den 8 Fällen 5 außer Betracht, da bei denselben 4 mal einer der Ductus hepatici, einmal der Cysticus mit zerrissen waren. Von den 3 übrig bleibenden Beobachtungen bietet der von Schlatter[1]) beschriebene Fall Krönleins am ehesten ein reines Bild von Gallenvergiftung.

Es handelt sich dabei um einen Mann, der einen sagittal verlaufenden Riß fast durch den ganzen linken Leberlappen und reichlich Galle in die Bauchhöhle hatte, dazu mäßigen Ikterus. 14 Tage nach der Verletzung Exitus, nachdem noch Krönlein durch Bauchschnitt und Lebernaht Heilung zu erzwingen versucht hatte. So gut wie gar keine Erscheinungen von fibrinöser Bauchfellentzündung.

Im Falle Lähr (Lewerenz Nr. 37) bestand zwar Ikterus, daneben aber fanden sich ausgedehnte Pseudomembranen und ein großer Gallenerguß. Exitus am 21. Tage. Bei einem Pat. Thierschs (Lew. Nr. 28a) endlich, wo der Tod erst nach 7 Wochen erfolgte, war dreimal punktiert worden. In der Bauchhöhle war bei der Obduktion ein großer, durch derbe Schwarten abgekapselter Raum mit galligem Inhalt.

Müssen uns nun diese beiden letzteren Fälle veranlassen, auf die Annahme zu verzichten, daß die sero-fibrinöse Peritonitis bei Gallen-

1) Die Behandlung der traumat. Leberverletzungen. Beitr. z. klin. Chirurgie. 15. Bd. Heft 2.

erguß bakteriogener Natur sei? Ich glaube kaum. Denn bei Rupturen des Leberparenchyms kann man auch noch auf eine andere Quelle zurückgreifen, die geeignet ist, in den Erguß Mikrobenkeime hineinzutragen, nämlich auf das Blut, das aus den stets gleichzeitig neben den Gallengängen zerrissenen Pfortaderästen in die Bauchhöhle strömt. Langenbuch (l. c.) betont, daßdas Pfortaderblut wohl stets vom Darme aus aufgenommene Keime mitführe. Es ist mir nicht gelungen zu ergründen, ob Langenbuch diese Behauptung auf experimentelle Studien basiert. Es macht mir den Eindruck, daß gerade diese Fälle von Verletzungen intrahepatischer Gänge beim Menschen nach dem Modus von These Nr. 5 verlaufen (s. oben): Einschwemmung einer geringen Menge von Bakterien in die Bauchhöhle, daher wenig Neigung zur Bildung von Pseudomembranen, wohl aber andauernde Resorptionen von Galle.

Bei den am zahlreichsten vorhandenen Rupturen der Gallenblase haben wir, wie wir es kaum anders erwarten durften, ein wechselndes Bild. In der großen Mehrzahl der Fälle haben auch sie eine fibrinöse Bauchfellentzündung nach sich gezogen, hier und da wird hiervon nichts erwähnt, dagegen Ikterus signalisiert.

Reine Hepaticusrupturen kennt die Literatur zwei: Bei der einen (Lewerenz Nr. 28 b) fand sich eine überaus reichliche Adhäsivperitonitis, bei der andern (Nr. 47) erfolgte der Tod schon nach einer Woche „infolge von Bauchfellentzündung". Man fand einen Liter galligen Ergusses. Weitere Angaben fehlen.

Ganz konstant und in meist enormer Ausdehnung finden wir die sero-fibrinöse Peritonitis bei Choledochusrupturen. Und, was sehr bemerkenswert ist, sie bildet sich außerordentlich rasch; man traf sie im Fall Nr. 2 unsrer Tabelle schon nach 24 Stunden an, in Fall 4 werden am 8. Tage schon „ausgedehnte Verklebungen" gefunden. Vergleichen wir damit einen Fall von Petersen [1]) von Ruptur der Gallenblase, so erfahren wir, daß dort bei der nach 5 Tagen vorgenommenen Operation noch fast gar keine Verklebungen bestanden. Diese Unterschiede wären doch wohl kaum erklärlich, wenn die fibrinösen Auflagerungen der Ätzwirkung der Galle zuzuschreiben wären.

Zum Schlusse noch einige Worte über Therapie der Choledochusrupturen. Sie hat bis jetzt eine sehr hohe Mortalitätsziffer. Von 10 Kranken, bei denen man operativ vorging — und das ist ja die einzige Therapie, die in betracht kommt — sind 7=70 % gestorben,

1) l. c. S. 816.

und noch schlechter wird der Prozentsatz, wenn man, wie dies wohl naturgemäß ist, die beiden Fälle von Hepaticusruptur hinzurechnet. Die Mortalität beläuft sich dann gar auf 73 %.

Zumeist dürfte dies daran liegen, daß die Therapie solcher Verletzungen bis jetzt zu wenig aktiv gewesen ist. Angesichts der Tatsache, daß von den 3 Heilungen, die überhaupt erzielt wurden, 2 (Hahn und Lewerenz) sehr verschleppte Fälle betrafen, klingt diese Behauptung allerdings fast paradox. Wenn wir uns aber in die Einzelheiten der beiden Krankengeschichten vertiefen, erscheint sie weniger gewagt. Wir erfahren da, daß die beiden Kinder ein außerordentlich schweres, kompliziertes Krankenlager durchzumachen hatten und dem Tode fast wie durch ein Wunder entgingen.

Wenn man nur an die Möglichkeit und an das typische Vorkommen solcher Verletzungen denkt, so ist eine frühzeitige Diagnose — frühzeitig nenne ich sie, wenn sie im Laufe der ersten 8—10 Tage gestellt wird — nicht allzuschwierig. Acholische Stühle, leichter Ikterus, damit vergesellschaftet zunehmender Flüssigkeitserguß in der Bauchhöhle müssen im Verein mit einer genauen Anamnese auf die richtige Spur führen. Dann hat eine Probepunktion zu erfolgen; sie klärt den Sachverhalt vollkommen auf.

Jetzt aber sind wir am Wendepunkt zwischen früherer und moderner Indikation. Nach meiner Ansicht soll sofort laparotomiert werden, wenn die Probepunktion gallenhaltige Flüssigkeit ergab. Der Umstand, daß durch bloße Punktion eine Reihe von Patienten gerettet wurde, darf uns nicht veranlassen, zunächst dieses Mittel zu versuchen, bei Verdacht auf Choledochus- oder Hepaticusruptur schon gar nicht; denn von diesen Fällen ist keiner nach Punktion ausgeheilt. Hilft diese nicht, so haben wir die beste Zeit für einen erfolgreichen Bauchschnitt verpaßt. Je länger wir zuwarten, um so schwächer wird der Kranke und um so schwieriger und langwieriger infolge der sich mehrenden Verklebungen der Eingriff. Das Ende vom Liede ist das trostlose Bild unsrer eigenen Beobachtung.

Was man nach Eröffnung der Bauchhöhle tun soll, ist von Fall zu Fall zu entscheiden. Kann man die Rupturstelle freilegen, so ist in frischen Fällen nur eine breite Tamponade der Leberunterfläche ratsam. Vor dem Versuch einer Naht des Ganges warnt Kehr [1]) jedenfalls mit Recht. Es wird mit demselben nur Zeit verloren. Kann man die Rißstelle nicht aufdecken, so bietet sich die Tamponade ohnehin als Auskunftsmittel.

---

1) Handb. d. prakt. Chirurgie. 1. Aufl. 3. Bd. 1. Teil. S. 485.

Anders in veralteten Fällen. Da hat man mit der Eventualität zu rechnen, daß, wie in unserm Falle, das duodenale Ende des Ganges nicht mehr offen ist, ohne daß es immer gelingen wird, sich Gewißheit über das Verhalten desselben zu verschaffen. Und da bleibt in dubio wohl nicht viel anderes übrig, als was Lewerenz und ich getan haben, nämlich eine Anastomose zwischen Gallenblase und Darm herzustellen. Ehe man hierzu schreitet, muß man sich aber wenigstens so weit orientiert haben, daß man eine Zerreißung des Hepaticus ausschließen kann. Hat man die Rißstelle gut freilegen können, so käme allenfalls auch eine Einpflanzung des Choledochus ins Duodenum in Betracht. Bei Kindern dürfte aber eine solche wegen der Kleinheit und Zartheit der Teile auf fast unüberwindliche technische Schwierigkeiten stoßen.

Ich meinerseits würde aber in einem nächsten Falle bei einem so stark heruntergekommenen Kranken nicht mehr sofort zum Bauchschnitt schreiten, wie ich es für die frischen Fälle empfahl, sondern zuerst während mehrerer Tage den Kräftezustand zu verbessern trachten. Zu diesem Behufe würde ich einerseits durch Punktion die Bauchhöhle gründlich von dem Flüssigkeitsergusse befreien, andrerseits durch Zuführen von Ochsengalle per os die Ernährung zu heben suchen.

Dieses letztere Mittel, die Verabreichung von Ochsengalle, ist in analogen Fällen bereits von Drysdale [1]) und von Landerer [2]) verwendet worden, und es sah namentlich der letztere Autor auffallend günstigen Erfolg davon: Langsamerwerden des vorher frequenten Pulses und sichtliche Steigerung des Appetites. Um allfällige ungünstige Beeinflussung der Galle durch den Magensaft oder umgekehrt des Magensaftes durch die Galle auszuschließen, würde Fel tauri wohl am besten in Glutoidkapseln eingegeben, die sich erst im Darm auflösen.

1) Amer. Journ. of med. sciences. 1861.

2) Deutsche Zeitschr. f. Chirurgie. 29. Bd. 1889.

XXVI.

Die Syringomyelie und ihre Beziehungen zur socialen Gesetzgebung.

Von

Dr. **Walther Stempel,**
dirig. Arzt des Diakonissenkrankenhauses Bethlehem, Breslau.

(Mit 5 Abbildungen.)

Es dürfte im ersten Augenblick etwas gewagt erscheinen, zur Zeit eine Abhandlung über Syringomyelie zu schreiben, da in den letzten Jahren eine wahre Hochflut von Mitteilungen über diese allerdings nach jeder Richtung hin interessante Erkrankung erschienen ist.

Kann doch Schlesinger, wohl einer der besten Kenner der in Rede stehenden Krankheit, in der 2. Auflage seines Buches über Syringomyelie 1175 Arbeiten über diesen erst seit ungefähr 2 Jahrzehnten actuellen Gegenstand anführen.

Wenn ich es trotzdem unternehme, auch meine Erfahrungen hierüber zu veröffentlichen, so geschieht dies aus gewissen maßgebenden Gründen.

Einmal hat mich eine längere Tätigkeit an der Landesversicherungsanstalt Schlesien und weiterhin mein jetziges Amt als Sachverständiger der Arbeiterschiedsgerichte darüber belehrt, daß trotz der immensen Literatur über Syringomyelie diese Krankheit unter den praktischen Ärzten so gut wie unbekannt ist.

So lange die Syringomyelie nur pathologisches und klinisches Interesse darbot, konnte ja auch bei der Unzulänglichkeit aller unserer therapeutischen Maßnahmen dieser Erkrankung gegenüber infolge dieser Unkenntnis ein nennenswerter Schaden nach keiner Richtung hin entstehen.

Dies hat sich nun aber mit der Einführung der socialen Gesetzgebung vollkommen geändert. — Wie ich bereits Eingangs meiner Arbeit über das Malum coxae senile und dessen Beziehungen zur socialen Gesetzgebung (Deutsche Zeitschrift für Chir., 60 Bd.) ange-

führt habe, daß nämlich infolge des Nichterkennens gewisser Krankheitszustände sowohl die Versicherten als auch die Versicherungsanstalten und die Berufsgenossenschaften in gleicher Weise geschädigt werden können, gilt auch in vollen Umfange für die Syringomyelie. — Aus diesen Gründen muß durch Veröffentlichung einschlägiger Fälle immer von neuem die allgemeine Kenntnis dieser Erkrankung erweitert werden.

Ferner bieten die meisten meiner beobachteten Fälle eine Fülle des Interessanten, so daß ich auch aus diesem Grunde die Veröffentlichung derselben für wünschenswert erachte.

Schließlich will ich noch hervorheben, daß zwar in den letzten Jahren zahlreiche Arbeiten Syringomyelie und Trauma behandeln, die Beziehungen zwischen Invalidität und Syringomyelie finde ich jedoch nirgends besprochen, und da ich gerade auf diesem Gebiet meine Haupterfahrungen gesammelt habe, so dürfte eine eingehende Beleuchtung dieses Themas nach dieser Richtung hin nicht unwillkommen sein.

Denn ebenso wie die Unfallversicherung in den letzten Jahren ungeahnt an Umfang zugenommen hat, in derselben Weise sind auch die Invalidenanträge gestiegen.

Während wir aber seit langer Zeit eine eingehende und erschöpfende stets sich mehrende Literatur über Unfallheilkunde besitzen, ist bislang ärztlicherseits das Invalidenwesen sehr zu Unrecht mehr als stiefmütterlich behandelt worden.

Und doch gehört meiner Ansicht nach zur Beurteilung der Frage, ob ein Mensch vollkommen arbeitsunfähig ist oder nicht, fast ein noch reicheres Maß von ärztlichem Wissen und praktischer Erfahrung als zur Abschätzung der Erwerbsfähigkeit nach Prozenten auf Grund einer besimmten Verletzung, wie sie die moderne Unfallheilkunde verlangt.

Ich kann es nach meinen reichhaltigen Erfahrungen auf dem Gebiet des Invalidenwesens wohl als sicher erachten, daß alle diejenigen, welche sich zur Stellung eines Antrages auf Invalidenrente veranlaßt sehen, auch mehr oder weniger erkrankt sind.

Dem einigermaßen geübten Untersucher wird es nicht schwer fallen, im konkreten Falle die bestehende Erkrankung fest zu stellen, die Schwierigkeit in der Beurteilung tritt erst dann an uns heran, wenn wir die Frage zu entscheiden haben, ob der Untersuchte trotz seiner Erkrankung noch eine bestimmte vom Gesetz vorgeschriebene Summe im Jahre durch Lohnarbeiten verdienen kann oder nicht.

Es reicht also bei weitem nicht aus, allein ein geübter Diagno-

stiker zu sein, vor allem ist es wichtig, den Verlauf und die Weiterentwickelung der einzelnen Krankheiten genau zu kennen und besonders die Art und Weise, wie und ob sie durch körperliche Tätigkeit in ihrem Fortgang beeinflußt werden resp. ob sie in dem bei der Untersuchung festgestellten Stadium noch die Verrichtung von Lohnarbeiten und welcher gestatten oder nicht.

Diese Erfahrung muß notgedrungen demjenigen fehlen, der nicht durch langjährige klinische Tätigkeit oder Praxis sich eine sichere Kenntnis auch der selten vorkommenden Krankheitsformen und ihres Verlaufes angeeignet hat, und das kann wohl im allgemeinen im großen und ganzen für die meisten der praktischen Ärzte gelten, welche sich nach beendetem Staatsexamen alsbald niedergelassen haben.

Und gerade sie sind es, welche in erster Linie für die Begutachtung in Frage kommen; sie müssen darum auch häufiger, als es bisher geschehen ist, über diejenigen Erkrankungen belehrt werden, welche nicht alltäglich sind und deren Beurteilung darum auf Schwierigkeiten stößt.

Und wie ich vor einigen Jahren den Versuch gemacht habe, durch Veröffentlichung einer großen Anzahl von Fällen von Malum coxae senile diese selten richtig diagnostizierte Erkrankung einem weiteren Kreise von Ärzten bekannt zu geben, so hoffe ich, daß meine diesmalige Veröffentlichung über Syringomyelie auch die allgemeine Erkenntnis diser Erkrankung und ihre versicherungsrechtliche Beurteilung erleichtern wird.

Bevor ich zur Schilderung meiner Fälle übergehe, sei es mir gestattet, einige kurze Vorbemerkungen über das Wesen und die klinischen Erscheinungen der Syringomyelie zu geben, wie sie jetzt nach den vorzüglichen Untersuchungen Schlesingers festgestellt sind, dessen Ausführungen ich mich im großen und ganzen anschließe.

Es kann naturgemäß nach dem Entwurf der Arbeit nicht meine Aufgabe sein, eine detaillierte Schilderung der Syringomyelie in pathologischer und klinischer Hinsicht zu geben, ich werde mich nur beschränken, in groben Umrissen ein möglichst deutliches Bild derselben zu geben.

Wir verstehen unter Syringomyelie eine Höhlenbildung im Rückenmark von mehr oder weniger großer Ausdehnung, welche infolge des Zugrundegehens wichtiger nervöser Elemente im Rückenmark verschiedene typische Störungen verursacht.

Wenn zwar schon vor Jahrhunderten das Vorkommen von Höhlen im Rückenmark bekannt war (Etienne 1564, Brunner 1688, Morgagni 1740 usw.), so ist doch die genaue Kenntnis der Syringomyelie verhältnismäßig neueren Datums.

Erst am Beginn der 80er Jahre des vorigen Jahrhunderts wurde die allgemeine Aufmerksamkeit mehr auf diese Erkrankung gelenkt und sind wir jetzt auf Grund zahlreicher und sorgfältiger Beobachtungen, sowie infolge eingehendster pathologischer und klinischer Untersuchungen in der Lage, die Diagnose in jedem auch nur einigermaßen ausgebildeten Falle mit annähernder Sicherheit stellen zu können.

Wir finden bei der Syringomyelie Veränderungen auf motorischem, sensiblem, trophischem und secretorischem Gebiet. Von den motorischen Störungen sind als die konstantesten und wichtigsten die Muskelatrophien zu bezeichnen, welche mit Vorliebe schon im Beginn der Erkrankung auftreten, in den späteren Stadien gesellen sich noch gern spastische Paresen und motorische Reizerscheinungen hinzu, wie tonische Krämpfe der Muskeln.

Die prägnantesten und für die Erkrankung charakterischsten Erscheinungen finden sich indessen auf sensiblem Gebiet, und zwar sind es vorzugsweise ganz typische Störungen der Schmerz- und Temperaturempfindung, welche der Krankheit ihr eigentümliches Gepräge verleihen und ihre Diagnose erleichtern. Abweichungen von der Tastempfindung kommen vor, sind aber im großen und ganzen selten.

Wir beobachten sowohl Hyp- als auch vollkommene Anästhesien, gewöhnlich in symmetrischer Anordnung, als besonders pathognomonisch aber, meist entsprechend denjenigen Bezirken, in welchen die Schmerzempfindung herabgesetzt oder aufgehoben ist, eine sehr starke Abnahme oder völliges Verschwinden der Temperaturempfindung. Auf Grund dieser Erscheinung kommt es bei den Erkrankten häufig zu schweren Verbrennungen, ferner nach kleinen Verletzungen, die nicht gefühlt und darum vernachlässigt werden, zu schweren phlegmösen Entzündungserscheinungen mit Verlust von ganzen Fingergliedern.

Nicht minder charakteristisch für die Erkrankung wie die Anomalie in der Schmerz- und Temperaturempfindung sind die trophischen Störungen.

Dieselben betreffen in erster Linie die Haut, es finden sich stellenweise Hyperämien derselben, vorzugsweise ödematöse Durchtränkungen der Gewebe, besonders der Finger und Hände, in deren Folge es zu den typischen tatzenförmigen Verunstaltungen der Hände kommt, welche dem geübten Untersucher vielfach die Diagnose der Syringomyelie auf den ersten Blick ermöglichen.

Die Nägel nehmen gleichfalls an den trophischen Veränderungen Anteil, sie sind oft verdickt, rissig, brüchig, spröde, mißgestaltet.

Von besonderem Interesse vor allem für den Chirurgen sind weiterhin der Syringomyelie eigentümliche Erkrankungen der Knochen und Gelenke, letztere sind besonders häufig und haben nach meiner Erfahrung oftmals Veranlassung zur Verwechselung der Erkrankung mit Arthritis deformans gegeben.

Von secretorischen Störungen seien besonders Anomalien der Schweißabsonderung erwähnt, dieselbe kann sowohl vermehrt als auch in manchen Fällen vermindert und aufgehoben sein.

Eine ganz merkwürdige Eigentümlichkeit der Erkrankung ist eine Verkrümmung der Wirbelsäule, meist in Form der Skoliose.

Geht die Höhlenbildung vom Rückenmark auf die Medulla über, so

finden wir selbstverständlich neben den eben geschilderten Veränderungen auch solche bulbärer Natur.

Dies ist in groben Zügen das Bild der Syringomyelie, auf Einzelheiten werde ich nach Beschreibung meiner Fälle noch näher einzugehen gezwungen sein. Ebenso wie in meiner Arbeit über Malum coxae senile will ich auch hier dem von mir bei der Nachuntersuchung aufgenommenen Befunde das Gutachten des zuerst begutachtenden Arztes in seinen Hauptzügen anführen, um auch hierdurch zu beweisen, welche Schwierigkeiten die Diagnose der Syringomyelie immer noch bereitet.

Da die Antragsteller meistens nur einmal zum Zweck einer ev. Rentenfestsetzung von mir nachuntersucht werden konnten, so bin ich naturgemäß nicht in der Lage, völlig einwandsfreie und ausführliche Krankengeschichten zu geben, sondern kann nur skizzenhaft die für die Beurteilung der Erwerbsfähigkeit besonders wichtigen Daten reproduzieren.

1. Franz R., Maurer. Geboren am 23. November 1840, aus Hennerwitz, Kreis Leobschütz.

Erstes Gutachten des behandelnden Arztes vom 29. November 1893: Vor 5 Jahren wurde dem Patienten die linke Hand durch einen Ziegelstein zerquetscht, daraufhin trat eine totale Verkrüppelung der Hand derart ein, daß der Zeige- und Mittelfinger passiv nur mäßig im Metacarpophalangeal-Gelenk bewegt werden können, aktiv aber gar nicht beweglich sind.

Der Gold- und kleine Finger der linken Hand sind ein klein wenig auch aktiv beweglich, doch nicht so, daß ein Gegenstand ohne Zuhilfenahme der rechten Hand festgehalten werden kann.

Der linke Fuß, an sich schon Klumpfuß, zeigt auf der Sohle 2 Fußgeschwüre. Das eine, an der Ferse gelegene, markstückgroße, wird vielleicht bei entsprechender Behandlung verheilen, das zweite am Ballen der großen Zehe hat trichterförmige Gestalt und durchsetzt fast den ganzen Fuß, hat keine Tendenz zur Heilung. Der Mann ist erwerbsunfähig. — R. wurde jedoch zunächst wegen Nichterfüllung der Wartezeit abgewiesen und erneuerte den Antrag am 3. März 1896.

Zweites Gutachten desselben Arztes vom 4. Mai 1896; R. ist seit 3 Jahren fußleidend, wenn ein Loch zugeheilt ist, bricht ein anderes wieder auf. Die linke Hand ist seit 6—7 Jahren durch Unfall verkrüppelt. R. ist ein schwächlicher, schlecht aussehender Mann, von schlechtem Ernährungs- und Kräftezustande und gebückter Haltung. Das Nervensystem zeigt nichts Abnormes. Die inneren Organe sind gesund. Am linken Fuß ist das Fußgeschwür am Ballen der großen Zehe noch ebenso unverändert wie 1893, das an der Ferse befindliche ist verheilt. Unterhalb des äußeren Knöchels dagegen findet sich jetzt ein bis auf den Knorpel reichendes trichterförmiges Geschwür. Diagnose: Karies der Fußwurzelknochen.

Nachuntersuchung durch uns am 26. Juni 1896: R. ist ein ziemlich stark verwachsener, kleiner Mann, der auf dem linken stark verkrüppelten Fuße stark hinkt. Es besteht eine hochgradige, rechts konvexe Ausbiegung der mittleren Brustwirbelsäule mit starker Ausbildung eines Rippenbuckels. Der linke Fuß ist hochgradig deformiert, viel kürzer wie der rechte, ist bläulich verfärbt, fühlt sich kalt an und zeigt eine starke Verkrüppelung der vierten Zehe, welche auf der dritten liegt. Im Bereich des Köpfchens des Mittelfußknochens, der ersten und zweiten Zehe, auf der Fußsohle sowie unter dem linken äußeren Knöchel befinden sich zwei, von stark verhornter und gewucherter Haut umgebene, mit dicken Krusten bedeckte, auf Druck nicht sehr empfindliche Geschwüre, aus dem Knöchelgeschwür kommt auf Druck eine gelbliche, dünne Flüssigkeit hervor. Es besteht starke Schweißbildung am Fuß und am unteren Drittel des Unterschenkels. Die Beweglichkeit im linken Fußgelenk ist auf knapp $^1/_3$ beschränkt.

Am linken Unterschenkel finden sich ferner hochgradige Krampfadern, in der linken Schenkelbeuge einige bis haselnußgroße, nicht schmerzhafte Lymphdrüsen. Die Patellarreflexe sind links nicht zu erhalten, rechts in normaler Stärke. Das linke Bein ist in mäßigem Grade atrophisch. Im Bereich der unteren $^2/_3$ des linken Unterschenkels und der vorderen Hälfte des linken Vorderarmes besteht vollständige Gefühllosigkeit für Nadelstiche und können hier Hautfalten ohne Schmerzen quer durchstochen werden. Im linken Schultergelenk sind die Bewegungen auf etwa $^1/_3$ eingeschränkt und hört man hierbei ganz auffallend starkes Krachen und Reiben. Die übrigen Gelenke, abgesehen von der linken Hand, sind normal beweglich. Daselbst entspricht der Befund dem von dem Vorgutachter geschilderten, der Daumen kann opponiert und adduziert werden, dadurch können größere Gegenstände mit ziemlicher Gewandtheit festgehalten werden. Im übrigen ist die Hand zu jeglicher Arbeit unbrauchbar. Starkes Lungenemphysem ohne Katarrh, starke Arteriosklerosis, der erste Ton an der Spitze und der Aorta ist in ein leichtes Geräusch verwandelt. Die Bauchorgane sind normal. Diagnose: Syringomyelie. — Der Mann mußte nochmals wegen Nichterfüllung der Wartezeit abgewiesen werden und arbeitete als Maurer weiter bis Mitte September 1899, sechsmal in der Woche und 11 Stunden am Tage. Er verdiente 2,25 Mk. pro Tag. 1900 war die Wartezeit erfüllt, es bestand nunmehr etwas Lungenkatarrh und wurde die Rente jetzt bewilligt.

2. Ida H., landwirtschaftliche Arbeiterin aus Ober-Schönbrunn, Kreis Lauban. Geboren am 23. Februar 1872.

Erstes Gutachten des behandelnden Arztes vom 31. Januar 1896: Die H. leidet seit November vorigen Jahres an einer chronischen Knochenentzündung der linken Hand und ist seit dieser Zeit arbeitsunfähig.

Nachuntersuchung durch uns am 13. April 1896: Die H. ist eine mittelgroße robuste Person von sehr gutem Ernährungszustande, blühenden Farben, strammer Muskulatur und starkem Knochenbau. Sie ist vorher stets gesund gewesen, nur im November 1895 hat sie eine Diphtherie durchgemacht. Ihre linke Hand verschlimmerte sich alsdann, der Daumen wurde immer dicker, völlig gefühllos, der Nagel stieß sich ab, was sich seitdem mehrmals wiederholt hat. Bald trat auch Verdickung der ganzen

Hand ein, die sich bald besserte, bald verschlechterte, auch der kleine Finger schwoll stark an, brach an seinem Nagelgliede seitlich auf, eiterte längere Zeit und heilte dann so, wie er zur Zeit ist, mit Verkürzung. Dann begann auch Zeige- und Mittelfinger aufzubrechen, es entstanden oberflächliche bis haselnußgroße Blasen an ihnen, die zuerst nur mit Wasser gefüllt waren, später vereiterten. Dies geschah einmal am Mittel-, einmal am Zeigefinger, stets ohne vorhergegangenes Trauma. Bei allen diesen Affektionen hat Patientin nie die geringsten Schmerzen gehabt, vielmehr ist es ihr aufgefallen, daß die stets kalte linke Hand fast völlig gefühllos sei und keine Hitze verspüre. Schmerzen sind auch im Arm und sonst im Körper nie vorhanden gewesen, bis vor 14 Tagen an der Innenseite des linken Unterschenkels ein schmerzendes Geschwür entstand. Derartige Gefühlsveränderungen wie an der Hand, hat die H. im linken Bein bisher nie bemerkt. Sonst hat sie keinerlei Klagen.

Die Wirbelsäule zeigt eine geringe Abweichung mit der Konvexität nach links, die im mittleren Brustteile am stärksten ist, ohne eigentliche Kompensation nach rechts. Sie ist nirgends auf Klopfen oder Druck empfindlich. Lungen und Herz normal. Puls etwas schwach, regelmäßig, 80 in der Minute. Im Gesicht nichts Abnormes. Die Zunge wird gerade heraus gesteckt und zeigt etwas leicht fibrilläres Zucken. Die Pupillen sind gleich weit, reagieren gut. Gesicht und Gehör im übrigen intakt. Die Reflexe an beiden Oberextremitäten sind nur schwach auszulösen, die Patellarreflexe sind beiderseits lebhaft, es besteht kein Fußklonus. Die Sensibilität ist an den unteren Gliedmaßen für alle Qualitäten intakt. Am linken Unterschenkel befindet sich innen und oberhalb vom inneren Knöchel ein rundes Geschwür, von der Größe 2,5 : 3 cm. Seine Umgebung ist entzündet, eczematös, infiltriert, sein Grund ziemlich rein. Der linke Unterschenkel ist hier fast 3 cm dicker als der rechte. An beiden Unterextremitäten, besonders von den Knien nach abwärts gewahrt man ziemlich erhebliche Krampfadern. Alle großen Gelenke sind frei, auch Bewegungen der Wirbelsäule sind frei und schmerzlos. Die linke Hand ist im Vergleich mit der rechten etwas verdickt. Die Bewegungen in den Hand- und Fingergelenken sind gering eingeschränkt, die grobe Kraft ist noch ziemlich gut. das Faustmachen gut möglich. Am kleinen Finger fehlt das Nagelglied fast vollständig und ist nur noch ein Rudiment eines Nagels vorhanden. Der Daumen ist besonders im Nagelglied stark verdickt, die Gelenke desselben etwas weniger wie normal beweglich, der Nagel ist abgestoßen. Am linken Zeigefinger fehlt ein kleiner Teil des Nagelgliedes samt Nagel, an der Daumenseite ist eine Hautblase ohne Inhalt vorhanden, nirgends finden sich frische Prozesse. Die Hand fühlt sich bis zur Mitte des Unterarmes kalt an, ist livid gefärbt, die Sensibilität folgendermaßen gestört: Die Mitte des Unterarmes zeigt leichte Herabsetzung der Empfindung für alle Qualitäten, im unteren Drittel des Unterarms und der Hälfte der Hand werden Nadelstiche nicht mehr als Schmerz empfunden, warm und kalt nur als lau oder ganz ungenau angegeben. An den Fingern können Hautfalten ohne Schmerzen durchstochen werden, siedendes Wasser wird nicht perzipiert, Berührungen ebenfalls nicht. Der Urin ist frei von Eiweiß und Zucker. Diagnose: Syringomyelie. — Wir halten die H. noch für imstande, 87,50 Mark pro Jahr zu verdienen, und wurde die Rente daraufhin abgelehnt.

3. Heinrich K., landwirtschaftlicher Arbeiter aus Strehlen, geboren am 20. November 1863.

Erste Untersuchung durch den behandelnden Arzt am 12. April 1896: K. erlitt in den Jugendjahren infolge eines Hufschlags einen Bruch der Rippenknorpel am Brustknochen. Jetzt ist die linke Körperhälfte gelähmt, er hat besonders keine Kraft in der Hand, bei Anstrengungen reißenden Schmerz in derselben, Beschwerden beim Urinieren, Impotenz, Krampf der Muskeln in Hand und Fuß. K. ist kräftig und untersetzt, am Brustbein, an der Stelle, wo die Rippen ansetzen, starke Knochenmassen, das Aussehen ist gesund, die linke Gesichtshälfte etwas schwächer als die rechte, der Ernährungs- und Kräftezustand ist ziemlich gut. K. läßt die linke Schulter hängen und schleppt das linke Bein nach. Linksseits bestehen erhöhte Reflexe besonders am Knie und spastischer Gang auf der linken Seite. Die Sensibilität ist auf der linken Seite für allerlei Eindrücke vorhanden, die Muskulatur ist auf der linken Seite schwächer, am Oberarm um 4, am Vorderarm um 2 cm gegen rechts, am Oberschenkel um 1,5 cm. Die Schultermuskeln sind sehr stark geschwunden, die Muskulatur fühlt sich weich an. Die Haut der Hand ist bläulich-rot, zeigt rechts Ödem und leichte Contractur an den Fingern. Diagnose: Amyotrophische Lateralsklerose.

Nachuntersuchung durch uns am 28. Mai 1896: K. ist ein großer kräftig gebauter Mann von starker Muskulatur und gutem Ernährungszustand. Es besteht eine erhebliche, links konvexe Skoliose im mittleren Brustteil. Die Hände sind ganz hochgradig vergrößert und tatzenförmig, der Gang ist hinkend und mit dem linken Fuß leicht stampfend, nicht ausgesprochen spastisch. Die Reflexe sind erhöht, besonders links. Beiderseits besteht Fußklonus, wenn auch nicht stark. Die passiven Bewegungen des linken Beines sind durch den leichten Spasmus der Muskeln etwas erschwert. Die Gelenke sind frei. Die Sensibilität ist besonders links herabgesetzt, am linken Vorderarm und der Hand befindet sich fast totale Analgesie, Durchstechen einer Hautfalte wird kaum empfunden. Die Pupillen sind normal, kein ausgesprochener Romberg. Die grobe Kraft der linken Seite, besonders des Oberarms, ist herabgesetzt, aber noch ziemlich gut vorhanden, besonders am Oberarm ist die Muskulatur etwas atrophisch, 2 cm geringer wie rechts. An beiden Händen gewahrt man, besonders rechts, durch die stark verdickte Haut reichende, spontan entstandene Einrisse. Gesichtsasymmetrie. Die inneren Organe sind gesund. Diagnose: Syringomyelie. Die Rente wurde bewilligt.

4. August F., landwirtschaftlicher Arbeiter. Geboren am 3. März 1864 in Weidenhof, Kreis Breslau.

Gutachten desselben Arztes vom 21. April 1896. F. hat Anfang März 1895 infolge einer Schieferung des rechten fünften Fingers eine schwere Entzündung der Hand und des Vorderarms durchgemacht, seitdem soll der Finger der rechten Hand verkrümmt geblieben sein. Ende 1895 trat infolge Sturzes vom Wagen erneute Anschwellung der Hand ein. Er klagt jetzt über Stechen im ganzen Körper, er magert stetig ab und kann nicht mehr so arbeiten wie früher. F. ist mittelgroß und kräftig, von gesundem Aussehen, der Ernährungszustand ist leidlich gut. Es besteht starke Verkrümmung der Wirbelsäule mit Kompression der rechten Brustseite.

Das Nervensystem ist ohne nachweisbare Störungen. Die inneren Organe sind gesund. Der rechte fünfte Finger fehlt, der 3. und 4. Finger sind verkrümmt, verdickt und können nur in sehr geringem Umfange gebeugt und gestreckt werden. Die Innenseite der rechten Finger weist an den Gelenkstellen starke Schwielenbildung auf, welche aufplatzen und zu Wunden Veranlassung geben. Die ganze rechte Hand ist erheblich dicker als die linke, plump und unbeholfen. Diagnose: Elephantiasisartige Verdickung der Hand und der Finger der rechten Hand. F. übertreibt stark und ist noch erwerbsfähig.

Nachuntersuchung durch uns am 15. Juli 1896. F. ist ein kleiner ganz hochgradig verwachsener Mann, mit besonders starker Verkrümmung der Brustwirbelsäule nach rechts und hinten. Der Kopf wird vollständig auf die linke Schulter geneigt getragen. Die rechte Schulter steht wesentlich höher als die linke, und die Verbiegung der Wirbelsäule beginnt schon im oberen Halsteil und wird im mittleren Brustteil so hochgradig, daß der Krümmungsscheitel von einer durch die Beckenmitte von vorn nach hinten gelegte senkrechte Ebene nach rechts um fast 10 cm entfernt steht.

Es besteht ein hochgradiger hinterer Rippenbuckel. Das rechte Schulterblatt ist ganz nach außen und nach vorn geschoben, der untere Winkel steht flügelförmig ab. Im rechten Schultergelenk hört man bei Bewegungen starke Reibegeräusche, beide Oberarme haben gleichen Umfang, dagegen ist der rechte Vorderarm dicht über der Ellenbeuge infolge eines als Kind erlittenen Knochenbruches stark verdickt. Die rechte Hand und das rechte Vorderarmdrittel sind tatzenförmig verdickt, es fehlt der kleine Finger vom Metakarpophalangealgelenk an, man sieht zahlreiche in der Längsrichtung verlaufende Einschnittnarben auf dem Rücken der Hand und des Vorderarms. Der dritte und vierte Finger sind fast auf das doppelte verdickt und stehen in starker Beugung, ohne gestreckt werden zu können. Der Zeigefinger kann wohl gestreckt, jedoch nicht bis zum Faustschluß gebeugt werden. Der Daumen kann mit mäßiger Kraft opponiert, gebeugt, adduziert werden, so daß zwischen ihm und dem Zeigefinger noch leichte Gegenstände fixiert werden können. An dem vierten Finger befindet sich eine teilweise mit blutigem Inhalt gefüllte Blase, an der Handfläche zwischen stark verdickter Oberhaut mehrere tiefe Einrisse, welche dem Patienten keinerlei Schmerzen bereiten. Die Hand ist zu Verrichtungen so gut wie völlig unbrauchbar. Die Schmerzempfindung ist an der rechten Oberextremität vollständig aufgehoben, dicke Hautfalten können ohne Schmerz durchstochen werden, das Gefühl für Hitzeempfindung fehlt hier vollkommen. Die linke Hand ist gleichfalls auffallend voluminös, doch lassen sich hier gröbere Sensibilitätsstörungen noch nicht nachweisen. Sonst nichts Abnormes. Diagnose: Syringomyelie. Die Rente wurde bewilligt.

5. Wilhelm H., landwirtschaftlicher Arbeiter. Geboren am 10. Oktober 1860, aus Klein-Peterwitz, Kreis Oels.

Untersuchung des behandelnden Arztes vom 27. März 1896: H. hat wiederholt wegen seiner linken Seite Beschwerden gehabt, welche ihn immer auf mehrere Wochen arbeitsunfähig machten. Während dieser Zeit verlor er 3 Finger der linken Hand. Jetzt klagt er über Schmerzen in der ganzen linken Seite, Schwäche, zeitweise Schmerzen im rechten Arm. Der Knochenbau ist sehr stark, die linke Schulter hängt herab, das Schulterblatt ist am

Thorax nach unten und vorn herabgesunken, der untere Schulterblattwinkel steht weit ab, die ganze linke hintere Thoraxpartie ist nach außen und hinten vorgewölbt. Der Kappenmuskel der linken Rückenseite ist völlig geschwunden, nur in den oberen Partien scheinen einige Muskelstreifen erhalten zu sein, ebenso scheint der breite Rückenmuskel geschwunden zu sein. An der linken Hand fehlt der Daumen, der 3. und 4. Finger. Der Ernährungs- und Kräftezustand ist gut, die Körperhaltung ist nach vorn übergebeugt und nach der linken Seite gewendet. Der Gang ist sehr schwerfällig, exquisit spastisch, das Gefühlsvermögen ist für die ganze linke Seite für Nadelstiche aufgehoben. Die Patellarreflexe sind vorhanden, auf der linken Seite bedeutend erhöht. Diagnose: Muskellähmung, Verkrüppelung der Hand, wahrscheinlich Erkrankung des Gehirns und Rückenmarks.

Nachuntersuchung durch uns am 2. Mai 1896. Der Gang ist mit dem linken Bein spastisch und paretisch. Die linke Schultergürtelmuskulatur ist hochgradig atrophisch, während die Oberarm- und Vorderarmmuskulatur noch gut ist. Es besteht absolute Empfindungslosigkeit der ganzen linken Körperhälfte mit Ausnahme des Gesichts für alle Qualitäten. Tatzenförmige Verunstaltung der linken Hand, der 2., 3. und 5. Finger fehlen, der 1 und 4. sind stark verdickt und in der Funktion sehr beeinträchtigt. Die Sehnen- und Hautreflexe sind links erloschen, nur die Patellarreflexe sind erhalten und erhöht. Es besteht starke spastische Starre der linken Unterextremitätenmuskulatur, so daß alle aktiven und passiven Bewegungen ausnehmend erschwert sind. Die inneren Organe sind gesund. Diagnose: Syringomyelie. Die Rente wurde bewilligt.

6. Wilhelm K., landwirtschaftlicher Arbeiter. Geboren den 18. Mai 1869, aus Bogschütz, Kreis Oels.

Untersuchung durch den behandelnden Arzt: K. ist früher stets gesund gewesen, hat sich am 5. Januar 1896 beim Holzhacken in den linken Handrücken gehauen, wurde dann in das Oelser Kreis-Krankenhaus aufgenommen. Daselbst fand sich eine Kontraktur der Beugemuskeln aller 5 linken Finger. Seit dieser Verletzung will er nicht mehr arbeiten können. K. ist kräftig, sieht aber kränklich aus. Der Ernährungs- und Kräftezustand ist ziemlich gut. Das Nervensystem ist intakt. Die inneren Organe sind gesund. Diagnose: Ankylosis aller 5 Finger der linken Hand.

Nachuntersuchung durch uns am 9. November 1896. Junger Mensch mit hochgradigen X-Beinen und ungemein großen tatzenförmigen Händen, die linke weit größer wie die rechte, allmähliches Schwinden der Nagelglieder, besonders des 4. und 5. Fingers. Alle Finger sind unförmig, an der Hand gewahrt man vielfach tiefe Einrisse, besonders an der Beugeseite des Mittelfingers. Es besteht völlige Gefühllosigkeit für Temperatur und Schmerzempfindung und annähernd vollständige für Berührungsempfindung bis hinauf zum Ellenbogen. In beiden Schultergelenken etwas Knarren. Die Faustbildung ist linksseitig unmöglich, zwischen Daumen und Zeigefinger können zwar noch Gegenstände festgehalten werden, aber ohne jede Kraft. Die Finger der rechten Hand sind ebenfalls unförmig, an der Hand finden sich Rhagaden, sie ist aber noch gebrauchsfähig und zeigt keine Empfindungsstörungen, die Muskulatur ist ausgezeichnet. Das linke Bein fühlt sich wesentlich kühler an als das rechte, zeigt aber keine Emp-

findungsstörungen. Die Wirbelsäule zeigt im Brustteil eine stärkere Abbiegung. Die inneren Organe sind gesund. Diagnose: Syringomyelie. Die Rente wurde bewilligt.

7. Anna F., Hausweberin. Geboren am 29. April 1845, aus Sackisch, Kreis Glatz.

Gutachten des behandelnden Arztes vom 29. Juli 1896: Hat früher öfters an Rheumatismus des linken Armes gelitten, klagt jetzt über Reißen im 2. und 3. Finger der linken Hand, die Finger sind unbeweglich. Die F. ist von kleiner gedrungener Figur, der Rücken zeigt eine Verkrümmung. Der 2. und 3. Finger der linken Hand sind unförmig aufgetrieben, die Beweglichkeit ist besonders im linken Zeigefinger fast vollständig aufgehoben. Auf Druck ist der Finger schmerzhaft. Das Aussehen ist gesund, der Ernährungs- und Kräftezustand mäßig. Die Sensibilität der linken Hand ist bedeutend herabgesetzt, Nadelstiche werden nicht als schmerzhaft empfunden. Diagnose: 1. Chronische Osteomyelitis der Phalangen des linken Zeige- und Mittelfingers, 2. Herabsetzung der Sensibilität der linken Hand infolge chronischer Neuritis des linken Armes.

Nachuntersuchung durch uns am 2. Oktober 1896. Kleine Frau mit hochgradiger Verkrümmung des Rückens nach hinten. Es besteht völlige Unempfindlichkeit des linken Armes für Temperatur und Schmerzempfindung und teilweise Herabsetzung der Tastempfindung. Der linke Zeigefinger ist stark verdickt und verkürzt, es haben mehrfach Knocheneiterungen in ihm bestanden, auch die übrigen Finger sind gegen rechts verdickt. Die ganze linke Oberextremität fühlt sich kalt an, die Gelenke sind bis jetzt unverändert, die Unterextremitäten sind frei. Die linke Hand läßt sich noch zur Faust ballen, jedoch weniger kräftig wie rechts, der ganze linke Arm macht einen etwas massigeren Eindruck wie der rechte. Die Wirbelsäulenverkrümmung soll in ganz kurzer Zeit entstanden sein. Diagnose: Syringomyelie. Die Rente wurde bewilligt.

8. Pauline H., landwirtschaftliche Arbeiterin. Geboren am 3. Mai 1868, aus Globitschen, Kreis Guhrau.

Gutachten des behandelnden Arztes vom 19. November 1896: Die H. ist früher niemals krank gewesen, ist jetzt auf beide Hände verlahmt, auf die linke mehr als auf die rechte, d. h. sie kann nicht mehr fest zufassen und infolgedessen nicht mehr so arbeiten wie sonst. Vor drei Jahren merkte sie, nachdem reißende Schmerzen im Arm aufgetreten waren, daß die linke Hand allmählich immer schwächer wurde, so daß diese immer weniger fest zufassen konnte. Die Finger wurden immer steifer und schwerer; seit vorigem Winter kam es auch in die rechte Hand, so daß diese auch anfing schwach zu werden. Die H. ist schwächlich, sieht blaß und abgearbeitet aus. Der Ernährungs- und Kräftezustand ist sehr mäßig. Das Nervensystem bietet keine Abnormität. Die inneren Organe sind normal. Die Muskulatur des linken Armes von der Schulter nach abwärts ist stark atrophisch, namentlich macht sich das am Unterarm und an den Fingern geltend. Von letzteren kann nur der 4. und 5. nach der Handfläche gebeugt werden, die anderen verharren in ihrer gestreckten Stellung. Die Muskulatur des ganzen Armes ist in ihrer Kraftäußerung ganz wesentlich herabgesetzt, der Druck der Hand ist überhaupt nicht vorhanden. Rechterseits ist die Muskulatur noch kräftiger, aber auch schon nicht mehr nor-

mal, der Druck der rechten Hand ist noch ziemlich energisch. Beiderseits ist die Sensibilität herabgesetzt, links mehr als rechts. Diagnose: Muskelatrophie, wahrscheinlich auf der Basis einer Neuritis descendens.

Nachuntersuchung durch uns am 5. April 1897. Die H. hat bis 1. Oktober 1896 mit leichter Arbeit den vollen Tagelohn verdient, seitdem könne sie wegen Schmerzen in beiden, besonders im linken Arm nicht mehr arbeiten, hin und wieder treten Schmerzen ein. Die H. ist eine kleine, sehr schwächlich aussehende Person, die sich unter fast völliger Vernachlässigung der linken Hand geschickt und ziemlich rasch anzieht. Der Ernährungszustand ist recht schwach, die Farben sind blaß, die Muskulatur ist im allgemeinen sehr dürftig, hochgradig atrophisch ist dieselbe aber an der linken Hand und am linken Vorderarm. Die linke Hand ist eigentlich nur noch ein mit Haut bekleidetes Skelett, sie kann aktiv nicht mehr zur Faust geschlossen werden, bei dem Versuch hierzu erreichen nur der 4. und 5. Finger mit ihren Fingerbeeren gerade die Handfläche, jedoch so schwach, daß sie nichts mehr festhalten können. Im übrigen sind für die Gebrauchsfähigkeit der Hand nur belanglose Fingerbewegungen möglich. Ganz besonders hochgradig atrophisch ist die Daumen- und Kleinfingermuskulatur. An der rechten Hand fehlt das Nagelglied des dritten Fingers und ist das zweite und Nadelglied des zweiten Fingers stark verkrüppelt. Der 4. und 5. Finger können wohl völlig gebeugt werden, jedoch ist die Streckung vom 4. Finger im ersten-Zwischenfingergelenk nur bis etwa 120° möglich, desgleichen in demselben Gelenk des kleinen Fingers. Das Wärmegefühl ist an beiden Händen auch für hohe Temperatur völlig erloschen, die Berührungsempfindung ist erhalten. An beiden Augen besteht hochgradiger Nystagmus rotatorius. Diagnose: Syringomyelie. Die Rente wurde bewilligt.

9. Helene M., landwirtschaftliche Arbeiterin. Geboren am 13. November 1853, aus Groß Ellgut, Kreis Oels.

Untersuchung des behandelnden Arztes vom 7. Dezember 1896: Die M. kann seit einem Jahr nicht mehr arbeiten, die Hände sind unförmig geschwollen. Die Finger beider Hände stehen in krallenförmiger Krümmung. Die Wirbelsäule ist etwas verbogen, die M. im allgemeinen etwas blöde. Das Nervensystem ist gesund. Die inneren Organe sind gesund. Diagnose: Leichte Kontraktur in beiden Händen mit Krallenstellung und Verdickung der Finger.

Nachuntersuchung durch uns am 1. Februar 1897. Die M. will wegen Beschwerden von seiten ihrer Hände nicht mehr arbeiten können. Sehr verwahrlost aussehende Person, die Wärmeempfindung ist an den Händen völlig aufgehoben, sämtliche Finger rechts stehen in Krallenstellung und können in den Zwischenfingergelenken kaum bis zum rechten Winkel gestreckt werden, auch die zweiten Fingergelenke sind in leichter Beugestellung fixiert. Auf der Dorsalseite des rechten dritten Fingers findet sich ein torpides Geschwür. Die Finger sind im übrigen stark verdickt, rechts mehr wie links. Auch am rechten Unterschenkel besteht ein 20 Pfennigstückgroßes torpides Geschwür. Diagnose: Syringomyelie. Die Rente wurde bewilligt.

10. Ernst St., landwirtschaftlicher Arbeiter. Geboren am 18. November 1843, aus Weidenbach, Kreis Oels.

Untersuchung des behandelnden Arztes am 23. Februar 1897: Hat vor 8 Jahren Typhus durchgemacht, darnach soll sich die nun bestehende Krankheit entwickelt haben, er kann jetzt auf den linken Arm nicht fort, weil derselbe steif ist. St. ist ein kleiner, ziemlich kräftig gebauter Mann, welcher blaß und etwas stumpfsinnig aussieht. Der Ernährungs- und Kräftezustand ist mäßig. Es besteht eine Kyphoskoliose im Brustteil nach hinten links. Die ganze linke Körperhälfte ist unempfindlich mit Ausnahme der linken seitlichen Brustgegend, des linken Fußes und Unterschenkels und der linken Kopfhälfte. In der Gegend des linken Schulterblattes finden sich sechs verschiedene weißstrahlige Narben von brandigen Geschwüren herrührend. Die linke Hand ist kalt, glatt, bläulich verfärbt, die Finger befinden sich in halber Beugung und sind zumeist steif. Am Zeigefinger fehlt der Nagel, die übrigen Nägel sind rudimentär entwickelt, an der Hand mehrfach kleine Wunden. Die Beugung der Finger, sowie die Streckung höchst unvollkommen, die rohe Kraft ist mäßig, beide Vorderarmknochen sind gebrochen, die Speiche gleich an der Ellenbeuge, die Elle etwas weiter unten, an beiden Stellen bestehen Pseudarthrosen. Die die Ellenbeuge bildenden Knochen, namentlich das Olekranon, sind stark hypertrophisch. Diagnose: Nicht empfundene Fractur des linken Vorderarmes, Akromegalie.

Nachuntersuchung durch uns am 10. April 1897. St. hat bis Neujahr 1897 noch gearbeitet, will seit dieser Zeit wegen Beschwerden von seiten seines linken Armes arbeitsunfähig sein. Er klagt über Gefühllosigkeit der Arme. St. ist ein älter wie in Wirklichkeit aussehender Mann von mittlerem Ernährungs- und Kräftezustand. Der linke Arm kann im Schultergelenk aktiv nur bis zur halben Schulterhöhe, passiv bis zur Schulterhöhe gehoben werden. Der Vorderarm steht im Ellenbogengelenk in fast rechtwinkliger Ankylose. Die das Gelenk zusammensetzenden Knochenenden sind hochgradig verdickt, es bestehen knollige, knöcherne Protuberanzen. Das Olekranon ist in eine fast faustgroße knöcherne Masse verwandelt, die Haut darüber ist dünn, mit dem Knochen verwachsen. Von hier aus zieht der Ulna entlang eine 15 cm große glatte Narbe. Borkenbildung auf der veränderten Haut zeigt, daß öfters Geschwürsbildung besteht. Die Mitte der Ulna ist gebrochen, das obere Fragment hat sich an dem unteren vorbeigeschoben, es ist nicht verwachsen, sondern es hat sich eine Pseudarthrose gebildet. Die Hand ist verdickt, die Finger zeigen Glanzhaut, die Nägel sind rissig, am Zeigefinger fehlt der Nagel. Die Haut ist stellenweise ebenfalls rissig und verdickt, die Fingergelenke sind verdickt, zum Teil völlig versteift, zum Teil in Beugekontraktur stehend. Auf der ganzen linken Seite, mit Ausnahme der Kinn- und Wangengegend, ferner der Glutaeal- und hinteren Oberschenkelgegend bis hinab in die Kniekehle ist die Empfindung für Nadelstiche völlig aufgehoben, desgleichen fehlt die Temperaturempfindung am Arm, Rumpf, vorderen Teile des Oberschenkels, sowie dem Unterschenkel, in den übrigen Teilen ist sie erhalten. Außerdem Lungenemphysem und Arteriosklerose. Diagnose: Syringomyelie. Die Rente wurde bewilligt.

10. Johanna Sch., landwirtschaftliche Arbeiterin. Geboren am 10. April 1857, aus Schönbrunn, Kreis Wohlau.

Gutachten des behandelnden Arztes vom 4. Juli 1897: Die Sch. hat öfters an den Händen Frostbeulen gehabt, sowie Rheumatismus im ganzen Körper.

Sie klagt jetzt über Herzklopfen, Kreuz- und Kopfschmerzen, Ohnmachten. Sie ist blaß und besitzt mäßigen Ernährungs- und Kräftezustand. Am Nervensystem sind außer leichter Steigerung der Patellarreflexe keine Veränderungen wahrzunehmen. Die Herzdämpfung ist erweitert, an der Herzspitze ist ein schwaches, systosliches Geräusch zu hören. Beide Hände sind von rotbrauner Hautfarbe, was von früheren Erfrierungen herrührt; an den Endgliedern des 2—5. Fingers jeder Hand befinden sich alte Frostbeulen, zwei davon am 3. und 4. Finger der rechten Hand sind aufgebrochen. An der rechten Hand befinden sich die Endglieder des 2., 3. und 4. Fingers in halbgebeugter Stellung, welche passiv, aber nicht selbsttätig durch Streckung ausgeglichen werden kann. Der Faustschluß ist gut möglich, die linke Hand sonst normal. Diagnose: Vitium cordis, Frostbeulen.

Nachuntersuchung durch uns am 9. Juni 1897. Die Sch. bekommt alle 3—4 Tage einen Ohnmachtsanfall, sie merkt das Eintreten vorher und kann sich hinlegen. Hingestürzt sei sie nie. Sie sei bis eine Stunde lang völlig bewußtlos, hinterher sei sie schwach, habe starke Kopfschmerzen und ein kaltes Gefühl und Gefühllosigkeit in der rechten Hand. Sie ist eine kleine, etwas blaß und gelblich aussehende Person von mäßigem Ernährungszustande, die Muskulatur ist dürftig und schwach. Die Gelenke sind normal. Die rechte Hand und ihre Finger erscheinen eigenartig schlaff, auch in ihren Bewegungen, letztere sind jedoch, abgesehen von einem Zurückbleiben in der Streckung des Nagelgliedes des rechten Fingers von knapp 10° nach jeder Richtung hin völlig uneingeschränkt. Die Zwischenräume zwischen dem Mittelhandknochen sind gegen links wesentlich vertieft, desgleichen sind Kleinfinger- und Daumenballen atrophisch. Die Temperaturempfindung ist an der rechten Hand völlig aufgehoben, an der rechten Oberextremität bis zur Schulter stark herabgesetzt, auch an der linken Hand entschieden vermindert, desgleichen vorn am Rumpf, dagegen voll erhalten an der linken Unterextremität. Die Schmerzempfindung ist an der rechten Oberextremität und anscheinend auch an der rechten Rumpfhälfte sowie der ganzen rechten Unterextremität aufgehoben, dicke Hautfalten können ohne irgendwelche Äußerung durchstochen werden. Auch die Temperaturempfindung des rechten Unterschenkels ist stark herabgesetzt, die Berührungsempfindung ist am ganzen Körper intakt. Die galvanische Erregbarkeit vom Nerv wie Muskel aus ist an den Zwischenfingermuskeln normal, ebenso wie links. Nirgends besteht deutliche Entartungsreaktion. Dasselbe gilt von der faradischen Erregbarkeit vom Nerven wie Muskel aus. Die rohe Kraft der rechten Hand ist wesentlich schwächer als die der linken. Es besteht deutliche Skoliose mit einer eigenartigen leichten Lordose im Brustteil. Die Kniereflexe sind lebhaft, die Pupillarreflexe normal. Die Muskel- und Sehnenreflexe der rechten Oberextremität sind entschieden gegen links etwas herabgesetzt, die Zunge weicht beim Herausstrecken etwas nach links ab. Diagnose: Syringomyelie. Die Rente wurde bewilligt.

12. Mathilde F., Dienstmädchen aus Oppeln. Geboren am 23. Dezember 1862.

Gutachten des behandelnden Arztes vom 5. Mai 1897: Vor ca. 10 Jahren erkrankte die F. an einer Entzündung des linken Vorderarmes,

der Arm schwoll an, verdickte sich und war äußerst schmerzhaft. An der äußeren Seite, auf der Grenze des oberen und mittleren Drittels bildete sich eine Öffnung, aus der sich Eiter entleerte. Diese Öffnung schloß sich ca. 6 Wochen. Inzwischen hatte sich eine Verkrümmung der Finger eingefunden, die immer mehr zunahm und die mit einer steigenden Schwäche des linken Vorderarmes vergesellschaftet war. Der linke Vorderarm ist nicht gebrauchsfähig, er hängt wie eine leblose Masse herab, aktive Bewegungen der Hand und der Finger sowie Pro- und Supination des linken Vorderarmes ist ausgeschlossen. Kleiner schwächlicher Körperbau, keine Verkrümmung der Wirbelsäule. Die Gesichtsfarbe ist blaß, die Gesichtszüge welk, der Ernährungs- und Kräftezustand schlecht. Am ganzen linken Vorderarm und der Hand ist es sowohl an der Beuge- wie Streckseite zu einem Schwund der Muskeln gekommen. Lähmung des Radialis, Ulnaris, Medianus. Die vier Finger der linken Hand sind in den beiden peripheren Gelenken gebeugt und können weder aktiv noch passiv gestreckt werden, auch sind aktive Bewegungen im Metacarpophalangeal- und Handgelenk unmöglich. Im ganzen Vorderarm keine Empfindung, keine Unterscheidung von warm und kalt. Ebenso besteht völliges Erloschensein der elektrischen Erregbarkeit. Die Haut ist blaurot und kühl. Diagnose: Lähmung der Nerven des linken Vorderarms.

Nachuntersuchung durch uns am 5. Juli 1897. Die F. gibt an, daß ihr linker Arm seit ca. 6 Jahren genau so gebrauchsunfähig wie jetzt sei, sie habe vor 4 Jahren für 6 Taler Lohn vierteljährlich gedient, sei jedoch geschont worden, dann habe sie 3 Jahre hindurch nur gegen Kost und Wohnung gearbeitet. Sie klagt außer über den linken Arm noch über Rückenschmerzen. Kleine, in recht weinerlicher Stimmung befindliche Person, etwas bleich.

Es besteht eine mäßig starke S-förmige Rückgratsverbiegung, der Brustkorb ist leicht asymmetrisch. Der Ernährungs- und Kräftezustand ist noch ausreichend. Die Muskulatur der Unterextremitäten ist ausreichend, die des rechten Armes recht dürftig, aber noch straff. Der ganze linke Arm ist hochgradig atrophisch, besonders im Bereich des Vorderarmes und der Hand. Die Hand und die Finger sind aktiv völlig unbewegbar, die Bewegungen im Ellenbogengelenk sind langsam und mit geringer Kraft in normaler Weise ausführbar, nicht aber Pro- und Supination. Das Nagelglied des Zeigefingers ist verkrüppelt, der 2. und 5. Finger stehen in Klauenstellung und lassen sich auch passiv nicht über die Hälfte der Norm strecken. Die Hand ist erwerblich unbrauchbar. Das Wärme- und Kältegefühl ist nahezu aufgehoben, die Berührungs- und Schmerzempfindung stark herabgesetzt. Die Haut ist kühl, glänzend und gegen rechts gerötet. Auch an der rechten Hand und dem Vorderarm ist der Temperatursinn nicht exakt. Der Händedruck ist rechts nur schwach, die Handflächen sind weich. Die linke Pupille ist nur halb so weit wie die rechte, reagiert aber prompt auf Lichteinfall. Sonst am Nervensystem keine weiteren schweren Veränderungen. Diagnose: Syringomyelie. Die Rente wurde bewilligt.

13. Pauline H., landwirtschaftliche Arbeiterin aus Hennersdorf, Kreis Reichenbach. Geboren am 4. Januar 1867.

Gutachten des behandelnden Arztes vom 5. Oktober 1894: Die H. leidet an Lähmungszuständen der Oberextremitäten, zumal rechtsseitig.

Nachuntersuchung durch uns am 14. Mai 1897. In den letzten Jahren sollen sich die Leiden immer mehr verschlimmert haben. Die H. ist eine kleine, sehr stark verwachsene Person, die früher ganz gerade gewesen sein soll. Jetzt findet sich eine ziemlich beträchtliche Kyphoskoliose der Brustwirbelsäule nach links. Es besteht rotatorischer und oscillatorischer Nystagmus, besonders stark in den Endstellungen, scheinbar leichte Facialisparese im rechten unteren Facialisgebiet, die Sprache ist verwaschen, aber nicht irgendwie typisch. Die Geisteskräfte sind zur Zeit nicht besonders affiziert. Die Zunge weicht beim Herausstrecken nach links ab und ist auf der linken Seite stark atrophisch, mit starken fibrillären Zuckungen. Beide Hände sind tatzenförmig, blaurot gefärbt bis zum Ellenbogen, Hautfalten lassen sich ohne Schmerzen durchstechen. Die Schmerzempfindung scheint auch sonst am ganzen Körper stark herabgesetzt zu sein, Romberg stark positiv. Diagnose: Syringomyelie. Die Rente wurde bewilligt.

14. Auguste W., landwirtschaftliche Arbeiterin aus Merzdorf, Kreis Glatz. Geboren am 16. Februar 1841.

Gutachten des behandelnden Arztes vom 17. Mai 1897: Die W. ist früher stets gesund gewesen, klagt jetzt über große Schmerzen in beiden Beinen, sie ist blaß und elend, der Ernährungs- und Kräftezustand ist sehr gering. Nervensystem intakt. Die inneren Organe sind gesund. Diagnose: Phlebectasie der Unterschenkel.

Nachuntersuchung durch uns am 15. Juli 1897. Die W. klagt über Schmerzen in Armen und Beinen, welche immer mehr und mehr zunehmen, so daß sie nur noch zeitweise leichte landwirtschaftliche Arbeit verrichten kann. Sie sieht ihrem Alter entsprechend aus, das Fettpolster ist gering, die Muskulatur schwach.

Die rechte Hand ist stark deform, der Daumen, der Zeigefinger und das Endglied des 4. und 5. Fingers sind beträchtlich verdickt, desgleichen rechte Mittelhand im Bereich der Gelenke zwischen 2., 3. und 4. Mittelhandknochen und der Handwurzel. Das Endglied des rechten Zeigefingers ist gegenüber dem Grundglied in einem Winkel von 120° nach der Seite des kleinen Fingers zu abgebogen. Infolge Eiterung stieß sich vor vielen Jahren ein Knochen aus. Über dem Ballen des kleinen Fingers zeigt die Haut narbige Veränderungen, angeblich hatte sich daselbst vor einigen Wochen eine Eiterblase gebildet. Die übrigen Gelenke sind normal. Das Gefühl ist am ganzen Körper, insbesondere am rechten Arm und der rechten Hand stark gestört, so daß Nadelstiche von einfachen Berührungen fast nur im Gesicht auseinander gehalten werden. Am rechten Arm kann man die Haut vollständig durchstechen, ohne daß irgendwie Schmerzen geklagt werden, hingegen ist die Lokalisation für Tastempfindung kaum gestört. An beiden Beinen ebenfalls Gefühlsstörungen. Diagnose: Syringomyelie. Die Rente wurde bewilligt.

15. Alexander L., Glashüttenarbeiter aus Kreuzburger Hütte, Kreis Oppeln. Geboren am 15. Juli 1875.

Gutachten durch den behandelnden Arzt vom 11. November 1897: Mit 16 Jahren trat eine schmerzhafte Anschwellung des rechten Ellenbogengelenks ein, im Mai 1896 eine umfangreiche Verbrennung des linken Ellenbogengelenks. Er kann den linken Arm so gut wie gar nicht bewegen wegen chronischer Entzündung des linken Ellenbogengelenks und wegen Schwäche des

linken Armes. L. ist mittelkräftig, sieht gesund aus, besitzt ziemlich guten Ernährungszustand und gerade Haltung. Nervensystem und innere Organe ohne Störung. Die linke Ellenbogengegend ist unförmig verdickt, Umfang 33 cm, gegen 27 cm rechts. Anscheinend ist dies auf eine chronische Erkrankung des Ellenbogengelenks, welches seine Konturen vollkommen verloren hat, zurückzuführen. Beide Oberarmcondylen sind stark verdickt, das Olecranon ist nicht durchzufühlen wegen einer die ganze hintere Partie der Ellenbogengegend einnehmenden schwappenden Geschwulst, die auf Berührung stark schmerzempfindlich ist. Die Haut über der Geschwulst ist entzündlich gerötet und weist umfangreiche Narbenbildung auf. Diagnose: Chronische eitrige Ellenbogengelenksentzündung (Tuberkulose).

Nachuntersuchung durch uns am 13. Dezember 1897: L. gibt an, seit der Verbrennung in der Glashütte (er hatte sich angeblich zum Schlafen hingelegt und sich dabei an einer heißen Wand den linken Ellenbogen verbrannt) nichts mehr gearbeitet zu haben, er hat nur im Hause geholfen und will, abgesehen von Schmerzen im linken Ellenbogengelenk, ganz gesund sein. Großer starkknochig angelegter Mensch, Gesicht etwas gerötet, Farbe gesund. Der Ernährungszustand ist als ausreichend, der Oberarmumfang als gut zu bezeichnen. Es besteht eine ausgesprochene linksseitige Skoliose der Wirbelsäule.

Das linke Ellenbogengelenk ist hochgradig deformiert und hat im allgemeinen das Aussehen wie bei einer Verrenkung beider Vorderarmknochen gegen den Oberarm nach hinten. Es ist ein ausgesprochener Grad von Schlottergelenk vorhanden mit starkem Knirschen im Gelenk ohne Schmerzäußerung. Während das Schultergelenk, Hand- und Fingergelenke normal beweglich sind, kann das Ellenbogengelenk nur bis 170° gestreckt und bis 150° gebeugt werden. Pro- und Supination frei. Der Händedruck ist rechts schmerzhaft kräftig, die rechte Hand zeigt starke Arbeitsschwielen, die linke keine. Der linksseitige Händedruck ist ziemlich kraftlos. An der ganzen linken Oberextremität sowie an der linken Rumpfhälfte bis in Nabelhöhe ist die Berührungsempfindung mit ziemlich scharfer Begrenzung stark herabgesetzt, die Schmerzempfindung aufgehoben, desgleichen die Temperaturempfindung. Mäßig warme Gegenstände verursachen schon Verbrennungen ersten und zweiten Grades. Abgesehen vom Ellenbogengelenk fehlen trophische Störungen bisher. Diagnose: Syringomyelie. Da das Leiden nur auf den linken Arm beschränkt ist, der Mann im übrigen noch gesund und jugendlich ist, so wurde die Rente noch nicht bewilligt.

16. Luise M., landwirtschaftliche Arbeiterin aus Bukowine, Kreis Trebnitz.

Untersuchung durch den behandelnden Arzt vom 22. Mai 1898: Die M. leidet an Reißen in den Händen, vor mehreren Jahren hat sie sich den rechten Arm gebrochen Jetzt kann sie auf den linken Arm nicht mehr fort, sie könne mit demselben nichts mehr machen, da er gelähmt sei. Auch könne sie mit den Händen nichts mehr fassen und festhalten. Dies bestehe seit mehreren Jahren. Mittelkräftiger Körperbau, blasses leicht cyanotisches Aussehen. Der Ernährungs- und Kräftezustand ist leidlich, die Körperhaltung gerade. Sinnesorgane und Nerven lassen nichts besonderes erkennen. Die inneren Organe ohne Befund. Das linke

Ellenbogengelenk sowie die Hand- und Fingergelenke sind durch chronisch rheumatische Gelenkentzündungen derartig aufgetrieben und mißgestaltet, daß mit den Händen fast gar nichts gefaßt und festgehalten werden kann. Die Bewegungen in den Gelenken rufen Schmerzen hervor, die Muskulatur ist schlaff. Diagnose: Arthritis deformans.

Nachuntersuchung durch uns am 3. August 1898: Der Vater ist im Alter von 64 Jahren gestorben, die Mutter lebt und ist gesund. Zwei Geschwister leben und sind gesund. Sie selbst ist bis zum 18. Jahre völlig gesund gewesen, zu dieser Zeit trat eine Schwellung und Rötung des linken kleinen Fingers ein, derselbe brach auf und bedurfte 4 Wochen zu seiner Heilung. 1/2 Jahr darauf trat dieselbe Erscheinung am 4. Finger auf. Es entstanden hier ähnliche Prozesse, auch mit Abstoßung kleiner Knochenstückchen an den übrigen Fingern, allmählich ebenfalls an der linken Hand. Im 19. Lebensjahre zog sie sich durch Fall einen Bruch des rechten Oberarms zu, derselbe verheilte nach einiger Zeit. Im 20. Lebensjahr will sie sich eine Verletzung des linken Ellenbogengelenks zugezogen haben, das Gelenk soll seit dieser Zeit angeschwollen sein. Sie hat bis Weihnachten 1897 noch regelmäßig leichte landwirtschaftliche Arbeiten verrichtet, hat dieselben dann aber wegen zunehmender Schmerzen, die von den Händen nach den Achseln ausstrahlten, aufgegeben und jetzt nur noch tageweise einige leichte Arbeiten gemacht. Die M. ist eine 1,51 m große, ihrem Alter entsprechend gesund aussehende Person. Das Fettpolster ist leidlich entwickelt, fühlt sich aber etwas schlaff an. Die Wirbelsäule beginnt vom ersten Brustwirbel an sich nach rechts leicht bogenförmig zu krümmen, die Verbiegung betrifft die ganze Brustwirbelsäule.

Es fällt sofort eine stark kolbige Verdickung der Finger und Hände auf, sämtliche Finger zeigen die Anzeichen von Glanzhaut. Am rechten Daumen fehlt die Nagelkuppe, vom Zeigefinger scheint die Endphalanx zu fehlen, das Endglied steht in rechtwinkliger Beugestellung. Der Mittelfinger ist im Mittelgelenk fast vollkommen in rechtwinkliger Stellung versteift, der vierte Finger steht im Mittel- und Endgelenk in stumpfwinkliger Kontrakturstellung. Die Beugesehne des kleinen Fingers ist verdickt und geschrumpft, infolgedessen steht der kleine Finger im Mittelgelenk in rechtwinkliger Beugekontraktur. Der vierte Finger läßt sich im Metacarpophalangeal-Gelenk auch passiv nicht mehr vollkommen strecken, aktiv kann nur noch der Zeigefinger gestreckt werden. Beim Faustschluß berühren die Fingerkuppen die Hohlhand der rechten Hand. Das rechte Handgelenk ist verdickt, der Processus styloideus ulnae springt stark hervor. Die Hand ist gegen den Vorderarm stark radialwärts verschoben, die Bewegungen im Handgelenk sind frei, dabei ist Gelenkknirschen zu hören. In der Mitte des rechten Oberarmknochens fühlt man leichte Callusbildung, die von dem früheren Bruch herrührt. Das Ellenbogengelenk ist normal beweglich. Das Schultergelenk ist passiv gut beweglich, aktiv kann der Arm nur etwas über die Horizontale erhoben werden, passiv bis zur vollen Höhe. Das linke Daumenendglied ist überstreckt, das Endglied des Mittelfingers befindet sich in stumpfwinkliger, der 4. und 5. Finger im Mittelgelenk in rechtwinkliger Beugestellung. Die Haut der Hände fühlt sich kalt an, die Weichteile sehen aufgedunsen aus, sie fühlen sich schwammig an. Das linke Handgelenk ist in leichter Dorsalflexion versteift, Bewegungen lassen

sich gar nicht mehr ausführen. Das linke Ellenbogengelenk ist sehr stark spindelförmig verdickt, die bedeckende Haut ist unverändert. Der Umfang desselben beträgt 34,5 gegen 25,5 cm rechts Unterhalb des Gelenks besteht eine Pseudarthrose beider Vorderarmknochen, bei passiven Bewegungen vernimmt man in derselben reichliches schmerzloses Knirschen, der Arm wird aktiv in der Pseudarthrose gut gebeugt und gestreckt. Das linke Schultergelenk ist normal. Die Empfindung für Nadelstiche ist am ganzen rechten Arm, vorn im Bereich des großen Brustmuskels, am Hals bis zum äußeren Rand des Kopfnickers, hinten bis zur Wirbelsäule und mit dem unteren Rande des Schulterblattes abschneidend aufgehoben.

Selbst das Durchstechen von Hautfalten wird nicht empfunden. Linksseitig ist die Schmerzempfindung bis oberhalb des Ellenbogens aufgehoben und in den Bezirken, die rechts unempfindlich sind, herabgesetzt.

Das Wärmegefühl ist im Bereich der gesamten oben bezeichneten Partien aufgehoben. Die Berührungsempfindung ist selbst für sehr feine Berührung überall vorhanden. Die inneren Organe sind gesund. Diagnose: Syringomyelie. Die Rente wurde bewilligt. — Nachzutragen ist noch, daß die faradische Erregbarkeit in beiden Brustmuskeln fast vollkommen fehlte, in den Schultergürtelmuskeln bei mittleren Strömen stark herabgesetzt war. Auch bestand sehr starke Dermographie.

Nachuntersuchung am 17. Dezember 1902: Die Frau hat sich in der Zwischenzeit noch mit leichten landwirtschaftlichen Arbeiten, wie Jäten, Rüben hacken und dergl. beschäftigt, wegen der zunehmenden Verkrümmung der Finger ist aber das Anfassen sehr erschwert. Sie klagt über viele Rückenschmerzen und Schmerzen im linken Vorderarm an der Bruchstelle, sowie am rechten Oberarm an der Bruchstelle. Auch will sie jetzt an Schwäche des rechten Beines leiden und Schmerzen in demselben verspüren. Sie hat mit ihren Arbeiten noch 40 Pfennig pro Tag verdient. Am 30. September 1902 hat sie entbunden, die Wehen dauerten 2 Tage und bestanden dabei starke Schmerzen, das Kind ist von selbst gekommen. Acht Tage lang hat sie selbst nähren können, darnach hörte die Milchabsonderung auf. Sie sieht ihrem Alter entsprechend gesund aus, die Gesichtshaut und die sichtbaren Schleimhäute sind sehr gut gerötet. Der Oberkiefer ist fast zahnlos, die unteren Zähne gut erhalten, der Haarwuchs ist gut. Das Fettpolster ist mittel, etwas schlaff. An den unteren Gliedmaßen sind die Muskeln straff anzufühlen. Es besteht eine leichte rechtsseitige Kyphoskoliose der Brustwirbelsäule, die Dornfortsätze sind nirgends druckempfindlich. An den oberen Extremitäten ist ein wesentlicher Unterschied im Vergleich zur letzten Untersuchung nicht festzustellen, die Haut der Finger, Hände und Arme, sowie die noch vorhandenen Nägel zeigen jetzt keinerlei trophische Störungen. Beide Handgelenke sind stark verdickt, auch stehen beide Hände, besonders die rechte in Bajonettstellung. In der Pseudarthrose im linken Vorderarm vernimmt man starkes schmerzloses Knirschen; das linke Handgelenk ist versteift, die Hand wird durch zwei, auf der Handrückenfläche des Gelenks gelegene, mit der Unterlage verwachsene Narben in Überstreckung fixiert. Beim Gehen hinkt die M. jetzt etwas mit dem rechten Bein, dasselbe wird steif gehalten und der Gang hat etwas Spastisches. Der Geruch ist normal, doch besteht leichte Ozaena. Am Sehorgan nichts Krankhaftes, die Pupillen sind beide gleich weit und

reagieren gut auf Lichteinfall und Accomodation. Die Lider werden gut geöffnet und geschlossen, die geschlossenen Lider zittern nicht. Die Augen sind nach allen Richtungen hin normal beweglich, es besteht kein Nystagmus. Die Austrittsstellen der fünften Gehirnnerven sind nicht druckempfindlich. Die Empfindung der Gesichts- und Kopfhaut sowie der Schleimhäute ist für alle Qualitäten normal, der Kauakt ist regelrecht. Die Gesichts-, Gaumen-, Kopfnicker- und Kappenmuskeln funktionieren normal und zeigen keine Atrophie. Das Gehör und der Geschmack sind normal, der Puls ist regelmäßig, 72 in der Minute, die Atmung nicht beschleunigt oder erschwert. Vagusstörungen sind nicht vorhanden, es besteht keine Heiserkeit. Die Zunge wird gerade herausgestreckt, sie zittert nicht. Beim Stehen mit geschlossenen Augen ist geringe Unsicherheit wahrzunehmen, ebenso beim Blick in die Höhe. Die ausgestreckten Finger zittern nicht. Die Muskulatur des rechten Oberschenkels zeigt deutliche fibrilläre Zuckungen. An den oberen Gliedmaßen ist Muskelspannung nicht wahrzunehmen, dahingegen besteht deutliche spastische Starre des rechten Beines, die große Zehe ist spastisch dorsal flektiert, eine Erscheinung, die links fehlt. Dahingegen scheint bereits beginnende Starre der linksseitigen Hüftmuskulatur zu bestehen. Der Patellarreflex ist rechts stark gesteigert, deutlicher Patellarklonus, links ist er lebhaft. Auch der Achillessehnenreflex ist rechts stark gesteigert, beim Beklopfen der Sehne tritt leichter Klonus ein, der sich sonst nicht auslösen läßt. Die Armsehnenreflexe sind nicht vorhanden, der Fußsohlenreflex ist beiderseits deutlich, der Bauchdeckenreflex nicht auszulösen. Es besteht hochgradige Dermographie, selbst leichte Berührungen führen sofort zu Quaddelbildung. Die Tastempfindung ist am ganzen Körper erhalten, jedoch soll das Berühren mit dem Pinsel am rechten Arm und Bein weniger gut wie an allen übrigen Körperstellen gefühlt werden. Die Schmerz- und Temperaturempfindung ist am ganzen rechten Arm, vorn auf der Brust in einem Bezirk rechts von der Mittellinie bis herunter zur vierten Rippe und am Rücken von der Mittellinie nach rechts bis zum vierten Brustwirbel und dem Angulus scapulae aufgehoben, an den Grenzen herabgesetzt, ferner ist die Schmerz- und Temperaturempfindung an der linken Hand und am Unterarm bis zum Ellenbogengelenk aufgehoben, am rechten Fuß und Bein bis handbreit über das Kniegelenk herabgesetzt. Die Oberschenkelmuskulatur ist gegen links etwas atrophisch. Aktive Bewegungen werden mit dem rechten Bein ebenso wie die Widerstandsbewegungen mit geringerer Kraft als mit dem linken Bein ausgeführt. Stuhl gang und Urinlassen normal. Trotz der Veränderung der Hände und des linken Vorderarms vermag die M. selbst feinere Bewegungen wie Aufknöpfen von Bändern und Knöpfen noch ziemlich gut und rasch auszuführen, sie kann sich auch mit der linken Hand beim Heraufiegen auf den ziemlich hohen Untersuchungstisch an der Außenkante desselben gut festhalten und heraufziehen. Die Nacken- und Schultergürtelmuskulatur, besonders die linksseitige, erscheint etwas atrophisch und schlaff, desgleichen die linksseitige Armmuskulatur. Die Hände und Finger sind etwas blaurötlich verfärbt, fühlen sich aber nicht kalt an.

17. Theodor Sch., 33 Jahre alt, aus Weißstein, Kreis Waldenburg.

Patient wird gelegentlich des schiedsgerichtlichen Verfahrens in einer Unfallsache von mir gesehen und genauer untersucht. Der Vater ist mit

54 Jahren an unbekannter Krankheit gestorben, die Mutter lebt und ist gesund, 9 Geschwister leben ebenfalls und sind gesund. Er ist früher niemals krank gewesen, im 17. Lebensjahr merkte er, daß seine rechte Hand schwächer wurde. 1897 will er sich an der linken Hand gerissen haben, es entstand eine Phlegmone, die durch Inzisionen behandelt wurde. Er ist seit einem Jahr verheiratet, keine Kinder. Er klagt jetzt nur über Schwäche in den Händen und hat deswegen seinen landwirtschaftlichen Beruf aufgegeben, er ist jetzt Kohlenfuhrmann und verdient hiermit 4 Mark pro Tag. Er sieht seinem Alter entsprechend gesund aus, das Fettpolster ist gering entwickelt. Es besteht eine starke linksseitige Kyphoskoliose der unteren Hals- sowie der ganzen Brustwirbelsäule. Die Schulterblätter stehen stark flügelförmig ab. Die inneren Organe sind normal. Die Arme können in den Schultergelenken aktiv zur vollen Höhe gehoben werden. Die rechte Schultergürtelmuskulatur, desgleichen die Muskeln des rechten Armes und der rechten Hand sind stark unterernährt, hochgradig ist die Atrophie des rechten Daumenballen- und des ersten Zwischenknochenmuskels, aber auch die übrigen Inter-Ossei sind deutlich atrophisch. Der Umfang des rechten Oberarms in der Achselfalte beträgt 28,5 cm, in der Mitte 21,7 cm, der rechte Vorderarm mißt an seiner stärksten Stelle 23 cm. Am linken Arm betragen die Maße an gleichen Stellen 29,1—,24 und 25,3 cm. Die rechte Hand befindet sich in deutlicher Klauenstellung, die unteren Phalangen sind überstreckt, die mittleren und Endphalangen in leichter Beugestellung. Abgesehen von deutlicher Verdickung der Haut des Daumens und der übrigen Finger fehlen an dieser Hand bislang trophische Störungen, die Nägel sind normal, wachsen gut und müssen darum zeitweise gekürzt werden. Die Haut der linken Hand ist blaurot verfärbt, die Hand besonders an den Fingern tatzenförmig verdickt. Am Handrücken und den Fingern befinden sich mehrere Geschwürsstellen von Linsengröße, die mit trocknen Borken bedeckt sind, außerdem mehrere alte Narben. Die Finger sind in den Mittel- und Endgelenken stark gebeugt, die Furchen der Mittelgelenke des 3. bis 5. Fingers zeigen tiefe mit schwieliger Haut umgebene Einrisse. Auch an dieser Hand besteht starke Atrophie des Daumenballens und des ersten Interosseus, geringere der übrigen Interossei. Die Armmuskulatur ist anscheinend noch nicht atrophisch, der Händedruck ist beiderseits gleich, aber sehr schwach. Die Muskulatur des rechten Beines, besonders der rechten Wade ist ebenfalls bereits unterernährt, der Umfang derselben an ihrer stärksten Stelle beträgt 29,6 cm zu 32 cm links. Der Umfang des rechten Oberschenkels 10 cm oberhalb des oberen Kniescheibenrandes beträgt 34 cm, 20 cm oberhalb 39 cm, linksseitig an gleichen Stellen 36,6 und 41,3 cm. Die Gehirnnerven sind normal. Die Tastempfindung ist am ganzen Körper normal. Die Schmerzempfindung ist an der linken Hand und dem linken Vorderarm mit Ausnahme einer zungenförmigen Zone vom Ellenbogengelenk, sowohl volar als dorsal nach abwärts ziemlich aufgehoben, am Oberarm und der Schultergegend herabgesetzt, die Temperaturempfindung fehlt am ganzen linken Arm. An der rechten Hand und dem rechten Arm ist die Schmerz- und Temperaturempfindung anscheinend noch normal, desgleichen an allen übrigen Körperstellen. Die Patellarreflexe sind rechts lebhaft, links deutlich erhöht, es besteht noch keine spastische Starre der Muskeln. Die Achillessehnenreflexe sind beiderseits erhöht, jedoch kein

Fußklonus. Die Tricepsreflexe fehlen beiderseits, die Vorderarmsehnenreflexe sind schwach, die Hautreflexe deutlich. Widerstandsbewegungen werden mit den oberen Gliedmaßen schwach, mit den unteren kräftig ausgeführt, es bestehen vielfache fibrilläre Muskelzuckungen. Die Gelenke sind sämtlich normal. Urinlassen und Stuhlgang in Ordnung. Diagnose: Syringomyelie

18. Ernestine Sch, geboren am 30. Juni 1866, aus Zobten a. B.

Untersuchung durch den behandelnden Arzt 1895, sie war damals noch unverheiratet. Sie ist immer gesund gewesen, vor 2 Jahren wurde plötzlich die linke Hand ohne Anschwellung und Schmerz in Krallenstellung gezogen. Zunächst war noch Kraft in der Hand, so daß sie wenig auf dieselbe achtete, zumal auch der Schmerz gering war. Sie ist mittelgroß, von kräftigem Knochengerüst, der Rücken ist stark gekrümmt. Das Aussehen ist gesund, der Ernährungs- und Kräftezustand gut. Die Sinnesorgane sind normal, das Nervensystem zeigt bis auf die Lähmung in der linken Hand und am Arm nichts Krankhaftes. Diagnose: Lähmung der linken Hand und Krummstellung der Hand sowie Krallenstellung der Finger. Der untersuchende Arzt spricht sich über die Arbeitsfähigkeit nicht aus. Der Antrag wird auch vom Schiedsgericht abgelehnt, da ein zweiter Sachverständiger annimmt, daß der Zustand seit seiner Entstehung vor 2 Jahren unverändert geblieben sei. Sie hat dann als landwirtschaftliche Arbeiterin bis zum 12. Juli 1902 gearbeitet, besonders beim Rübenpflanzen und täglich 60 Pfg verdient.

Zweite Untersuchung durch einen anderen Arzt vom 6. September 1902. Das Aussehen ist leidend, der Ernährungs- und Kräftezustand mäßig, der Befund ist sonst im übrigen ziemlich gleich, die Verbiegung der Wirbelsäule ist wahrscheinlich eine Folge der Anstrengung und des alleinigen Gebrauchs der rechten Hand. Diagnose: Lähmung und Schwund der Beugemuskeln der linken Hand. Arthritis deformans des rechten Hand- und Ellenbogengelenks.

Dritte Untersuchung durch den zuständigen Kreisarzt vom 11. Oktober 1902. Das Nervensystem ist in Ordnung, auch sonst liegt nichts Besonderes vor. Diagnose: Verbiegung der Wirbelsäule und Verkrüppelung der linken Hand.

Im schiedsgerichtlichen Verfahren wurde mir die Sch. zur Untersuchung überwiesen, welche ich am 2. März 1903 vornahm: Aus der Familiengeschichte ist erwiesen, daß der Vater mit 73 Jahren an Altersschwäche, die Mutter mit 53 Jahren an Krampfzuständen gestorben ist, sie besaß 9 Geschwister, von denen 5 an indifferenten Krankheiten klein gestorben sind, 4 leben und sind gesund. In der ganzen Verwandtschaft sind Erkrankungen ähnlicher Natur wie die ihrige nicht vorgekommen. Die Periode trat mit 22 Jahren ein, ist immer regelmäßig und dauert 2 bis 3 Tage. Mit 32 Jahren hat sie geheiratet, der Mann lebt und ist gesund. Sie hat 2 Kinder geboren, welche leben und gesund sind. Bis 1887 will sie ganz gesund gewesen sein, vor allem auch an keiner Verbiegung der Wirbelsäule gelitten haben. Sie bemerkte alsdann eine Schwäche der linken Hand, die sich allmählich immer mehr und mehr verschlimmerte. Sie will auch kein Gefühl in derselben haben, sie klagt ferner über Schmerzen im Rücken und häufige Kopfschmerzen. Infolgedessen hat sie fast seit einem Jahr durch

Lohnarbeit nichts mehr verdienen können und zwar besonders wegen der Schwäche der linken Hand, sie glaubt, daß auch die rechte Hand bereits schwächer werde. Die Sch. ist eine 140 cm große, 110 Pfund schwere, ihrem Alter entsprechend nicht gerade krank aber im Gesicht etwas matt aussehende Frau. Die Gesichtshaut ist leicht gerötet, dahingegen sind die sichtbaren Schleimhäute sehr blaß, kein Icterus. Die Zähne sind leidlich erhalten, die Zunge ist feucht und nicht belegt. Es besteht ausgiebiges und leidlich straffes Fettpolster, die Muskulatur ist gut entwickelt, fühlt sich aber etwas welk an. Es findet sich eine ziemlich starke rechts konvexe Kyphoskoliose der ganzen Brustwirbelsäule mit rechtsseitigem, ziemlich starkem hinteren Rippenbuckel. Die Dornfortsätze der Lendenwirbelsäule sind auf Druck empfindlich, die übrigen nicht. Die Wirbelsäule ist sonst noch gut beweglich. Die Atmungsexkursion des Brustkorbes ist eine geringe. Lungen und Herz sowie die Bauchorgane bieten normalen Befund, der Urin ist frei von pathalogischen Bestandteilen. Der Geruch ist normal. Die rechte Pupille ist bedeutend weiter wie die linke, beide reagieren aber gut auf Lichteinfall und Accomodation. Die Lider werden gut geöffnet und geschlossen, die geschlossenen Lider zittern etwas, am Augenhintergrund nichts Krankhaftes. Die Augen werden nach allen Richtungen hin normal bewegt, es besteht kein Nystagmus. Die Austrittsstellen der 5. Gehirnnerven sind etwas druckempfindlich.

Die Haut des Kopfes und Gesichts, sowie die entsprechenden Schleimhäute zeigen für alle Empfindungsqualitäten normales Verhalten. Der Kauakt ist regelrecht. Die Gesichts-, Gaumen-, Kappen- und Kopfnickermuskeln funktionieren normal und zeigen keine Unterernährung, die Schleimhaut des hinteren Rachens ist normal empfindlich. Der Schlingakt geht in regelrechter Weise von statten, der Puls ist 84 in der Minute, regelmäßig und kräftig, es bestehen keine Atemveränderungen. Die Sprache ist regelrecht. Die Zunge wird gerade herausgestreckt, sie zittert nicht und ihre Muskulatur ist nirgends atrophisch. Beim Stehen mit geschlossenen Augen sowie beim Blick in die Höhe besteht geringe Unsicherheit. Die Haut der Vorderarme und Hände ist blaurot verfärbt, livid und fühlt sich eiskalt an. Die Finger der rechten Hand sind kolbig verdickt, tatzenförmig, sie befinden sich in den mittleren Endgelenken in leichter Beugestellung. Am rechten Daumenendglied und am Grundglied des Zeigefingers gewahrt man alte, von einer Maschinenverletzung herrührende Narben. Der Nagel des rechten Mittelfingers ist etwas rissig, die übrigen Nägel sind normal beschaffen. Es besteht keine Glanzhaut. Die Hohlhand zeigt noch starke Arbeitsschwielen, beim Faustschluß berühren die Fingerkuppen die Hohlhand, die Finger können auch aktiv noch fast völlig gestreckt werden. Der Kleinfingerballen ist etwas abgeflacht, im übrigen bestehen keine Atrophien an der Hand und den Armen, der Händedruck ist kräftig. Die Finger der linken Hand sind in den Grundgelenken überstreckt, in den Mittel- und Endgelenken gebeugt. Beim Versuch die Hand zu schließen können die Fingerkuppen nicht der Hohlhand, sondern nur der Gegend der Metacarpophalangeal-Gelenke angelegt werden. Die Haut der Hohlhand ist ohne Schwielenbildung, die Hand vermag nur noch einen ganz geringen Druck auszuüben. Es besteht hochgradige Atrophie des Daumen- und Kleinfingerballens, mäßige der Zwischenknochen und Vorderarmmuskeln. Rechts können die Finger ziem-

lich ausgiebig gespreizt und opponiert werden, links nur gering gespreizt, die Opposition ist unmöglich. Die Handgelenke sind gut beweglich und ebenso wie alle übrigen Gelenke ohne Veränderung. Die Tastempfindung ist an der linken Hand und den Vorderarmen vollkommen aufgehoben, desgleichen die Schmerz- und Temperaturempfindung. Vom Ellenbogen links nach aufwärts, ebenso am ganzen übrigen Körper, auch am rechten Arm ist die Hautempfindung für alle Qualitäten normal. Die Sehnenreflexe sind an den Armen nicht auszulösen, die Kniescheibenreflexe sind beiderseits deutlich, aber nicht erhöht. Der Achillessehnenreflex ist schwach, es besteht kein Fußklonus. Die Hautreflexe sind deutlich. Nirgends gewahrt man fibrilläre Muskelzuckungen. Es bestehen keine spastischen Störungen, keine Ataxie, keine Entartungsreaktion der Muskeln. Die elektrische Erregbarkeit in den Extensoren beider Vorderarme ist etwas schwächer wie in den Flexoren, die Daumen- und Kleinfingerballenmuskeln links sind auch mit stärksten Strömen nicht mehr erregbar. Der Gang ist normal. Diagnose: Syringomyelie. Die Rente wurde zunächst nicht bewilligt.

Betrachten wir die einzelnen Fälle etwas genauer, so ergibt sich, daß wir es in allen mit typischer Syringomyelie zu tun haben.

So ist zunächst hervorzuheben, daß unter den 18 Fällen 16 mal das Vorhandensein einer deutlichen, mehr oder weniger stark ausgesprochenen Kyphoskoliose vorhanden war.

In einem Fall (11) bestand daneben auch noch eine leichte Lordose im Brustteil. Es entsprechen diese Wirbelsäulenverkrümmungen einem Prozentsatz von 88 Proz. und dieser würde ungefähr mit dem von Artié angegebenen übereinstimmen, welcher nach seinen Untersuchungen ebenfalls 80 Proz. gefunden hat, während Schlesinger 51 Proz., Bernhardt nur 25 Proz. annimmt.

Die Skoliose betraf in meinen Fällen fast ausschließlich den Brustabschnitt der Wirbelsäule, nur in Fall 17 ist auch der untere Teil der Halswirbelsäule in die Verkrümmung mit eingezogen.

Die von Hallion gemachten Angaben, daß die Konvexität der Skoliose nach der auch anderweitige schwerere Störungen aufweisenden Körperseite neige, konnte ich nicht überall bestätigt finden. So besteht in Fall 1 eine hochgradige rechts konvexe Ausbiegung der mittleren Brustwirbelsäule, während die linke obere Extremität am meisten von der Krankheit getroffen ist, ebenso ist in Fall 18 eine sehr erhebliche rechts konvexe Skoliose vorhanden, während die ausgesprochensten und seit Jahren bestehenden Krankheitserscheinungen die linke Hand betreffen.

Fall 2, 3, 4 und 10 stimmen mit den Hallionschen Angaben überein, denn in ihnen sitzt die Konvexität nach der am meisten befallenen Seite.

Die von Schlesinger erwähnte Druckempfindlichkeit der Wirbelsäule konnte ich in den von mir daraufhin untersuchten Fällen 1 und 16 nicht feststellen, dahingegen wurde in Fall 18 Druck auf die Dornfortsätze der Lendenwirbelsäule als deutlich schmerzempfindlich angegeben, die Wirbelsäule war jedoch in allen Fällen frei und schmerzlos beweglich. In den besonders hochgradig verbogenen Wirbelsäulen ließ sich auch eine ziemlich erhebliche Deformierung des ganzen Brustkorbes nachweisen, in Fall 4 wurde infolgedessen auch das rechte Schulterblatt ganz nach außen und vorn verschoben und stand der untere Winkel desselben flügelförmig ab.

Gehen wir nun weiter zur Betrachtung der trophischen Störungen, so ist unter diesen wohl das am meisten in die Augen fallende Symptom die Verunstaltung der Hände, in seltenen Fällen auch der Füße. Diese Veränderung ist in den meisten Fällen sehr ausgesprochen vorhanden, und aus ihr allein kann der geübte Untersucher bereits mit einer gewissen Wahrscheinlichkeit die Diagnose: Syringomyelie stellen.

Unter meinen 18 Fällen sind 16 mal diese Erscheinungen vorhanden gewesen, dieselben betrafen 8 mal beide Hände, nicht immer beiderseits gleichmäßig, sondern manchmal auf der einen Hand hochgradiger entwickelt wie auf der anderen, 8 mal war nur eine Hand betroffen und zwar 6 mal die linke, 2 mal die rechte.

Als besonders charakteristisch finden wir auch die tatzenförmige Gestalt der Hände, die Weichteile sind mitunter enorm verdickt, die Fingergelenke stehen in den Mittel- und Endgelenken in gewöhnlich rechtwinkliger Beugestellung und können meistens aktiv wenig oder gar nicht bewegt werden.

Vielfach fehlen einzelne Fingerglieder, oder die Phalangen sind abgestoßen worden, die Nägel sind alsdann gleichfalls verkrüppelt.

Die Haut der Finger und Hände ist meist blaurötlich verfärbt, sie fühlt sich kalt an, bietet zeitweilig die Erscheinung der Glanzhaut; in einer ganzen Reihe meiner Fälle finden sich auch noch anderweitige Veränderungen derselben, so Blasenbildung, Risse und Schrunden, Geschwüre von torpidem Charakter.

Fall 1 zeigt neben der typischen Veränderung der linken Hand auch solche des linken Fußes. Derselbe ist hochgradig deformiert und steht in starker Klumpfuß-Stellung.

Die Haut desselben ist bläulich verfärbt und fühlt sich kalt an, die 4. Zehe ist außerdem noch verkrüppelt. Fernerhin bestehen an diesem Fuß auf der Sohle und unter dem äußeren Knöchel Geschwüre, welche durchaus dem Malum perforans ähneln. Sie sind von dicken Hautschwielen umgeben und zeigen keinerlei Heilungstendenz.

Auch auf dem Gebiet der Gelenk- und Knochen-Veränderungen zeigt ein Teil meiner Fälle einige recht interessante und lehrreiche Erscheinungen.

Eine Beteiligung der großen Gelenke ist in einem Drittel der Fälle vorhanden.

Die seit langer Zeit bekannte Tatsache, daß bei der Syringomyelie entsprechend dem gewöhnlich vorhandenen Sitz derselben im Hals- und Brustmark im Gegensatz besonders zur Tabes, hauptsächlich die großen Gelenke der oberen Gliedmaßen erkranken, kann ich auch nach meinen Beobachtungen bestätigen.

Meine 6 Fälle betreffen alle die Ober-Extremitäten, und zwar finde ich einmal beide, je zweimal das linke Schultergelenk, dreimal das linke Ellenbogengelenk und einmal beide Handgelenke erkrankt. Auch dies entspricht der durch die Erfahrung gewonnenen Häufigkeits-Skala der Gelenkerkrankungen: Schulter- und Ellenbogengelenke werden am häufigsten, in dritter Linie die Handgelenke befallen. Als auffallend kann ich die Tatsache konstatieren, daß die Gelenkerkrankungen vorwiegend bei dem männlichen Geschlecht angetroffen werden, auf welchen Umstand Schlesinger auch bereits aufmerksam gemacht hat.

Unter meinen 6 Fällen ist 5 mal das männliche Geschlecht beteiligt.

Schlesinger ist geneigt, dieses Vorkommnis damit zu erklären, daß die Syringomyelie überhaupt bei Männern häufiger vertreten sei als bei Frauen.

Meine Fälle können dies nicht bestätigen, da unter diesen sich die Frauen in der Mehrzahl befinden.

Eher bin ich geneigt, worauf Schlesinger übrigens auch aufmerksam macht, anzunehmen, daß die vorwiegende Beteiligung der Gelenke bei Männern auf die schwerere Arbeit derselben und die häufigere Gelegenheit zu Unfällen zurückzuführen sei.

Je nach dem Grad der Erkrankung ähneln meine Gelenkveränderungen durchweg dem Bild, welches wir seit langer Zeit als der Arthritis deformans eigen kennen.

In den Anfangsstadien, wenn es sich nur um beginnende Zerstörung des Gelenkknorpels handelt, mäßige reibende oder knirschende Geräusche im Gelenk, späterhin bedeutende Verstärkung dieser Geräusche und besonders die Bildung hypertrophischer Knochenwülste in der Umgebung des Gelenks.

In manchen Fällen kommt es alsdann zu einer vollkommenen Versteifung und Unbeweglichkeit dieser Gelenke, ein andermal sind dieselben jedoch in weitestem Maße ausgedehnt schmerzfrei beweglich.

Die Schultergelenks-Erkrankungen meiner Fälle bieten nicht viel Lehrreiches; wir finden bei passiven Bewegungen in denselben nur mehr oder weniger starke knirschende und reibende Geräusche, welche auf eine teilweise Zerstörung des Knorpel-Überzuges hinweisen, sowie dem Grad der Erkrankung entsprechend Einschränkung der Beweglichkeit in diesen Gelenken.

Mehr des Interessanten zeigen die erkrankten Ellenbogengelenke. So ist dasselbe in Fall 10 in rechtwinkliger Stellung ankylosiert, die das Gelenk bildenden Knochenenden sind hochgradig verdickt,



Fig. 1.

man fühlt starke knöcherne Prominenzen und besonders ist das Olekranon in eine fast faustgroße knöcherne Masse umgewandelt. Ein ähnlicher Befund besteht in Fall 16, auch hier Ankylose im linken Ellenbogengelenk, allerdings nicht so üppige Knochen-Neubildung.

Von diesem Gelenk habe ich eine Röntgenphotographie angefertigt (Fig. 1), und wir ersehen aus dieser, daß die Knochenenden selbst wenig verdickt sind, daß vielmehr nur leichte periostale Wucherungen in die Weichteile, besonders am Humerus hineinragen.

Die Ulna ist fernerhin teilweise mit dem Humerus vollkommen knöchern verwachsen, es besteht somit tatsächlich eine wahre Ankylose und nicht nur eine, wenn auch anscheinend sehr feste, bindegewebige Vereinigung.

Daß jedoch, wie erwähnt, die Ankylose der Gelenke bei der Syringomyelie nicht die Regel ist, beweist sofort der Fall 15.

Zwar ist auch hier das Ellenbogengelenk in hohem Grade deformiert, aber es besteht ein ausgesprochenes Schlottergelenk und vernimmt man bei passiven Bewegungen so hochgradige Geräusche, daß der Knorpelschwund anscheinend bereits ein vollkommener ist.

Fig. 2.

Die pathologischen Veränderungen im erkrankten Handgelenk zu studieren, war der Fall 16 durchaus geeignet, umsomehr, als ich denselben im Abstande von 4 1/2 Jahren untersuchen und beide Male Röntgenphotographien herstellen konnte.

Was zunächst die äußere Gestalt der Handgelenke anbelangt, so sind dieselben beiderseits verdickt und sind die Hände, besonders die rechte, deutlich daumenwärts lateral verschoben, stehen also in ausgesprochener Bajonettstellung, wie man es sonst nur bei schlecht geheilten Radiusbrüchen antrifft.

Wie wir bei Beschreibung der einzelnen Knochenveränderungen sehen werden, hängt diese Erscheinung auch von einer deutlichen pathologischen Umwandlung der Radius- und Ulnaepiphysen ab.

Die Handgelenke sind fast vollkommen versteift, bei den geringen noch möglichen passiven Bewegungen ist auch in denselben etwas Reiben zu vernehmen.

Betrachten wir zunächst das Röntgenbild des rechten Handgelenks (Fig. 2), so finden wir in demselben die zentrale Reihe der Handwurzelknochen und ihre Verbindung mit dem Radius anscheinend vollkommen normal, dahingegen ist die perifere Reihe sehr stark teils unter sich, teils mit den Köpfchen der Metacarpalknochen knöchern verwachsen.

Hochgradige Veränderungen zeigt jedoch das linke Handgelenk (Fig. 3).

Da ist zunächst das Scaphoideum mit Radius und Ulnaepiphyse verschmolzen und überlagert teilweise das untere Radiusende. Os lunatum und Triquetrum sind gleichfalls miteinander knöchern verwachsen und klein-

fingerwärts verschoben, die periphere Handwurzelknochenreihe ist ebenfalls stark verschoben, unter sich vollkommen mit dem Scaphoideum und dem Köpfchen der Metacarpophalangealknochen teilweise verwachsen.

Was die Fingergelenke anbelangt, so finden wir stellenweise gleichfalls eine deutliche Verbreiterung und Abflachung der Epiphysen, teilweise Verschmelzung der Knochenenden miteinander.

Fig. 3.

Erwähnt zu werden verdient noch, daß auch in meinen Fällen die Gelenk - Veränderungen vollkommen schmerzlos verliefen; selbst sehr ausgiebige Bewegungen in den noch bewegungsfähigen Gelenken riefen nicht die mindesten Schmerzen hervor.

Von nicht minder großem Interesse als die Gelenk - Veränderungen sind die pathologischen Erscheinungen an den Röhrenknochen, sei es im Bereich der Dia- oder Epiphysen, wie sie auch in einzelnen meiner Fälle angetroffen wurden.

Wie bereits Schlesinger mitteilt, sind diese Veränderungen sowohl atrophischer als auch hypertrophischer Natur und bieten meine Fälle auch hierfür einige passende Beispiele.

Es kommt im Verlaufe der Erkrankung und anscheinend in manchen Fällen bereits in den Frühstadien derselben zu einer abnormen Brüchigkeit der Knochen, so daß aus ganz geringfügigen Ursachen spontane Frakturen derselben entstehen. Welche pathologischen Veränderungen dieser Erscheinung zu grunde liegen, ist bislang noch nicht genügend aufgeklärt. Blanchard hat für die bei der Tabes in ähnlicher Weise beobachteten Knochen-Verletzungen einen Rarefactions-

Prozeß der Knochen angenommen, bei welchem der Knochen in der Umgebung der Havers'schen Kanäle resorbiert wird; es erscheint indessen fraglich, ob man diese Annahme auch auf die Syringomyelie übertragen kann.

Es ist auf das Mißverhältnis zwischen Knochen und atrophischen Muskeln hingewiesen worden, wodurch ganz besondere Belastungs-Verhältnisse entstehen, auch kann durch Verarmung der Knochen an Kalksalzen nach Nalbandoff die Brüchigkeit derselben erhöht werden.

Bei Fall 16 war im Alter von 19 Jahren durch Fall ein Bruch des rechten Humerus entstanden.

Die Muskulatur dieses Armes zeigte keine wesentlichen atrophischen Zustände.

Die Röntgen-Photographie läßt auch, wie dies bereits Kienböck an ähnlichen Fällen nachgewiesen hat, eine deutliche Verdünnung der Kompakta nicht nachweisen. Die Callus-Bildung ist auch hierbei eine recht geringe, die Verheilung indessen vollkommen fest.

Beides spricht nicht zu gunsten der angeführten Theorien.

Fall 16 dient auch als Beleg für die schon längere Zeit bekannte Tatsache, daß in der Nähe fixierter Gelenke mit Vorliebe spontane Frakturen eintreten. Wie wir gesehen haben, ist in diesem einen Fall knöcherne Versteifung des linken Ellenbogengelenks zu stande gekommen und im Anschluß hieran dicht unterhalb des Gelenks eine spontane Fraktur beider Vorderarmknochen entstanden.

Aber auch hier lassen im Röntgenbild die Knochen keine abnorme Verdünnung der Kompakta erkennen. (Fig. 1.)

Daß jedoch in ähnlichen Fällen nicht immer beide Vorderarmknochen brechen, beweist Fall 10, in welchem gleichfalls das linke Ellenbogengelenk versteift und im Anschluß daran nur eine spontane Fraktur der Ulna in der Mitte erfolgt ist.

Sowohl in Fall 16 wie in Fall 10 ist eine Vereinigung der gebrochenen Knochen nicht erfolgt, sondern es ist zu einer Art Pseudarthrose gekommen, bei Bewegungen in derselben fühlt man reichliches Knirschen und Reiben, das Röntgenbild des Falles 16 zeigt geringe knöcherne Einlagerungen in den Weichteilen zwischen peripheren und zentralen Enden, die Bewegungen sind auch in beiden Fällen vollkommen schmerzfrei.

Daß an einem und demselben Individuum an gleichen Knochen sich sowohl atrophische als auch hypertrophische Zustände abspielen können, zeigt sehr schön Fall 16.

Betrachten wir das Röntgenild des rechten Vorderarmes, so

sehen wir eine deutliche Verbeiterung der unteren Radius-Epiphyse, die teilweise auch auf die Diaphyse übergreift; desgleichen ist die Ulna-Epiphyse sichtlich verbreitert. (Fig. 2.)

Dahingegen ist die linke Radius-Epiphyse stark verschmälert, in ihrer Gestalt verändert, während an der Ulna der Processus styloideus vollkommen geschwunden und am unteren Ende dieses Knochens ziemlich scharf zugespitzt ist. (Fig. 3.)

Fig. 4.

Da wir feststellen konnten, daß die linke Hand, die zuerst erkrankte ist, so können wir danach annehmen, daß anfänglich ebenso wie wir es ja auch im Krankheitsbild der Arthritis deformans zu sehen gewohnt sind, der Knochen hypertrophiert und erst nachher die Atrophie desselben erfolgt.

Neben diesen Veränderungen der Knochen existieren aber noch andere, welche sich ebenfalls in einer größeren Anzahl meiner Fälle finden und von welchen ich bei Fall 16 ebenfalls einige Röntgen-Photographien anfertigen konnte.

Fig. 5.

Es ist dies die auch bereits von verschiedenen Autoren wie: Sokoloff, Nalbandoff u. a. beschriebene Nekrose der Knochen, besonders der kleinen Knochen der Finger und Zehen.

Dieselben verdanken ihr Dasein wohl ausnahmslos dem Vorhergehen eines phlegmonösen Prozesses, manchmal stößt sich im Verlaufe desselben die ganze Phalanx ab, oder es bleibt nur der untere Teil derselben als pilzförmiges Rudiment (Fig. 4 u. 5.) zurück. Von weiteren trophischen Störungen

sind noch solche der Haut und ihrer Organe zu erwähnen. Zunächst Veränderungen der Schweißsekretion.

So findet sich in Fall 1 an der linken unteren Extremität, welche die tiefgreifendsten Krankheitserscheinungen zeigt, sehr starke isolierte Schweißbildung am Fuß und am Unterschenkel.

Dieser Befund dient gleichzeitig auch als Stütze für die Ansicht Schlesingers, daß „wahrscheinlich im grauen Mark der Medulla spinalis Schweißcentren für bestimmte Köperabschnitte vorhanden sind, deren Ergriffensein alsdann lokale Anomalien der Schweißabsonderung, sei es Anidrosis oder Hyperidrosis, bedingt".

Dieser Befund ist besonders darum noch interessant, weil das Vorkommen von Schweißveränderungen an den unteren Extremitäten selten oder wenig bekannt ist.

In Fall 16 war eine sehr stark ausgesprochene Urticaria factitia, Dermographie zu konstatieren.

Selbst ganz leise Berührungen mit der Nadel erzeugten eine dunkelrote große Quaddel, Striche mit dem Fingernagel oder dem Bleistift bedingten gleichfalls lang anhaltende und sehr erhebliche Quaddelbildung.

Schließlich ist hierbei noch zu erwähnen, daß in Fall 15 selbst nur mäßig warme Gegenstände bereits Verbrennungen 1. und 2. Grades verursachten.

Was nun die bei der Syringomyelie erwähnten Empfindungsstörungen anbelangt, so sind dieselben bei meinen Fällen ebenfalls durchweg in ausgesprochener Weise vorhanden.

So wurden zunächst die auch von anderen Autoren beobachteten Schmerzen auch von einem Teil meiner Kranken geklagt.

Dieselben wurden von einzelnen als reißend geschildert und lokalisierten sich besonders in den Fingern und den Armen (Nr. 7, 8, 16), in Fall 14 in den Beinen.

Nr. 12 und 16 gaben an, besonders unter Schmerzen im Rücken zu leiden.

Möglicherweise werden dieselben durch die Verbiegung der Wirbelsäule bedingt und gleichen so den auch von anderen Skoliotischen geklagten Druckschmerzen, wenngleich gerade in diesen beiden Fällen die Wirbelsäulenverbiegung nicht sehr erheblich war und umgekehrt bei dem Fall mit sehr hochgradiger Skoliose und starker Deformierung des Brustkorbes Schmerzen nicht angegeben wurden.

Wenden wir uns nun zu den eigentlichen Sensibilitätsstörungen, so fällt zunächst auf, daß unter den 18 Fällen in genau der Hälfte, also in 9 Fällen, auch Störungen der Berührungsempfindung vor-

handen waren, und zwar konnte in 4 Fällen eine deutliche Herabsetzung der Berührungsempfindung an den erkrankten Hautgebieten im Vergleich mit den gesunden, in den übrigen 5 Fällen ein vollkommenes Erloschensein der Berührungsempfindung festgestellt werden.

Es decken sich diese Befunde mit denen besonders schon von Rot beobachteten, welcher unter 18 Fällen 11 mal eine beträchtliche Störung der Berührungsempfindung nachweisen konnte, ebenso wie eine ganze Reihe anderer Autoren.

Die für die Krankheit charakteristischsten, interessantesten Veränderungen der Schmerz- und Temperaturempfindung waren ferner in sämtlichen Fällen in ausgesprochener Weise vorhanden.

Wir finden bei einzelnen Erkrankten sehr starke Herabsetzung dieser beiden Empfindungsqualitäten nebeneinander, in den meisten aber ein vollkommenes Erloschensein des Gefühls für Schmerz und Wärme innerhalb bestimmter Bezirke.

Während wir nun nach diesen Befunden das Befallensein der Hinterhörner in allen meinen Fällen in mehr oder minder ausgesprochener Weise konstatieren können, zeigt das Verhalten der Muskulatur, daß eine gleichzeitige Erkrankung der Vorderhörner nicht immer oder doch in sehr geringer Ausdehnung vorhanden ist. Ich konnte in mehr als der Hälfte der Fälle deutliche Atrophien der Muskeln nicht auffinden.

In den übrigen 8 Fällen zeigten sich dagegen je nach dem Sitz der Erkrankung im Rückenmark deutliche Veränderungen der zugehörigen Muskeln in Form einer mehr oder weniger starken Unterernährung.

Unter diesen Fällen war 6 mal nur eine Extremität von der Atrophie befallen, in Fall 9 und 17 dagegen beide Hände.

Besonders hochgradig zeigte sich die Atrophie immer an den Händen und zwar, wie auch sonst meist beobachtet, im Ulnarisgebiet. Die Ballen, sowie die Zwischenknochenmuskeln waren meist stark geschwunden, die Hände standen in deutlicher Klauenstellung mit überstreckten Fingergrundgelenken und leicht gebeugten Mittel- und Endgelenken.

Hier möchte ich gleichzeitig erwähnen, daß wir in den Fällen, in welchen daraufhin geforscht wurde, deutliche Entartungsreaktion in den atrophischen Muskeln nicht nachweisen konnten, dahingegen vielfach eine starke Herabsetzung oder das vollkommene Fehlen elektrischer Erregbarkeit.

Wir sehen somit, daß sensible und tropische Störungen niemals vermißt wurden, während Muskelveränderungen nur in ungefähr der

Hälfte der Fälle vorlagen. Noch seltener kamen anderweitige Erkrankungen des Nervensystems vor.

So wissen wir, daß der krankhafte Prozeß sich nicht nur im Rückenmark allein ausbreiten und etablieren kann, derselbe greift mitunter auch auf das verlängerte Mark über und wir werden alsdann eine Anzahl bulbärer Erscheinungen vorfinden. Ausgesprochen konnte ich ein derartiges Vorkommen nur in Fall 13 feststellen.

Derselbe zeigt eine leichte Facialis-Parese im rechten unteren Facialisgebiet, die Zunge wich beim Herausstercken stark nach der linken Seite ab und ließ gleichzeitig eine starke Atrophie erkennen, es fanden sich ferner in derselben deutliche fibrilläre Zuckungen, auch war die Sprache verändert, sie klang verwaschen und undeutlich.

Vielleicht deuten die fibrillären Zuckungen in der Zungenmuskulatur in Fall 2 und das Abweichen der Zunge nach links beim Herausstrecken in Fall 11 auch bereits auf das Ergriffensein des verlängerten Markes hin.

Von sonstigen Veränderungen im Bereich der Gehirnnerven konnte ich den sonst häufig bei der Syringomyelie gefundenen Nystagmus in zwei Fällen beobachten und zwar in Fall 8 als beiderseitigen hochgradigen Nystagmus rotatorius, in Fall 13 als Nystagmus rotatorius und oscillatorius, welcher besonders ausgesprochen in den Endstellungen hervortrat.

Eall 12 und 18 ließen ferner eine Pupillendifferenz erkennen, beide Pupillen reagierten indessen in normaler Weise auf Lichteinfall und Accommodation.

In beiden Fällen saß der krankhafte Prozeß im Hals- resp. oberen Brustmark und wir müssen zur Erklärung dieses Phänomens eine Beteiligung der Sympathicusfasern annehmen, eine Erscheinung, die nach den Literaturangaben recht häufig bei Syringomyelie gefunden wird.

Tritt eine Beteiligung der Seitenstränge des Rückenmarks ein, so werden wir die Anzeichen der spastischen Spinalparalyse vorfinden, und ich konnte eine derartige Erscheinung in 3 meiner Fälle beobachten.

Die spastischen Erscheinungen waren in diesen 3 Fällen (3, 5, 16) auf die untere Extremität beschränkt, die Beinmuskeln, und zwar stets einseitig, zeigten ausgesprochene Starre bei aktiven und besonders bei passiven Bewegungen, welche infolgedessen sehr erschwert waren.

Der Gang war verändert, zweimal deutlich spastisch-paretisch.

In Fall 16 schien mir auch bereits eine leichte spastische Starre der linksseitigen Hüftmuskeln vorhanden zu sein, neben ausgesprochenem Spasmus der Muskeln des rechten Beines.

Entsprechend diesen Erscheinungen waren natürlich auch die Sehnenreflexe verändert, bei Nr. 3 waren sie sämtlich erhöht und bestand deutlicher Fußklonus beiderseits.

In Fall 5 waren die Patellarreflexe sehr stark gesteigert, die übrigen dagegen nicht auszulösen.

Endlich in Fall 16 war der Patellarreflex im rechten deutlich erkrankten Bein stark gesteigert, links nur lebhaft, rechts bestand ferner starker Patellar- und geringer Fußklonus nebst Steigerung des rechtsseitigen Achillessehnenreflexes.

Die Armsehnenreflexe fehlten.

Was die Reflexe bei sonstigen Fällen, die keinerlei spastische Erscheinungen darboten, anbelangt, so fand sich in Fall 1 der linke Patellarreflex an dem erkrankten Bein fehlend, am rechten gesunden in normaler Stärke, in Fall 2 waren die Armsehnenreflexe in beiden Armen (linker Arm stark erkrankt) nur ganz schwach vorhanden, die Patellarreflexe dagegen lebhaft.

In Fall 11 war der Armsehnenreflexe an dem linken kranken Arm entschieden herabgesetzt, und auch in Fall 17 und 18 fehlten die Sehnenreflexe an den erkrankten Armen entweder völlig oder waren vermindert, während die Patellarreflexe stets lebhaft und deutlich waren.

Eine wesentliche Veränderung der Hautreflexe konnte ich in keinem der Fälle feststellen.

Schließlich sei noch hervorgehoben, daß ich in Fall 18 (Cervical-Typus) das Vorhandensein des Babinskyschen Phänomens beobachtete.

Weiterhin will ich noch erwähnen, daß deutliche Blasen- oder Mastdarmstörungen in keinem meiner Fälle wahrgenommen wurden, nur Fall 5 klagte über Urinbeschwerden, sowie über Impotenz.

Betont möge noch werden, daß 2 der weiblichen Erkrankten Nr. 16 und 18 schon während der weit vorgeschrittenen Erkrankung concipiert und entbunden haben, Fall 16 einmal, Fall 18 zweimal.

Bei 16 dauerten die Wehen 2 Tage lang und waren dabei sehr starke Schmerzen vorhanden, die Entbindung erfolgte indessen dann ebenso wie beide Male in Fall 18 spontan.

16 konnte 8 Tage lang stillen, dann hörte die Milch-Secretion jedoch auf.

Zum Schluß ist noch anzuführen, daß Fall 11 über Ohnmachts-Anfälle klagte, welche alle 3 bis 4 Tage eintreten sollten, die Kranke will dabei das Bewußtsein verlieren, das Herannahen der Anfälle aber merken, so daß sie sich rechtzeitig hinsetzen oder legen kann.

Nach diesen Anfällen fühlte sie sich stets schwach und hatte über heftige Kopfschmerzen zu klagen.

Aus dem Gesagten geht hervor, daß wir es in allen meinen 18 Fällen mit Erkrankungen an Syringomyelie zu tun hatten, welche sämtlich ein voll ausgebildetes und durchaus typisches Krankheitsbild darboten.

Um so mehr müssen wir uns wundern, daß nicht ein einziges Mal unter diesen 18 Fällen auch nur eine annähernd richtige Diagnose gestellt worden ist.

Es ist dies gewiß ein recht betrübendes Resultat, es geht aber am besten aus demselben hervor, daß trotz der reichhaltigen Literatur über Syringomyelie diese Erkrankung unter den praktischen Ärzten so gut wie unbekannt ist.

Ein Teil der anfangs begutachtenden Ärzte hat allerdings das Vorhandensein gewisser nervöser Störungen bestätigt.

Der Krankheitsprozeß als solcher ist jedoch auch von diesen nicht richtig erkannt worden, er wurde einmal als amyotrophische Lateralsklerose, als Neuritis descendens, als Akromegalie, oder als Lähmungszustand der Hand oder des Vorderarmes bezeichet.

Die Gelenkveränderungen, vornehmlich die an den Fingergelenken ließen an gichtische Contracturen und Frostbeulen, die an größeren Gelenken an Tuberkulose und Arthritis deformans denken.

Wenn wir nun in 9 Vorgutachten außerdem noch die bestimmten Angaben finden, daß in den untersuchten Fällen das Nervensystem normal sei, so muß sich uns die Überzeugung aufdrängen, daß die genaue Untersuchung desselben einer großen Anzahl von Kollegen leider noch eine terra incognita ist, denn selbst bei oberflächlicher Kenntnis der Untersuchungsmethoden hätten sonst die doch in allen Fällen geradezu verblüffenden nervösen Störungen aufgefunden werden müssen.

Es erscheint mir darum der Hauptgrund für die ungenügende Diagnose der Syringomyelie eine Unkenntnis derjenigen Methoden zu sein, welche uns schnell und sicher über etwaige Veränderungen der Nerven belehren.

Da diese Arbeit nun den Hauptzweck verfolgt, die Diagnose der Syringomyelie gerade den praktischen Ärzten zu erleichtern, so muß ich auch in kurzen Zügen den Gang der Untersuchung des Nervensystems schildern, wie er sich uns bei Tausenden von Untersuchungen im Invaliditäts-Verfahren bewährt hat.

Hauptbedingung ist, daß wir uns bei der Untersuchung des Nerven-

systems ebenso wie bei der des übrigen Körpers eines bestimmten Schemas bedienen, welches wir streng innehalten müssen, und an welches man sich nach einigen Untersuchungen so gewöhnt, daß man in kurzer Zeit über alle wesentlichen Vorgänge orientiert ist.

Untersuchung des Kranken. Durchaus notwendig erscheint auch hierbei die Untersuchung des völlig entkleideten Körpers, nur auf diese Weise ist man vor Irrtümern geschützt und kann nichts Wesentliches übersehen.

Wir beginnen demnach bei der Untersuchung des Nervensystems stets mit der Exploration der Gehirnnerven und der von ihnen versorgten Organe.

Für die Untersuchung der Nervi olfactorii wird man sich zweckmäßig einiger Mittel bedienen, deren Geruch auch dem gewöhnlichen Arbeiter bekannt ist, so z. B. des Alkohols, des Salmiakgeistes usw. Um den Geruch zu prüfen, drückt man zunächst die eine Nasenöffnung zu und läßt durch die andere an den einzelnen Mitteln riechen, alsdann wiederholt man die Untersuchung auf der anderen Nasenhälfte. Finden sich Veränderungen, so schließt sich gleich die Untersuchung des Naseninneren an, denn Störungen des Geruchs brauchen nicht immer von einer Erkrankung der Nerven abhängig zu sein, sondern können auch Polypenbildungen der Nasenmuscheln, krankhaften Veränderungen der Nasenschleimhaut u. dergl. ihre Entstehung verdanken.

Schwieriger gestaltet sich die Untersuchung der Nervi optici, jedoch wird man dieselbe in den meisten Fällen auf ein Minimum beschränken können und nur, wenn der sonstige Körperbefund oder spezielle Klagen über Sehstörungen dazu auffordern, eine eingehende Exploration vornehmen. Mit Hilfe der wohl im Besitze eines jeden Arztes befindlichen Snellenschen Tafel orientieren wir uns im konkreten Falle zuvörderst über das Sehvermögen. Grobe Störungen des Gesichtsfeldes lassen sich mit Hilfe eines weißen Tuches oder eines sonstigen farbigen Gegenstandes gleichfalls in wenigen Minuten ausführen, während für die exakte Prüfung in weitaus den meisten Fällen wohl eine spezialistische Untersuchung beantragt werden muß. — Dahingegen kann die Untersuchung des Augeninnern, speziell des Augenhintergrundes vermittelst des Augenspiegels wohl von jedem praktischen Arzte verlangt werden; sie ist unumgänglich notwendig, sobald die weitere Untersuchung des Nervensystems krankhafte Veränderungen ergibt. — Sehr erleichtert wird dieselbe durch Atropinisierung beider Augen. — Es folgt nun die Untersuchung der Augenmuskelnerven, des Oculomotorius, Trochlearis und Abducens. — Wir achten demnach auf etwas vorhandene Ptosis, sowie auf Nystagmus, fordern alsdann den Exploranden auf, ohne Mitbewegung des Kopfes mit den Augen unserem vorgehaltenen Finger zu folgen, welchen man nach den verschiedenen, der Funktion der Recti und Oblipui entsprechenden Richtungen hin und her führt. — Es bleibt noch die Prüfung der Pupillenreaktion, wir verdecken beide Augen und bringen, indem wir ein Auge enthüllen, vor dasselbe eine starke Lichtquelle. — Die Accommodationsfähigkeit untersuchen wir, indem wir die Spitze unseres Zeigefingers fixieren lassen und diesen nunmehr abwechselnd den Augen nähern oder von denselben entfernen. —

Bei der Prüfung der Trigemini haben wir ihr sensibles und motorisches Verhalten zu berücksichtigen. — Zunächst prüfen wir auf Druckempfindlichkeit der Austrittsstellen der drei verschiedenen Enden an der Fovea supraorbitalis, an der Fovea canina und am Foramen maxillare internum beziehungsweise am Foramen mentale. — Eine krankhafte Druckempfindlichkeit dieser Nerven kann jedoch nur dann angenommen werden, wenn die Schmerzempfindung bei wiederholter Prüfung genau auf die Austrittsstellen resp. den weiteren Verlauf der Nerven lokalisiert ist. — Bei der nun folgenden Sensibilitätsprüfung ist nicht zu vergessen, daß der Trigeminus die Gesichts- und Kopfhaut, sowie die Schleimhäute der Nase und des vorderen Teils des Rachens mit sensiblen Zweigen versorgt. —

Da die Sensibilitätsprüfung bei der Untersuchung des peripheren Nervensystems gleichfalls in exakter Weise vorgenommen werden muß, so will ich den Gang derselben, wie er sowohl für Gehirn- als auch periphere Nerven notwendig ist, bereits hierorts eingehend schildern. —

Es muß bei derselben immer die Berührungs-, Schmerz- und Temperaturempfindung geprüft werden. Wir halten uns zu diesem Zweck einen weichen Haarpinsel, eine Nadel mit dickem Knopf und Reagensgläser, gefüllt mit heißem und kalten Wasser bereit.

Indem wir mit dem Pinsel nun die Haut resp. Schleimhaut leise bestreichen, bald mit der Nadelspitze oder dem Nadelknopf die Haut berühren und abwechselnd ein warmes und kaltes Reagensglas an die einzelnen Hautpartien anlegen, können wir uns ziemlich schnell ein deutliches Bild von den verschiedenen Empfindungsqualitäten im einzelnen Fall verschaffen und entscheiden, ob das Empfindungsvermögen normal ist, oder ob irgend eine Störung, sei es nun Abschwächung oder Erhöhung der Empfindlichkeit vorliegt. Motorisch versorgen die Trigemini die Kaumuskeln, wir lassen darum einige Kaubewegungen ausführen und befühlen dabei diese Muskeln, welche z. B. bei einer Lähmung sich nicht kontrahieren.

Um schnell über die Funktion des Facialis orientiert zu sein, läßt man verschiedene Bewegungen mit den Gesichtsmuskeln machen, die Stirn runzeln, die Backen aufblasen, den Mund zum Pfeifen spitzen.

Von dem Verhalten der Gaumenmuskeln überzeugt man sich, indem man phonieren läßt und dabei die Beweglichkeit der Gaumenbögen betrachtet.

Die von jedem praktischen Arzt zu fordernde Untersuchung der Gehörnerven wird in der Weise vorgenommen, daß man den zu Untersuchenden auffordert, abwechselnd ein Ohr mit der Hand zu bedecken, und nun prüft, auf welche Entfernung hin er noch Flüstersprache, Konversationssprache oder laute Sprache versteht. Gleichzeitig muß eine Spiegeluntersuchung des Ohrs uns über das Verhalten des äußeren Gehörganges und des Trommelfells (Verkalkung, Perforation, Ceruminalanhäufungen) aufklären. Die exakte Untersuchung, besonders der Rinnesche und Webersche Versuch, müssen vom Spezialisten vorkommenden Falls beantragt werden.

Zur Untersuchung der Glosso-pharyngei bedarf man einiger bestimmt schmeckender Flüssigkeiten. Man hält sich am besten eine Chinin-, eine Zucker-, Essig- und Salzlösung vorrätig, für jede Lösung einen besonderen Pinsel und prüft nun den Geschmack, indem man mit dem einge-

tauchten Pinsel die hintere Zunge berührt und schmecken läßt. Außerdem ist für die Untersuchung dieser Nerven noch die Gefühlsprüfung in der oberen Parynxhälfte erforderlich.

Einige Schlingbewegungen belehren uns weiterhin noch über die Möglichkeit des Schlingaktes.

Für die Vagusuntersuchung muß der Puls und die Respiration beobachtet werden, auch darf man die Spiegeluntersuchung des Kehlkopfs nicht vergessen, um sich über eine ev. bestehende Recurrenslähmung (Cadaverstellung der Stimmbänder) zu unterrichten.

Die Prüfung der Funktionen der Sternocleidomastoidei und der Cucullares orientiert uns über das Verhalten der Accessorii, wir lassen Nick- und Drehbewegungen des Kopfes ausführen, achten auf Stellungsanomalien der Schulterblätter (Schaukelstellung).

Die Betrachtung der Zunge zunächst im Inneren der Mundhöhle (Atrophie), sowie beim Herausstrecken (Abweichen nach einer Seite, Zittern derselben, fibrilläre Zuckungen der Muskulatur) läßt Erkrankungen des Hypoglossus erkennen.

Hiermit ist die Untersuchung der Gehirnnerven, soweit sie der praktische Arzt vornehmen kann und muß, beendet.

Bei der Exploration der vom Rückenmark ausgehenden Nerven beginnt man am besten mit der Prüfung auf Ataxie, man läßt die Augen schließen, mit geöffneten Augen einen Punkt der Decke fixieren und achtet auf Taumeln oder Schwanken hierbei (Rombergsches Symptom).

Im Anschluß hieran läßt man einige Male im Zimmer auf und ab gehen, Unsicherheit, stampfender oder spastischer Gang ist hierbei leicht zu erkennen.

Am liegenden Kranhen müssen wir uns darnach von dem Zustand des jeweiligen Muskeltonus überzeugen. Die Erhöhung desselben gibt sich durch Rigidität der Muskeln, die Herabsetzung desselben durch Erschlaffung derselben zu erkennen, wir führen demnach einige passive Bewegungen in den verschiedenen großen Gelenken aus.

Hieran schließen wir alsbald die Prüfung der Sehnenreflexe und zwar in jedem Fall sowohl die der Armsehnen (Triceps- und Vorderarmsehnen), als auch der Kniescheiben und Achillessehnenreflexe. Sind letztere gesteigert, so vergesse man nicht auf Fußklonus zu untersuchen. Ein Erloschensein der Kniescheibensehnenreflexe darf man erst nach wiederholten Untersuchungen vermittelst des Jendrassikschen Kunstgriffes annehmen. Zweckmäßig folgt nun alsbald die Untersuchung der Hautreflexe, indem wir mit dem Stiel des Percussionshammers an den Fußsohlen, den Bauchdecken und bei Männern an den Innenseiten der Oberschenkel (Cremasterreflex) entlang streichen. Alle vorher passiv ausgeführten Bewegungen läßt man schließlich nochmals aktiv ausführen, um sich so von etwaigen Lähmungs- oder Schwächezuständen der Muskeln überzeugen zu können.

Eine elektrische Untersuchung der Muskeln dürfte sich in den meisten Fällen erübrigen und müßte im Bedarfsfall von einem Spezialisten beantragt werden, da wohl die wenigsten Ärzte im Besitz der hierzu notwendigen kostspieligen Apparate sind.

Sehr wichtig ist jedoch die Prüfung der Sensibilität, welche genau

nach den bei der Untersuchung der Trigemini gegebenen Regeln vorzunehmen ist und sich auf die Haut des ganzen Körpers zu erstrecken hat.

Außerordentlich vernachlässigt aber und gerade für die Diagnose der in Rede stehenden Krankheit unerläßlich ist die Beachtung trophischer Störungen.

Hierbei kommen in Frage Veränderungen der Hand und der Nägel (Glanzhaut, Risse oder Schrunden, torpide Geschwüre, Brüchigkeit der Nägel, auffällige Weichteilschwellung, Gelenkergüsse und Gelenkschwellungen, abnorme Schweißsekretion, Quaddelbildung der Haut bei leichten Berührungen, Dermographie u. dergl.).

Dies sind in Kürze die für die Untersuchung des gesamten Nervensystems wichtigsten und jedem praktischen Arzt zugänglichen Methoden, deren exakte Anwendung in jedem einzelnen zur Begutachtung kommenden Falle streng gefordert werden muß.

Befolgen wir dieselben, dann wird wohl stets die Erkenntnis eines Nervenleidens, sei es nun organischer oder rein funktioneller Natur, möglich sein, vor allem glaube ich jedoch, daß besonders die Diagnose der Syringomyelie in Zukunft dann weniger Schwierigkeiten bereiten wird.

Allerdings soll hier ausdrücklich hervorgehoben werden, daß eine große Anzahl nervöser Erkrankungen gleichfalls recht ähnliche, zum Teil sogar anscheinend vollkommen gleiche Befunde bieten kann, und es erscheint darum notwendig, auch hierauf etwas näher einzugehen.

Beginnen wir zunächst mit der Gruppe der organischen Erkrankungen, so sind es eine ganze Anzahl, die differential-diagnostisch in Frage kommen.

So ist vor allem die Tabes dorsalis zu nennen, deren Unterscheidung von der Syringomyelie vielfach Schwierigkeiten bereiten kann.

Es werden besonders diejenigen Fälle von Syringomyelie eine außerordentliche Ähnlichkeit mit der Tabes haben und die Differentialdiagnose öfters vollkommen unmöglich machen, welche primär im Lendenmark ihren Anfang nehmen und gleichzeitig auch das Gebiet der Hinterstränge beteiligen.

In diesem Falle werden aber frühzeitig bereits atactische Störungen im Bereich der unteren Gliedmaßen eintreten, welche die Fortbewegung erschweren, so daß die Invalidität dann gewöhnlich zweifellos ist und aus der nicht vollkommen gesicherten Diagnose kein Schaden erwächst.

Sind höhere Abschnitte des Rückenmarks durch die Höhlenbildung verändert, so treten die Syptome der Syringomyelie gewöhnlich schärfer hervor und wird sich in diesen Fall meistens die richtige Diagnose stellen lassen, besonders wenn man die ausschließlich bei der Syringomyelie beobachtete Kyphoskoliose und etwaige typische trophische Störungen berücksichtigt.

Wie auch einzelne der von mir verfolgten Fälle dargetan haben, finden wir öfters bei der Syringomyelie einen Symtomenkomplex, welcher der amyotrophischen Lateralsclerose, bez. der spastischen Spinalparalyse entspricht.

Was die amyotrophische Lateralsclerose anbelangt, so sehen wir bei derselben ebenso wie bei der Syringomyelie ausgesprochene Muskelatrophie und eine Erhöhung des Muskeltonus, gekennzeichnet durch Muskelstarre und Erhöhung der Sehnenreflexe.

Dahingegen sind Sensibilitätsstörungen, wenn überhaupt, nur auf einzelne Gliedabschnitte beschränkt beobachtet worden, während trophische Störungen so gut wie stets hierbei fehlen.

Die bei der spastischen Spinalparalyse vorhandene Muskelstarre und die Erhöhung der Reflexe ohne Muskelatrophien ist, wie auch einzelne meiner Fälle gezeigt haben, bei der Syringomyelie gleichfalls häufig, aber auch bei ihr fehlen die Sensibilitäts- und trophischen Störungen, so daß die Unterscheidung nicht allzu schwierig ist.

Mehr Kopfzerbrechen kann die multiple Sclerose bereiten, welche gleichfalls in ihrem Krankheitsbilde manches Gemeinsame mit der Syringomyelie besitzt; wenn wir uns jedoch vergegenwärtigen, daß bei derselben die Muskelatrophien nie so hohe Grade wie bei der Syringomyelie annehmen und auch die Empfindungsstörungen nicht so ausgesprochen vorhanden sind, so wird sich die Unterscheidung meist wohl auch ermöglichen lassen.

Endlich fehlen bei der progressiven Muskelatrophie und der Dystrophia musculorum progressiva, welche sonst gleichfalls differentialdiagnostisch noch in Frage kämen, die Sensibilitätsstörungen.

Auf die Tumoren der Wirbelsäule und des Rückenmarks, sowie die durch Syphilis bedingten Veränderungen dieser Teile will ich bei der relativen Seltenheit dieser Erkrankungen nicht näher eingehen, es möge genügen, an dieselben in unklar liegenden Fällen zu denken und sie eventuell in den Bereich der Differentialdiagnose mit hinein zu ziehen.

Von eminenter praktischer Bedeutung gerade für unsere Zwecke ist jedoch die exakte Unterscheidung der Syringomyelie von einer weit verbreiteten funktionellen Nervenerkrankung, nämlich der Hysterie.

Die große Ähnlichkeit dieser beiden Affektionen dürfte am besten aus der Mitteilung einer Krankengeschichte ersichtlich sein, welche einen mir vom Schiedsgericht überwiesenen Fall betrifft.

Es handelt sich um einen 44jährigen Schuhmachergesellen aus Neustadt in Oberschl. Aus der Anamnese ist mitzuteilen, daß nervöse Erkrankungen in seiner Familie nicht vorgekommen sind, beide Eltern sind in

hohem Alter verstorben. Er ist zum zweiten Male verheiratet, aus beiden Ehen sind 4 Kinder hervorgegangen. Abgesehen von einem schlimmen Bein in der Jugend will er stets gesund gewesen sein. Seit einiger Zeit klagt er beim Wasserlassen über einen Druck im Leib, das Urinieren ist erschwert und wenn er hierbei drückt, so steigt der Schmerz in der linken Leibseite bis zum Rückenbogen empor. Ein Jahr vor der Untersuchung hat er entzündliche Prozesse an dem Mittelfinger der rechten Hand durchgemacht, so daß er jetzt infolgedessen noch kein Gefühl im Mittel- und Zeigefinger hat, auch bis zum Ellenbogen hinauf sei das Gefühlsvermögen beeinträchtigt.

Das Sitzen auf dem Schusterschemel bereite ihm Schmerzen im Leib, und darum könne er nicht mehr arbeiten. —

Aus dem Befund ist zu entnehmen, daß N. seinem Alter entsprechend aussieht. Die Gesichtshaut und die sichtbaren Schleimhäute sind blaß, das Fettpolster und die Muskulatur sind gut entwickelt und fühlen sich straff an. Die Haut der rechten Hohlhand sowie die Tastfläche der Finger sind derb und zeigen frische Arbeitsschwielen, an der linken Hand sind dieselben in etwas geringerer Ausdehnung vorhanden. Es besteht eine mäßige Skoliose der unteren Brust- und oberen Lendenwirbelsäule nach links, die Dornfortsätze sind auf Druck nirgends empfindlich und ist auch die Beweglichkeit der Wirbelsäule eine gute. Die Mittelgelenke der Finger sowie die Daumengrundgelenke sind leicht kolbig verdickt, auch das Endgelenk des rechten Mittelfingers ist verdickt, das Endgiied dieses Fingers befindet sich in leichter Beugestellung und ist etwas daumenwärts aus der normalen Längsrichtung abgewichen und kann weder aktiv noch passiv vollkommen gebeugt oder gestreckt werden. Beim Faustschluß bleibt die Kuppe dieses Fingers $^1/_2$ cm von der Hohlhand entfernt, sie läßt sich indessen passiv mit Leichtigkeit und ohne Schmerzen anlegen. Die Spreizung und Opposition der Finger vollzieht sich in normaler Weise, der Händedruck ist beiderseits ausreichend kräftig. Der Umfang des rechten Vorderarmes an seiner stärksten Stelle ist 0,2 cm geringer wie der des linken, im übrigen sind keine Umfangsdifferenzen vorhanden. Alle großen Gelenke sind normal beschaffen. Der Gang zeigt nichts Krankhaftes. Die Brust- und Bauchorgane sind regelrecht, die Harnröhre ist für einen Katheter von 19 Charrière glatt durchgängig, in der Pars prostatica bemerkt man jedoch beim Passieren des Katheters einen gewissen Widerstand, dieselbe ist entschieden verlängert, vom Mastdarm fühlt sich die Prostata auch verdickt und vergrößert an. Der Urin war meist trübe, im Sediment ließen sich viele Salze, einige rote, spärliche weiße Blutkörperchen, keine Zylinder nachweisen, niemals war Eiweiß oder Zucker vorhanden. Der Geruch ist normal, das Sehvermögen ist, abgesehen von etwas Weitsichtigkeit, nicht verändert, im Augeninnern keine krankhaften Veränderungen. Die Pupillen sind gleich weit, sie reagieren gut auf Lichteinfall und Accomodation. Die Augen werden nach allen Richtungen hin gut und ausgiebig bewegt, die geschlossenen Lider zittern nicht. Die Austrittsstellen der 5. Gehirnnerven sind auf Druck nicht empfindlich. Die Schmerzempfindung ist im Bereich des Trigeminus verändert, und zwar wird an der linken Gesichtshälfte und der rechten Nasenhälfte spitz und stumpf richtig unterschieden, spitz als Schmerz bezeichnet, an den übrigen Stellen des Gesichts und des

Kopfes ist jedoch das Schmerzgefühl deutlich herabgesetzt und das spitze Ende der Nadel wird stets als stumpf angegeben. Im Bereich dieser Stellen ist auch die Temperaturempfindung in der Weise verändert, daß warm und kalt nicht unterschieden wird. Die Kaumuskeln funktionieren normal, desgleichen alle übrigen von Gehirnnerven versorgten Muskeln. Das Gehör und der Geschmack sind normal. Der Schlingakt findet ungehindert und leicht statt. Der Puls beträgt 96 Schläge in der Minute, er ist regelmäßig und kräftig. Die Atmung ist nicht beschleunigt oder erschwert. Die Zunge wird gerade herausgestreckt, sie zittert nicht.

Die Patellarreflexe sind lebhaft, die Achilles- und Armsehnenreflexe dagegen nicht auszulösen. Der Fußsohlenreflex ist lebhaft, der Cremasterreflex geringer, der Bauchdeckenreflex kaum wahrnehmbar. An der Außenseite des linken Oberschenkels, des Kniegelenks, sowie des Unterschenkels soll die Tastempfindung aufgehoben sein, leichte Berührung mit einem Pinsel oder einem Wattebausch wird daselbst nicht gefühlt, am übrigen Körper ist dagegen die Tastempfindung normal vorhanden. Am linken Fuß wird spitz und stumpf deutlich unterschieden, am linken Unter- und Oberschenkel werden dahingegen selbst tiefe Stiche mit der Nadel nur als stumpf bezeichnet, erst beim Durchstechen einer Hautfalte wird etwas Schmerz angegeben. An der linken Bauchhälfte bis hinauf zur 6. Rippe unterscheidet N. gleichfalls nicht spitz und stumpf, selbst tiefe Nadelstiche werden auch hier nur als stumpf bezeichnet. Auch im Bereich der linken Brustseite soll die Schmerzempfindung etwas herabgesetzt sein, desgleichen an der rechten Hand und dem rechten Arm. Im Bereich aller dieser Stellen werden auch Berührungen mit dem faradischen Pinsel selbst bei sehr starken Strömen nicht als Schmerz bezeichnet, während der Mann sofort zusammenzuckt, wenn der Pinsel auf eine normal empfindende Hautstelle gebracht wird. An den übrigen Körperstellen ist die Schmerzempfindung eine normale, überall dort, wo sie gestört erscheint, ist auch die Temperaturempfindung stark verändert, heiß wird überall als kalt bezeichnet. Es finden sich keine Lähmungs- oder Schwächezustände der Muskeln, die Gliedmaßen werden aktiv gut bewegt, die Widerstandsbewegungen mit ausreichender Kraft ausgeführt. Es bestehen auch keine trophischen Störungen der Nägel oder der Haut, keine abnorme Schweißabsonderung, keine Dermographie.

Der Fall zeigt somit eine ganze Anzahl derjenigen Symptome, welche wir bei Syringomyelie zu finden gewohnt sind. Da ist zunächst eine geringe, aber deutlich ausgesprochene Skoliose.

Die Finger sind kolbig verdickt, und am rechten Mittelfinger finden sich noch die Reste einer Zellengewebsentzündung. Am auffallendsten sind jedoch die Störungen der Hautempfindung, und zwar zeigt sich sowohl die Tast- als speziell die Schmerz- und Temperaturempfindung an verschiedenen Stellen der Haut deutlich verändert.

Bei der einmaligen Untersuchung wäre somit ein Irrtum durchaus entschuldbar gewesen, zumal auch die Störung des Empfindungsvermögens im Bereich des Trigeminus bei Syringomyelie gar nicht

so selten zur Beobachtung gelangt, dann nämlich, „wenn die Höhlenbildung sich auf die spinale Quintuswurzel, ihre zugehörige Substantia gelatinosa und vielleicht auch auf die benachbarte Substantia reticularis erstreckt" (Schlesinger).

Die öftere Untersuchung des Nervensystems ließ jedoch verschiedene Abweichungen erkennen, welche den hysterischen Charakter der Erkrankung begründeten.

So blieben die in ihrem Empfindungsvermögen gestörten Hautstellen nicht gleichmäßig verändert, schon innerhalb kurzer Zwischenräume wurde z. B. bald der Nadelstich als stumpf, bald wieder an der genau vorher bezeichneten Stelle richtig als spitz angegeben.

Es konnten die verschiedensten Variationen festgestellt werden, vor allem aber wurde die Temperaturempfindung in der Weise modifiziert, daß bei etwas längerer Einwirkung der Wärmequelle auf die Haut stets richtige Angaben gemacht wurden.

Es wird somit das Hauptunterscheidungsmerkmal zwischen Hysterie und Syringomyelie darin beruhen, daß die bei Syringomyelie in ihrem Empfindungsvermögen veränderten Hautpartien dies auch dauernd bleiben, jedenfalls sich nicht von heute auf morgen in der Weise verändern können, daß Stellen ohne Schmerzempfindung bei der nächsten Untersuchung deutlich schmerzempfindlich sind und umgekehrt.

Während wir ferner bei der Syringomyelie oftmals im Bereich der in ihrem Empfindungsvermögen veränderten Hautstellen auch mehr oder weniger ausgesprochene Muskelatrophien vorfinden, sind solche bei der Hysterie niemals nachzuweisen, es fehlen ferner bei derselben alle trophischen Störungen der Nägel, der Haut, der Gelenke.

Jedenfalls wird uns aber die Ähnlichkeit der beiden Krankheitsformen miteinander in allen denjenigen Fällen, in welchen direkt für Syringomyelie sprechende und nur dieser Erkrankung eigene Symptome fehlen, zwingen, besonders wenn wir es mit der Entscheidung der Arbeitsfähigkeit zu tun haben, die Untersuchung öfters zu wiederholen.

Hiermit hätten wir die hauptsächlichsten Erkrankungen des Nervensystems berücksichtigt, soweit sie für die Differentialdiagnose der Syringomyelie in Frage kommen.

Es sind jedoch auch noch einige andere Krankheiten zu erwähnen, die unter Umständen eine Täuschung herbeiführen können. Wie auch einige der von mir beobachteten Fälle gezeigt haben, wird die Syringomyelie öfters mit der Arthritis deformans verwechselt, besonders dann, wenn zu den kolbigen Verdickungen der Finger und der Fingergelenke sich Erkrankungen anderer Gelenke hinzugesellen.

Auf das von Schlesinger hierbei besonders betonte Unterscheidungsvermögen, daß die Bewegung bei den an Arthritis deformans erkrankten Gelenken in der Regel sehr schmerzhaft, bei den durch Syringomyelie veränderten gewöhnlich schmerzlos seien, möchte ich nach meinen Erfahrungen wenig Wert legen, denn eine sehr große Anzahl schwer von Arthritis deformierter Gelenke ist durchaus ohne Schmerz zu bewegen, so daß dieser Unterschied nicht ausschlaggebend sein kann.

Ich bin der Ansicht, daß nur eine exakte Untersuchung des ganzen Körpers, vor allem auch des Nervensystems vor Täuschungen bewahren kann, denn letzteres wird sich in weitaus den meisten Fällen bei Syringomyelie in typischer Weise verändert zeigen, wenn auch einige wenige Fälle bekannt sein mögen, die im Leben für Arthritis deformans angesprochen wurden, während die Obduktion Syringomyelie ergab.

Schließlich muß noch einer Erkrankung wenigstens Erwähnung getan werden, die allerdings in unseren Gegenden sehr selten vorkommt, jedoch ganz außerordentlich der Syringomyelie ähnelt, nämlich der Lepra.

Genau wie bei Syringomyelie finden wir bei dieser Verunstaltungen der Finger, Verstümmelung derselben, Muskelatrophien, Sensibilitätsstörungen, ja selbst in vereinzelten Fällen Arthropathien der größeren Gelenke.

Ich hatte Gelegenheit, auf meinen Reisen in Italien und Spanien zahlreiche Lepröse zu sehen, und ich muß gestehen, die Übereinstimmung dieser beiden in ihrem Wesen doch grundverschiedenen Erkrankungen ist in gewissen Fällen eine so frappante, daß sich eine absolut sichere Diagnose infolgedessen nur bei dem Nachweis von Leprabazillen wird stellen lassen, sei es, daß man solche in dem Nasenschleim, dem Inhalt einer Vesicatorblase oder besonders in einem excidierten Stückchen eines Hautnerven auffinden kann.

Man wird darum gut tun, in jedem Fall von anscheinender Syringomyelie auch in unseren Gegenden, in denen Lepra doch hin und wieder zur Beobachtung gelangt, sich nach dem Vorleben des Kranken genau zu erkundigen, besonders zu erfahren suchen, ob er im Ausland oder in lepraverseuchten Gegenden gelebt hat.

Abgesehen nun von der bei uns doch selten vorkommenden Lepra wird es uns sonst im allgemeinen bei exakter Untersuchung gelingen, die Diagnose Syringomyelie in weitaus den meisten Fällen zu stellen.

Etwas schwieriger erscheint mir dahingegen die Beurteilung der Frage, in welcher Weise die Syringomyelie in einem gegebenen Falle die Arbeitsfähigkeit beeinträchtigt, resp. wie im Verlauf derselben ein-

tretende Unfälle zu beurteilen sind, und kämen wir hiermit zu dem wichtigsten Teile meiner Arbeit, „die Syringomyelie in ihrer Beziehung zur sozialen Gesetzgebung".

Wir beginnen mit der Besprechung der Syringomyelie in Bezug auf die Invaliditätsversicherung.

Es ist allgemein bekannt, daß bei derselben Teilrenten nicht geleistet werden, es handelt sich bei ihr stets um die Entscheidung der Frage, „kann der Antragsteller trotz seiner Erkrankung noch ein gewisses Maß von Arbeit leisten, welche ihm das Erreichen einer vom Gesetz ganz genau vorgeschriebenen Summe, der Mindestverdienstgrenze, gestattet oder nicht."

Im ersten Fall wird der Antrag abgelehnt im zweiten bewilligt.

Selbstverständlich konnte es erst nach einer längeren Reihe von Jahren denkbar sein, an eine exakte Lösung dieser Frage gerade bei der Syringomyelie heranzugehen, es war hierzu die Verfolgung gewisser prägnanter Fälle längere Zeit hindurch notwendig.

Es besteht nun nach meinen diesbezüglichen Erfahrungen für mich kein Zweifel, daß bislang die Versicherungsanstalten bei der jetzigen wohl allgemein üblichen Art und Weise der Beurteilung schlecht abgeschnitten haben.

Wenigstens bei uns in Schlesien war es von jeher üblich, in allen Fällen, in denen nicht ein momentan noch bestehender hoher Arbeitsverdienst, oder die Nichterfüllung der Wartezeit hindernd im Wege stand, bei der bestimmten Diagnose Syringomyelie ohne weitere Reflektionen die Rente zu bewilligen, weil man von dem an und für sich gewiß sehr humanen Gedanken ausging, daß man es mit einer sich stets verschlimmernden und unheilbaren Erkrankung zu tun habe. Die Erweiterung unserer Erfahrungen in Bezug auf den Verlauf der Syringomyelie, vor allem das Ergebnis meiner Untersuchungen müssen uns jedoch zwingen, von nun an bei der Beurteilung der Arbeitsfähigkeit gewisse Modifikationen eintreten zu lassen.

Seit dem genaueren Bekanntwerden der Syringomyelie sind jetzt mehr als 20 Jahre verflossen; in diesem Zeitraum hat man zunächst gelernt, daß der Verlauf dieser Erkrankung in den meisten Fällen ein eminent langsamer ist, dieselbe beginnt zwar in jugendlichem Alter und kann auch bereits innerhalb kurzer Zeit zu anscheinend schweren nervösen Störungen führen, das Leben und die Lebensfreudigkeit wird jedoch nur ausnahmsweise frühzeitig bedroht, der krankhafte Prozeß scheint sich frühzeitig zu begrenzen und dann kann es Jahrzehnte lang bei den anfänglichen Veränderungen bleiben.

Ganz besonders lehrreich ist in dieser Hinsicht der Fall 16. Ich sah

die Person im August 1898 zum erstenmal, vorwiegend mit Rücksicht auf die schweren Gelenkveränderungen wurde ihr bei der Untersuchung ohne weiteres die Rente zugesprochen.

Im Dezember 1902, also 4 Jahre später, nahm ich bei derselben Person eine Nachuntersuchung vor, der Befund war im großen und ganzen noch ziemlich genau derselbe wie im Jahr 1898.

Besonders interessant ist jedoch, daß sich die M. in der Zwischenzeit trotz der stark verunstalteten Hände, trotz der hochgradigen Gelenkveränderungen und der Pseudarthrose unterhalb des linken Ellenbogengelenkes andauernd noch mit leichten landwirtschaftlichen Arbeiten, wie Jäten von Unkraut, Behacken von Rüben und Kartoffeln u. dergl. beschäftigt hat.

Sie hat hiermit noch ungefähr 40 Pfg. pro Tag verdient; berechnet man dies auf die jährlichen 300 Arbeitstage, so ergibt sich die Summe von 120 Mark, welche demnach die in der Provinz Schlesien für landwirtschaftliche weibliche Arbeiter übliche Mindestverdienstgrenze von 80 bis 100 Mark weit übersteigt.

Von weiterem Interesse ist auch die Tatsache, daß die Person in der Zwischenzeit eine Gravidität durchgemacht hat und trotz der hiermit verbundenen mannigfachen Anstrengungen eine weitere Schädigung ihres Zustandes nicht erlitt.

Fall 17 wußte bei einer zufälligerweise in einer Unfallsache vorgenommenen ärztlichen Untersuchung überhaupt nichts von dem Bestehen einer nervösen Erkrankung.

Er bezog infolge einer vor einigen Jahren durchgemachten Phlegmone eine Unfallrente und hatte nach Abheilung dieser Erkrankung wegen einer zurückgebliebenen Schwäche in seinen Händen den landwirtschaftlichen Beruf aufgegeben, arbeitet aber jetzt als Kohlenfuhrmann und verdient sich hiermit 4 Mark pro Tag.

Bei Fall 1 war im Jahr 1893 zum erstenmal der Rentenantrag gestellt worden, die krankhafte Veränderung war bedeutend.

Der Antrag wurde wegen Nichterfüllung der Wartezeit abgelehnt, der Mann hat darnach noch 6 Jahre lang trotz seiner verkrüppelten linken Hand und linken Fußes als Maurer sechsmal in der Woche und 11 Stunden am Tage gearbeitet und täglich 2,25 Mark ins Verdienen gebracht. Die nervösen Erscheinungen hatten sich im Verlaufe der 6 Jahre nicht geändert, nur war zu seinem alten Emphysem noch Lungenkatarrh hinzugetreten, so daß ihm 1899, nach längst erfüllter Wartezeit die Rente bewilligt wurde.

Das Erreichen der Mindestverdienstgrenze muß daher im allgemeinen dann noch angenommen werden, wenn die andauernde Verrichtung leichter Arbeit, sei es nun im landwirtschaftlichen oder irgend einem industriellen Betriebe noch möglich erscheint.

Unter welchen Voraussetzungen können wir nun einem an Syringomyelie Erkrankten billigerweise derartige Arbeiten noch zumuten, ohne die schnellere als naturgemäße weitere Entwicklung seiner Erkrankung zu fördern?

Betrachten wir einen derartigen Kranken, dessen Prozeß beispiels-

weise im Halsmark sitzt und welcher dementsprechend neben Atrophien der Armmuskeln noch schwere trophische Veränderungen der Finger und Hände zeigt, so könnte es auf den ersten Blick erscheinen, daß bei ihm die Verrichtung jedweder Handarbeit unmöglich ist; denn die Hände bilden den kostbarsten Besitz eines jeden Arbeiters, und alle krankhaften Veränderungen müssen die Leistungsfähigkeit beeinträchtigen, besonders wenn dieselben so umfangreicher Art sind wie bei der Syringomyelie.

Die praktische Erfahrung belehrt uns hierüber eines anderen, trotz starker Klauenhaud, hochgradiger Atrophie der Hand- und Armmuskeln leistet Fall 17 noch die gewiß nicht leichte Arbeit eines Kohlenfuhrmanns, mit welcher er 4 Mark täglich verdient.

Geradezu staunenerregend war es, wie Fall 16 sich bei dem Hinaufsteigen auf einen ziemlich hohen Untersuchungstisch mit der linken Hand fest anklammerte und sich trotz der Verunstaltungen der Finger und der Pseudarthrose kräftig hinaufzog.

Die weiterhin von mir verfolgten Fälle 1, 16 und 17 lassen auch erkennen, daß trotz schwerer Arbeit ein schnelleres Weiterschreiten des krankhaften Prozesses nicht zu beobachten ist, um wie viel eher wird darnach die Verrichtung leichter Arbeit möglich sein.

Selbstverständlich müssen alle diejenigen Arbeiten unmöglich erscheinen, welche wie z. B. die weiblichen Handarbeiten, die Arbeiten in Textil- und Spinnfabriken und dergleichen feine Hand- und Fingerbewegungen erfordern. Aber alle gröberen Arbeiten können trotz sehr starker Verunstaltungen der Finger und Hände, trotz hochgradiger Muskelatrophien noch recht gut und ziemlich andauernd verrichtet werden. Hierbei werden auch die gewöhnlich gleichzeitig vorhandenen Sensibilitätsstörungen nicht weiter störend sein.

Wir können somit im allgemeinen annehmen, daß das Erreichen der Mindestverdienstgrenze dann noch möglich sein wird, wenn die Erkrankung sich auf die oberen Gliedmaßen beschränkt und vor allem keine paretischen Erscheinungen an den Muskeln vorhanden sind.

Wir werden uns um so eher dazu entschließen, in solchen Fällen Invalidität noch nicht anzunehmen, wenn wie gewöhnlich die Antragsteller sich noch in jugendlichem Alter befinden und abgesehen von den nervösen Erscheinungen im übrigen gesund und kräftig sind. Lassen sich jedoch spastisch-paretische Zustände der Muskeln entweder an den oberen oder vorzugsweise an den unteren Extremitäten nachweisen, dann ist wegen der hiermit verbundenen Muskelsteifigkeit und der Schwierigkeit des Hantierens bezw. der Fortbewegung stets dauernde Arbeitsunfähigkeit anzunehmen. Dasselbe wird der

Fall sein bei hochgradiger Kypho-Skoliose, sobald durch die Verunstaltung des Brustkorbes und die Verlagerung der in demselben befindlichen Organe Stauungserscheinungen auftreten.

Ebenso bei dem Vorhandensein tabischer Symptome, deutlicher Ataxie, Blasen- und Mastdarmstörungen, schließlich bei bulbären Erscheinungen und der permanenten Neigung zu schweren septischen Erkrankungen nach Schrunden und Rissen an den Fingern, ebenso bei anderweitigen Erkrankungen wichtiger Organe.

Während jedoch durch das Vorhandensein von Gelenkserkrankungen an den oberen Extremitäten, wie auch besonders Fall 16 in prägnanter Weise zeigt, nicht von vornherein Arbeitsunfähigkeit bedingt wird, so muß eine solche doch bei dem Befallensein eines Gelenkes der unteren Gliedmaßen angenommen werden, da in diesen Fällen das Gehen und Stehen stets erheblich gehindert sein wird.

Es ist somit die genaue Kenntnis des Verlaufes der Syringomyelie und der verschiedenen hierbei zur Beobachtung gelangenden Komplikationen für die Beurteilung der Arbeitsfähigkeit durchaus notwendig, nur auf diesem Wege kann es gelingen, in gerechter Weise von Fall zu Fall zu entscheiden.

Wesentlich andere Gesichtspunkte sind es nun aber fernerhin, welche bei den Beziehungen der Syringomyelie zu der Unfallgesetzgebung in Frage kommen. Wenn auch unter meinen 18 Fällen nicht ein einziger sich befindet, in welchem die Entstehung der Syringomyelie auf einen Unfall zurückgeführt wird, so sind doch im Laufe der letzten 20 Jahre in der Literatur eine große Anzahl von Fällen mitgeteilt worden, in welchen ein Unfall als ätiologisches Moment angeführt wurde, so daß wir uns zunächst mit der Frage der traumatischen Syringomyelie beschäftigen müssen.

Kienböck hat in der neuesten Zeit dieselbe einer genauen Kritik unterworfen und zu diesem Zweck 140 in der Literatur gesammelte Fälle gesichtet.

Aber schon vor ihm sind eine ganze Anzahl von Autoren der Lösung dieser Frage näher getreten.

Eichhorst und Naunyn haben sich sogar experimentell mit ihr beschäftigt und gefunden, daß durch plötzliche Zerstörung von Rückenmarksubstanz an einer umschriebenen Stelle daselbst nach Resorption des zugrunde gegangenen Gewebes ein Substanzverlust, eine Höhle, entstehen kann.

Es lag demnach ziemlich nahe, die Entstehung einer Syringomyelie in dem Falle auf ein Trauma zurückführen zu wollen, in welchem durch dasselbe eine lokale schwere Schädigung des Rückenmarkes an

einer umschriebenen Stelle erzeugt worden war, also z. B. bei einem sehr heftigen Stoß gegen die Wirbelsäule, bei einer Luxation oder Fraktur derselben, wenn hierbei eine Läsion des Markes stattgefunden hatte.

Aber auch in vielen anderen Fällen erscheint das Zustandekommen der Erkrankung plausibel, wenn man annehmen konnte, daß infolge des Traumas zwar keine direkte Quetschung oder Zertrümmerung des Markes, sondern nur eine Durchtränkung und Imbibierung desselben mit Blut, eine Haematomyelie stattgefunden hatte, denn auch hierbei konnte nach Resorption des Blutergusses und durch Zerfall des benachbarten Gewebes eine circumskripte Höhlenbildung eintreten.

Dies erschien besonders in solchen Fällen möglich, in welchen nicht eine direkte Läsion der Wirbelsäule und ihres Inhaltes, sondern nur eine heftige Erschütterung auf indirektem Wege, z. B. durch einen Fall auf die Füße aus großer Höhe zu stande gekommen war.

Besonderes Interesse verdient in dieser Hinsicht ein von Bawli genau verfolgter Fall.

Es handelte sich in demselben um einen 23jährigen Maschinenbauer, welcher ca. 30 Fuß tief in einen Brunnenschacht auf den Rücken gefallen war.

Unmittelbar nach dem Unfall, stellten sich Blasen- und Mastdarmstörungen ein, später eine vollständige Lähmung der unteren Extremitäten und Aufhebung der Sensibilität.

Es entwickelte sich weiterhin, nachdem die ersten schweren Erscheinungen sich ziemlich zurückgebildet hatten, im Lauf der Jahre das Symptombild der Syringomyelie, vor allem entstanden auch an den Füßen torpide, schlecht heilende Geschwüre.

Der Mann starb 7 Jahre nach dem Unfall und die Sektion ergab, daß es sich um eine Fraktur des ersten Lendenwirbels gehandelt hatte.

Die Dura war an dieser Stelle von einem dunkelroten, lockeren, gallertigen Gewebe bedeckt, welches sich über das ganze Dorsalmark erstreckte.

Die Rückenmarkshäute waren an der Bruchstelle miteinander verwachsen, trübe, undurchsichtig und mit starken Gefäßramifikationen durchzogen.

Die Lendenschwellung des Rückenmarkes war verbreitert, beim Einschneiden kam man in eine mit seröser Flüssigkeit gefüllte glattwandige Höhle, welche einige Millimeter im Durchmesser faßte und 3 cm lang war.

Gleichzeitig zeigte sich das Gliagewebe stark vermehrt und verdickt, am Rande der Höhle war in das Gewebe ein kleines Knochenstückchen eingesprengt.

Dieser Befund im Verein mit dem klinischen Symptom beweist zweifellos, daß im Anschluß an ein bestimmtes Trauma in der Tat im Rückenmark Veränderungen eintreten können, welche sowohl pathologisch-anatomisch, als auch klinisch die deutlichen Anzeichen der Syringomyelie ergeben.

Vergleichen wir jedoch diese und ähnliche Befunde mit denjenigen Syringomyelie-Formen, welche unabhängig von einem Trauma anscheinend spontan entstanden sind, so werden uns doch trotz mancher Ähnlichkeit bedeutende Unterscheidungsmerkmale auffallen, welche uns veranlassen müssen, eine Identität beider Prozesse auszuschließen.

Wie vor allem die genauen Untersuchungen Kienböcks ergeben haben, blieben nämlich in den Fällen von traumatischer Syringomyelie die Symptome der Erkrankung entweder stationär, oder sie besserten sich sogar und verschwanden allmählich.

Niemals konnte man ein unzweifelhaftes Fortschreiten des Rückenmarkprozesses in der Längsrichtung feststellen.

Wir müssen darnach annehmen, daß durch ein Trauma zwar im Rückenmark lokale Veränderungen erzeugt werden können, welche durch das Zugrundegehen gewisser Stranggebiete und umschriebener Abschnitte der Vorder- und Hinterhörner syringomyelieartige Symptome erzeugen, welche jedoch mit der Syringomyelie sensu strictiori nichts zu tun haben.

Diese bleibt nach wie vor eine Erkrankung sui generis, und die Entstehung derselben durch ein Trauma ist durch nichts erwiesen.

Ich möchte mich aus diesem Grunde auch dem Vorschlag Kienböcks anschließen und diese Fälle nicht als traumatische Syringomyelie bezeichnen, sondern als traumatische Myelodelese.

Da das Trauma und zwar das die Wirbelsäule und das Rückenmark durch Einwirkung einer plötzlichen direkten oder indirekten Gewalt schädigende Trauma in der Ätiologie dieser Fälle immer die Hauptrolle spielt, so wird die Diagnose der Myelodelese selbst bei Übereinstimmung mit dem Symptomenkomplex der gewöhnlichen Syringomyelie keine weiteren Schwierigkeiten bereiten und die Differentialdiagnose zwischen diesen beiden Krankheitsformen ermöglichen.

Daß eine wahre Syringomyelie auf Grund einer ascenedierenden Neuritis durch Unfall entstehen kann, wie dies einige Autoren behaupten, z. B. nach einer Verletzung der Finger mit nachfolgenden Phlegmonen, durch das Eindringen irgend eines Fremdkörpers u. dergl. halte ich ebenso wie Kienböck und Schlesinger so lange für vollkommen unwahrscheinlich, bis nicht durch einen tatsächlichen pathologisch-anatomischen Befund der Zusammenhang zwischen einer ascendierenden Neuritis und der Syringomyelie erwiesen ist.

Dürfen wir demnach mit Rücksicht auf die zahlreichen genauen Untersuchungen und Beobachtungen im Verlauf der letzten Jahre das Zustandekommen der echten Syringomyelie infolge irgend eines Traumas

durchaus in Abrede stellen, so müssen wir weiterhin jedoch es ebenfalls nach einer Reihe einwandsfreier Beobachtungen als erwiesen betrachten, daß eine bestehende echte Syringomyelie durch ein Trauma verschlimmert und in ihrem Verlauf beschleunigt werden kann.

So ist ohne weiteres auf grund der bei Myelodelese erhobenen pathologisch anatomischen Befunde verständlich, wenn in einem bereits erkrankten Rückenmark durch umschriebene Markläsionen, Haematomyelie u. dergl. weitere Gelegenheit zum raschen Verfall der noch vorhandenen normalen Marksubstanz gegeben wird, daß infolge des Zugrundegehens neuer nervöser Elemente sich weitere Ausfallerscheinungen einstellen müssen, welche alleinige Folge des Unfalls sind und eine erhöhte Schädigung der Arbeitsfähigkeit bedingen, mithin der Entschädigungspflicht unterliegen, denn eine Entscheidung des Reichsversicherungsamtes besagt ausdrücklich, daß ein Anspruch auf Entschädigung auch dann besteht, wenn wegen eines schon vorhandenen Leidens die Folgen einer Verletzung im wesentlich erhöhtem Maße schädigend wirken, oder den Eintritt der Erwerbsunfähigkeit oder des Todes erheblich beeinflußt oder beschleunigt haben.

Vor allem muß jedoch hier darauf hingewiesen werden, daß alle Infektionskrankheiten erfahrungsgemäß eine bestehende Syringomyelie auffallend verschlimmern können.

So soll sich auch in dem von mir verfolgten Fall 2 die Erkrankung nach einer Diphtherie rapide entwickelt haben, auch Fall 10 will eine deutliche Verschlimmerung nach einem durchgemachten Typhus bemerkt haben.

Wenn sich nun an eine Verletzung bei einem Syringomyeliekranken eine schwere Infektion und darnach eine rasche Verschlimmerung seines Leidens einstellt, so werden wir indirekt den Unfall hierfür verantwortlich machen und eine entsprechende Entschädigung festsetzen müssen.

Alle diese Verhältnisse liegen ziemlich klar, und es bedarf nur des Hinweises auf dieselben, um im konkreten Falle das Richtige zu treffen und eine Schädigung sowohl der Berufsgenossenschaften als auch der Versicherten zu vermeiden.

Nicht ganz so einfach ist die Beurteilung gewisser Veränderungen bei Syringomyeliekranken, welche sowohl Unfallfolgen sein, als auch lediglich durch die Krankheit selbst bedingt und mit einem Betriebsunfall nicht in Zusammenhang gebracht werden können.

Dies betrifft zunächst einmal alle phlegmonösen Prozesse bei Syringomyeliekranken.

Wir haben bei Besprechung der einzelnen Krankengeschichten gesehen, daß infolge von trophischen Störungen die Haut der Extremitäten, besonders der Hände, vielfach mit Schrunden und Rissen durchsetzt ist.

Sehr häufig dringen nun die überall vorhandenen Eitererreger in diese Wunden ein und erzeugen ein Panaritium, eine Phlegmone, in deren Verlauf ganze Gliedabschnitte verloren gehen können.

Diese Folgen ohne weiteres auf einen Betriebsunfall zurückführen zu wollen, wie es so häufig geschieht, ist nicht angängig.

Nach der Entscheidung des Reichsversicherungsamtes haben wir unter Unfall eine körperliche Schädigung eines Menschen zu verstehen, die auf ein plötzliches oder wenigstens ziemlich genau bestimmbares, von ihm nicht beabsichtigtes Ereignis zurückzuführen ist.

Es kann demnach das Eindringen von Infektionskeimen in einen auf Grund eines bestehenden Leidens vorhandenen Hautriß und dergleichen nicht als ein Unfall angesehen werden.

Dies trifft erst dann zu, wenn der Hautdefekt durch einen Unfall, einen Schnitt, eine Hieb- oder Quetschwunde, oder eine ähnliche Verletzung bei der Arbeit entstanden ist.

Wir müssen darum bei erhobenen Ansprüchen dieser Art streng den Nachweis einer durch Trauma entstandenen Verletzung fordern, da ohne diesen nach den Anschauungen des Reichsversicherungsamtes der Anspruch ohne weiteres abgelehnt wird.

Sehr erschwert wird dieser Nachweis indessen noch dadurch, daß infolge der gewöhnlich vorhandenen Herabsetzung des Gefühls kleine Verletzungen gar nicht bemerkt oder beachtet werden.

Es ist darum dringend zu empfehlen, bereits bei der ersten Untersuchung genau nach der Eingangspforte der Infektion zu suchen, um aus der Gestalt derselben sich ein Urteil darüber zu bilden, ob sie die Folge einer angegebenen Verletzung, z. B. einer Riß- oder Schnittwunde sein kann, oder ob es sich nur um die Infektion einer auf Grund der zentralen Erkrankung bestehenden Schrunde handelt.

In vielen Fällen werden wir auch hierbei, wie auch sonst so oft, bei der Frage nach dem Zusammenhang zwischen einer Phlegmone und einem Betriebsunfall ein non liquet aussprechen müssen.

Etwas einfacher gestaltet sich die Beurteilung der bei der Syringomyelie so häufig beobachteten Frakturen.

Wie sowohl einzelne meiner Fälle, als auch sonst in der Literatur gesammelte reichliche Erfahrungen beweisen, spielen die Frakturen bei dieser Erkrankung eine ziemlich große Rolle. Um eine hierbei entstandene Fractur nun als Betriebsunfall ansprechen zu können und

damit Entschädigungsansprüche herzuleiten, müssen wir gewissenhaft alle bei Entstehung der Fractur vorgekommenen Umstände in Betracht ziehen. Der Zusammenhang der Fractur mit einem Unfall wird ohne weiteres klar sein und rite anerkannt werden, wenn tatsächlich ein nach den gesetzlichen Bestimmungen als Unfall zu bezeichnendes Ereignis die Entstehung der Fractur bedingt hat, sei es nun, daß der Verletzte einen Stoß, Schlag oder dergleichen erlitten hat, zu Fall gekommen ist, oder daß irgend eine andere plötzliche von ihm nicht beabsichtigte körperliche Schädigung auf ihn eingewirkt hat. Nun wissen wir jedoch aus einer ganzen Reihe von Fällen, daß bei der Syringomyelie wahrscheinlich auf Grund der die Rückenmarkserkrankung bedingenden Störungen im Knochensystem sehr häufig spontane Fracturen entstehen können, welche auf eine als Unfall zu deutende schädigende Einwirkung nicht zurückgeführt werden und die wir dementsprechend auch nicht als Betriebsunfall ansprechen können.

Wir werden in solchem Fall nach ähnlichen Gesichtspunkten verfahren müssen, wie sie vom Reichsversicherungsamt für die Beurteilung von Bruchschäden genau vorgeschrieben sind.

Wir können demnach einen Betriebsunfall keineswegs dann annehmen, wenn die Fractur im Verlaufe der tagtäglich geübten und über den Rahmen der gewohnten Beschäftigung nicht hinausgehenden Arbeit entstanden ist.

Denn ebenso wie bei vorhandener Bruchanlage und dem Heraustreten des Bruches während der gewohnten Arbeit unter allen Umständen vom Reichsversicherungsamt der Anspruch auf Entschädigung abgelehnt wird, so können wir auch analog diesem Vorgehen eine als Betriebsunfall zu deutende Fractur dann nicht als vorliegend erachten, wenn auf Grund einer bereits bestehenden krankhaften Veränderung des Knochensystems eine Schädigung desselben im Verlauf der gewöhnlichen Betriebsarbeit zustande kommt. War dahingegen die das Ereignis bewirkende Verrichtung eine über das Maß des Gewöhnlichen hinausgehende, mußte z. B. eine außergewöhnlich schwere Last gehoben oder fortbewegt werden, so werden wir alsdann beim Zustandekommen einer Fractur einen Betriebsunfall anzunehmen berechtigt sein. Nun verheilen aber relativ häufig Fracturen trotz bestehender schwerer Syringomyelie recht gut, auch mein Fall 16 beweist, daß die spontane Fractur des Humerus ohne übermäßige Callusbildung fest und dauerhaft geheilt ist. Eine Rentenentschädigung dürfte darnach in vielen Fällen gar nicht in Frage kommen, da ja die Heilung ohne Hinterlassung schädlicher Folgen häufig vor Ablauf der 13 Wochen vollendet sein wird.

Aber auch hierbei wird zeitweilig die Entscheidung der Frage an uns herantreten: Ist nicht doch infolge der Fractur, wenn diese auch zunächst anscheinend tadellos verheilt ist, eine Schädigung oder Verschlimmerung des Grundleidens, also der Syringomyelie, bedingt worden, sodaß wir gleichfalls auf Grund der bereits erwähnten Entscheidung des Reichsversicherungsamtes einen Zusammenhang mit diesen Erscheinungen annehmen müssen und damit eine Rentenentschädigung verlangen dürfen?

Mit dieser Frage hat sich auch besonders Lähr schon beschäftigt, wenngleich ich den von ihm angeführten Fall aus den oben erörterten Gründen nicht als Betriebsunfall ansehen kann.

Ein 30jähriger Lastkutscher, der an Syringomyelie litt, hatte nämlich bei dem zu seiner täglichen Beschäftigung gehörigen Sandladen sich einen linksseitigen Radiusbruch zugezogen, welcher nach 4 Monaten verheilte und eine leichte Schwäche des Armes zurückließ.

Es hat sich demnach gar nicht um einen richtigen Betriebsunfall gehandelt, die Beschäftigung, bei welcher die Fractur erfolgte, war die alltägliche und ging auch über den Rahmen der gewöhnlichen nicht hinaus.

Da jedoch Lähr eine Verschlimmerung des Grundleidens auf Grund der Fractur annimmt, so möchte ich diesen Fall wegen der von Lähr gezogenen Schlußfolgerung erwähnen.

Es stellten sich nämlich 2 Jahre nach dem Unfall Abmagerung und rasch zunehmende Schwäche der linken Hand ein.

Lähr meint nun, daß möglicherweise reflektorisch oder durch chronisch ascendierende Neuritis, oder durch dauernde Überanstrengung der durch die Fractur geschädigten Armmuskeln die Verschlimmerung des Leidens erfolgt sei. Er spricht vorsichtigerweise nur von einer Möglichkeit. Damit ist aber dem Verletzten nicht gedient, denn das Reichsversicherungsamt fordert, um einen Anspruch für berechtigt anerkennen zu dürfen, nicht die Möglichkeit, sondern zum mindesten die Wahrscheinlichkeit.

Im angenommenen Falle spricht jedoch nach meiner Erfahrung nichts mit Wahrscheinlichkeit dafür, daß die Fractur das Grundleiden verschlimmert hat. Syringomyelie lag vor, das Leiden ist so wie so stets progredient, wenn sich demnach 2 Jahre nach der Verletzung zufälligerweise an derselben Hand weitere Symptome der Erkrankung einstellen, so besteht zum mindesten die gleiche Möglichkeit, daß dieselben eine Folge der allmählich sich verschlimmernden Grunderkrankung und nicht des Unfalls sind.

Eine chronisch ascendierende Neuritis ist nach den maßgebenden

Urteilen der besten Syringomyeliekenner, Schlesinger und Kienböck, bislang niemals mit Sicherheit beobachtet worden, und daß durch dauernde Überanstrengung der durch die Fractur geschädigten Armmuskeln eine Verschlimmerung des krankhaften Rückenmarkprozesses eintreten könne, dagegen sprechen besonders die von mir verfolgten Fälle mit spontanen Fracturen, vor allem Fall 16.

In diesem war die eine Fractur im rechten Oberarm im 19., die an dem linksseitigen Vorderarmknochen im 20. Lebensjahr eingetreten, die Person arbeitete aber in ihrem landwirtschaftlichen Beruf noch bis zum 31. Lebensjahr angestrengt weiter und stellte erst dann den Rentenantrag.

Nach der damals noch herrschenden Praxis erhielt sie auch die Invalidenrente.

Wie die von mir 4 Jahre später vorgenommene Nachuntersuchung ergab, hat sie trotz dessen in der Landwirtschaft noch fleißig weiter gearbeitet.

Die linksseitige Fractur ist nicht verheilt, durch Pseudarthrosenbildung wird die Muskulatur des Armes doch entschieden wohl mehr in Anspruch genommen, wie nach einer gut verheilten Fractur, aber es läßt sich trotz allem eine Verschlimmerung des Grundleidens nicht nachweisen, die mit der Fractur auch nur mit einer gewissen Wahrscheinlichkeit in Zusammenhang gebracht werden könnte.

Wir werden demnach gezwungen sein, von wesentlich anderen Gesichtspunkten ausgehen zu müssen, wenn wir eine Verschlimmerung des Grundleidens durch eine Fractur annehmen und somit eine Rentenentschädigung rechtfertigen wollen.

Nach meinen Erfahrungen erscheint mir die Möglichkeit einer Verschlimmerung des Grundleidens infolge einer einfachen Fractur der Extremitätenknochen z. B. überhaupt wenig plausibel, wenn nicht gleichzeitig mit dem Unfall eine schwere Erschütterung des Körpers, eine direkte Läsion der Wirbelsäule oder ähnliche Verletzungen stattgefunden haben.

Ich will jedoch nicht absolut bestreiten, daß nicht doch in gewissen Fällen ein Zusammenhang konstruiert werden kann, wir müssen jedoch alsdann zum mindesten verlangen, daß einmal eine sichtliche Verschlechterung unmittelbar nach dem Unfall oder doch wenigstens kurze Zeit darnach wahrnehmbar wird. Wenn z. B. nach einer Fractur der Vorderarmknochen die bis dahin anscheinend normale Muskulatur dieser Extremität zu atrophieren beginnt, und zwar in wesentlich höherem Grade, als es auch unter normalen Verhältnissen während des Heilungsprozesses einer Fraktur beobachtet wird, wenn sich ferner-

hin an der Muskulatur deutliche spastisch-paretische Erscheinungen einstellen, die auf der anderen Seite fehlen.

Machen sich diese Erscheinungen jedoch erst nach einem Zeitraum von einem Jahr oder noch später geltend, dann werden wir sie mit einer gewissen Wahrscheinlichkeit nicht auf die Verletzung allein beziehen dürfen, dann liegt, wie erwähnt, zum mindesten die gleiche Wahrscheinlichkeit vor, daß es nur die naturgemäße Weiterentwickelung des Leidens ist, für welche eine Rentenentschädigung seitens der Berufsgenossenschaft nicht berechtigt erscheint.

Glauben wir in einem derartigen Fall Arbeitsunfähigkeit annehmen zu müssen, dann wäre der Betreffende an die zuständige Landesversicherungsanstalt zu verweisen.

Somit hoffe ich mit meinen Ausführungen dargelegt zu haben, daß einmal die Diagnose der Syringomyelie, der am meisten ververbreiteten Rückenmarkskrankheit in unseren Gegenden, bei genauer Untersuchung in den meisten Fällen auf keine Schwierigkeiten stoßen wird, sobald wir nur eingehend und nach den angegebenen Regeln die ärztliche Untersuchung gewissenhaft vornehmen.

Für unklar liegende Fälle wird sich stets die mehrtägige Beobachtung und Untersuchung in einem geeigneten Krankenhaus empfehlen.

Folgen wir weiterhin bei der Beurteilung eines der Versicherungspflicht unterliegenden Falles den von mir angeführten Gesichtspunkten, dann werden wir die Rechte beider Parteien, sowohl der Behörden als auch der Versicherten, in gleicher Weise wahren und in getreuer Pflichterfüllung zur Betätigung des alten preußischen Wahlspruchs beitragen: Suum cuique.

Nachtrag.

Einige Zeit nach Abschluß meiner Arbeit erschien in der Monatsschrift für Unfallheilkunde eine Arbeit Steinhausens über Syringomyelie als Folge von Rückenmarksverletzung.

St. ist geneigt, diesen von ihm veröffentlichen Fall als Beweis für eine traumatische Entstehung der Syringomyelie ins Feld zu führen.

Dieser Beweis scheint mir nicht geglückt. — Wie der anfängliche Befund und der weitere Verlauf des Falles ergeben haben, hat es sich um eine Blutung, wahrscheinlich in das Parenchym des Rückenmarks hinein, also um eine Hämatomyelie gehandelt.

Wir wissen seit langem schon, daß derartige Blutergüsse, wenn sie allmählich resorbiert werden, gewisse Substanzverluste im Innern

des Rückenmarks hinterlassen oder schaffen können bezw. durch Narbenbildung einen Teil der daselbst belegenen nervösen Elemente zerstören, so daß natürlich dann später entsprechend dem Sitz und der Größe der zerstörten Substanz gewisse Ausfallserscheinungen hervorgerufen werden.

Befinden sich derartige Herde nun am Sitz trophischer Centren, welchen wir auch heutigen Tages noch nicht mit der wünschenswerten Sicherheit kennen, so müssen selbstverständlich auch trophische Störungen nachweisbar sein, ohne daß wir aber bereits hieraus berechtigt sind, das nun entstehende Krankheitsbild als eine echte progrediente Syringomyelie zu bezeichnen, der Krankheit, wie sie von Schlesinger und Kienböck genau präcisiert worden ist und wie sie sich auch aus den von mir beobachteten Fällen ergibt.

Ich sehe keinen Grund ein, von der von Kienböck für solche Fälle vorgeschlagenen und meiner Ansicht nach die pathologischen Erscheinungen trefflich charakterisierenden Bezeichnung der traumatischen Myelodelese abzugehen.

Ich möchte aber nochmals betonen, daß der Steinhausensche Fall meiner Ansicht nach auch kein Beweis für die traumatische Entstehung der echten progredienten Syringomyelie ist, wenigstens zur Zeit noch nicht.

Sollte sich der Proceß weiter ausdehnen und allmählich progredient werden, dann wären unsere Zweifel behoben; solange dies jedoch nicht einwandsfrei nachgewiesen ist, werde ich und mit mir wohl auch eine große Anzahl derjenigen Autoren, welche sich eingehender mit der Syringomyelie beschäftigt haben, dem tatsächlichen Bestehen einer echten traumatischen Syringomyelie einigen Zweifel entgegenzubringen berechtigt sein.

Denn von einer Progredienz, wie wir sie bei der echten Syringomyelie zu sehen gewöhnt sind, wo also beispielsweise zunächst die eine Extremität, längere oder kürzere Zeit später dann die andere Extremität erkrankt, ist in der mitgeteilten Krankengeschichte keine Rede, der Proceß hat sich vielmehr entsprechend dem ursprünglichen Verletzungsherd im Lendenmark im linken Bein localisiert und ist daselbst andauernd stationär geblieben, ein Übergreifen der Erkrankung auf das rechte Bein oder die oberen Extremitäten ist bislang nicht beobachtet.

Literaturverzeichnis.

Da eine sehr genaue Literaturangabe in dem Werk von Schlesinger vorhanden ist, so führe ich nur die wichtigsten der benützten Quellen an. —

1) Brunner, Misc. nat. curios. 1688.
2) Morgagni und Santorini, Advers. anatom. 6. Lugd. Bat. 1740.
3) Eichhorst und Naunyn, Über Regeneration und Veränderungen im Rückenmark nach streckenweiser totaler Zerstörung desselben. Arch. für exp. Path. 1874.
4) Blanchard, Gaz. des Hop. 1881 No. 4.
5) Nalbandoff, Zur Symptomatologie der trophischen Störungen bei Syringomyelie, Dtsch. Zeitschrift für Nervenheilkunde, Bd. 17.
6) Roth, Zur Symptomatologie der zentralen Gliomatose, St. Petersburger Med. Wochenschrift 1887.
7) Bernhardt, Syringomyelie und Scoliose, Zentralblatt für Nervenheilkunde. 1889. —
8) Miura, Zur Genese der Höhlenbildungen im Rückenmark, Virch. Archiv 117, 1889.
9) Haumann, Über Syringomyelie, In.-Diss. Greifswald 1889.
10) Hallion, Les déviations vertebrales neuropathiques, Thèse de Paris 1892.
11) Oppenheim, Syringomyelie und Trauma, Berl. klin. Wochenschrift 1892.
12) Lähr, Beiträge zur forensischen Bedeutung der Syringomyelie. Charité-Annalen. Bd. 20. 1895. —
13) Minor, klinische Beobachtungen über centrale Hämatomyelie, Archiv für Psych. Bd. 28, 1896.
14) Schultze, F. Die Pathogenese der Syringomyelie mit bes. Berücksichtigung ihrer Beziehungen zum Trauma. Berl. klin. Wochenschrift 1897.
15) Schunk, Karl. Die Beziehungen der Syringomyelie zu peripheren Verletzungen. In.-Diss. Bonn 1898.
16) Kienböck, Die Untersuchung der trophischen Störungen bei Tabes und Syringomyelie mit Röntgenlicht. Neurol. Zentralblatt 1901. —
17) Stempel, Die Untersuchung und Begutachtung der Invalidenrentenanwärter. Jena, Gustav Fischer 1899.
18) Kienböck, Kritik der sog. traumatischen Syringomyelie. Jahrbücher für Neurol. Wien, Deuticke, 1902.
19) Schlesinger, Die Syringomyelie. 2. Auflage. Wien und Leipzig, Deuticke, 1902.

XXVII.

Aus der chirurgischen Abteilung der Dr. Neumannschen Kinderpoliklinik zu Berlin. Leiter: Dr. H. Maaß.

Diagnostische Irrtümer bei der Leistendrüsentuberkulose.

Von

Dr. **P. Fridberg.**

Im Jahre 1898 habe ich aus der chirurgischen Abteilung der Dr. Neumannschen Poliklinik für Kinderkrankheiten zu Berlin zwei Fälle von Leistendrüsentuberkulose veröffentlicht, an deren Krankengeschichten ich einige interessante differentialdiagnostische Erörterungen anknüpfte [1]). Da ich annehme, daß diese nur als Dissertationsschrift gedruckte Arbeit wenig gelesen sein dürfte, möchte] ich mir erlauben, das Wesentliche daraus mitzuteilen.

Im ersten Falle handelte es sich um einen zweijährigen Knaben, der vollkommen unter dem Bilde einer Coxitis erkrankt war. Auch die erste poliklinische Untersuchung ergab viele auf Coxitis hinweisende Symptome: Das linke Bein erschien zunächst vollkommen im Hüftgelenk fixiert, und zwar in Flexion und Adduktion. Es fanden sich in der linken Leistenbeuge Drüsentumoren. Doch fehlte jede Verkürzung der anscheinend erkrankten Extremität. In Narkose stellte sich dann heraus, daß die Fixierung nur eine scheinbare war, und das Gelenk nach Aufhebung der Muskelspannung in tiefer Narkose vollkommen frei beweglich war. Eine Coxitis war also trotz der starken Schwellung der Gelenkgegend auszuschließen. Diese scheinbare Gelenkschwellung, die eine tiefe Fluktuation in der Beckenschaufel zeigte, hätte sehr gut als durchgebrochene Gelenkeiterung gedeutet werden können. Bei der Operation erwies sie sich als ein großer Tumor, bestehend aus verkästen z. T. abscedierten Drüsen mit typischem tuberkulösen Eiter. Neben diesen Symptomen bestand nun von Anfang an eines, das ebenfalls geeignet war, zu einer falschen Diagnose zu führen. Es war dies eine während der ganzen Krankheit bestehende Kontraktur des linken Hüftgelenks, wie man sie beim Psoasabsceß findet. Und in der Tat bestand vom ersten Tage der Beobachtung an eine deutliche, als Senkungsabsceß impo-

1) Zur Casuistik der Leistendrüsentuberkulose. Inauguraldissertation. Berlin. April 1898.

nierende, fluktuierende Geschwulst in der Beckenschaufel. Trotz mehrfach in Narkose in korrigierter Stellung angelegter Gipshose stellte sich die Flexionskontraktur immer wieder ein, und wie auch sonst bei einem Congestionsabsceß, bildete sich im Anschluß an die operative Eiterentleerung eine Fistel, die sich erst nach längerer Zeit schloß, um dann nach Zunahme der fluktuierenden Geschwulst wieder aufzubrechen und so weiter fort, bis schließlich nach einem Jahre die Fistel definitiv geschlossen und der Tumor vollkommen verschwunden war. Nun, bei jedem Senkungsabsceß denkt man zunächst an eine Spondylitis. Natürlich ist auch in diesem Falle nach einer solchen gefahndet worden. Aber mit vollkommner Sicherheit konnte eine Erkrankung der Wirbelsäule ausgeschlossen werden. Naheliegend war es auch, diesen doch offenbar in der Tiefe der Beckenschaufel entstehenden Absceß auf eine chronische Entzündung der Beckenknochen selbst zurückzuführen. Doch fand sich weder bei der Operation ein Sequester oder rauher Knochen, noch wurde später je durch die Fistelöffnung ein Knochenfragment ausgestoßen.

Nachdem sich also, wie schon erwähnt, bei der Operation eine Anzahl verkäster und zum Teil abscedierter Drüsen vorgefunden hatte und nachdem die noch anfangs in der Tiefe bestehende Resistenz im Laufe der Zeit vollkommen zurückging, mußte man das ganze Krankheitsbild als Erkrankung der tiefliegenden Leistendrüsen auffassen. Und es deckt sich mutatis mutandis das klinische Bild auch mit dem uns so geläufigen der tuberkulösen Entzündung der tiefen Halsdrüsen. Die Flexionskontraktur entspricht vollkommen der reflektorischen Schiefhaltung des Kopfes bei Lymphadenitis cervicalis chronica (die Psoaskontraktion also der des Sternocleidomastoideus), aus der schon öfter irrtümlicherweise ein Caput obstipum diagnostiziert worden ist. Auch das langsame Schwinden der zurückgebliebenen fungösen Massen nach der Halsdrüsenexstirpation bietet ein Analogon für den erst nach einem Jahr vollkommen geschwundenen Tumor der Beckenschaufel in unserem Fall.

Ganz anders bot sich das klinische Bild bei dem zweiten Patienten: Es handelte sich hier um einen neunjährigen Knaben, der schon $3\frac{1}{2}$ Jahre, bevor er in unsere Beobachtung kam, deutliche Zeichen skrofulöser Erkrankung geboten hatte. Auch waren ihm zwei Jahre vorher verkäste Achseldrüsen beiderseits exstirpiert worden. Bei der Aufnahme auf die chirurgische Abteilung der Poliklinik waren die markantesten Symptome neben auffallend schlechtem Allgemeinbefinden eine Auftreibung des Leibes, Vorwölbung des Nabels, der blaurot verfärbt und mit einer Borke bedeckt war, so daß der erste Adspekt die Diagnose der Peritonitis tuberculosa sehr wahrscheinlich machte. Bei näherer Untersuchung stellte es sich heraus, daß die ganze rechte Bauchhälfte von einem festen Infiltrat eingenommen war. Die Leistendrüsen waren beiderseits geschwollen, der Leib war im übrigen weich, nicht druckempfindlich, freie Flüssigkeit im Bauch nicht nachweisbar. Per rectum waren geschwollene Drüsen zu fühlen. In den nächsten Tagen stellte sich eitrige Sekretion aus dem Nabel ein. Unter exspektativer Behandlung nahm nun der Umfang des Infiltrates zu, die Haut, die anfangs frei verschieblich war, wurde gespannt und gerötet, und es zeigte sich schließlich deutliche Fluktuation. Bei der von Herrn Dr. Maass ausgeführten Operation gelangte man zunächst in eine walnußgroße

Abscesshöhle, die käsigen Eiter enthielt. Nachdem die Wandungen der Höhle durch Cürettement geglättet waren, stellte es sich heraus, daß sie innerhalb einer großen harten Geschwulst sich befand, die properitoneal liegend, bis in die Beckenschaufel reichte.

Mit der Bauchhöhle zeigte sich kein Zusammenhang. Ein fistulöser Gang führte von der Abscesshöhle zum Nabel. Auch dieses Infiltrat, augenscheinlich fungöse, von den Glandulae iliacae und hypogastricae gebildete Massen, ist nach der Operation ganz allmählich zurückgegangen. Nach drei Monaten zeigte der Patient ein bedeutend gebessertes Allgemeinbefinden, und es fehlte jede Spur von dem Bauchdeckeninfiltrat.

Zwei Symptome sind es, die bei diesem schon lange vorher skrofulös erkrankten Knaben zunächst dem Untersucher in die Augen fallen und ihn leicht zu einem diagnostischen Irrtum führen mußten, die Auftreibung des Leibes und der Durchbruch des Eiters durch den Nabel. Es lag in diesem Falle die Annahme der Peritonealtuberkulose überaus nahe. Natürlich konnte es sich nur um die trockne Form derselben handeln, da ein freier Erguß bei der ersten Untersuchung ausgeschlossen wurde. Und in der Tat neigte sich anfangs auch unsere Diagnose zu dieser eine üble Prognose bietenden Erkrankung. Doch wies der weitere Verlauf, das Verharren des Infiltrates auf der einen Bauchseite, das Fehlen jeglicher Spannung oder Druckempfindlichkeit des übrigen Leibes und schließlich die Hautrötung auf einen Prozeß in den Bauchdecken hin. Die operative Autopsie und der sich daran anschließende Krankheits- und Heilungsverlauf schlossen jegliche Mitbeteiligung der Bauchhöhle aus.

Weswegen auch in diesem Fall die Diagnose einer Drüsentuberkulose aufrecht erhalten werden mußte, welche noch in Betracht kommenden Krankheiten ausgeschlossen werden mußten und wie sie ausgeschlossen werden konnten, das hier auszuführen, würde mich zu weit führen. Ich habe dies alles in der ersten Arbeit des längeren besprochen. Es lag mir nur daran, zu zeigen, welche diagnostischen Irrtümer beide Fälle zu zeitigen imstande waren, nämlich die Annahme einer Coxitis resp. Spondylitis und im anderen Fall die einer Peritonealtuberkulose.

Trotzdem mir nun aus meiner Publication diese beiden Fälle sehr gut im Gedächtnis waren, ist mir im vergangenen Jahre, ebenfalls an dem Material der chirurgischen Abteilung der Neumannschen Poliklinik, ein diagnostischer Irrtum bei derselben Erkrankung untergelaufen. Ich halte es daher für geboten, auch die Krankengeschichte dieses Falles mitzuteilen.

Der 3 1/2 jährige Knabe wurde am 3. November 1903 in die Poliklinik gebracht. Die Familienanamnese ergab nichts Wesentliches. Der Knabe selbst hatte bisher noch keine Krankheit durchgemacht, nur 5/4 Jahre vorher hatte er eine Drüsenschwellung in der linken Leistenbeuge, die bald ohne Incision und ohne spontane Eröffnung zurückging. Seitdem war Patient vollkommen ohne Beschwerden. Vor acht Tagen begann er zu hin-

ken und über Schmerzen im linken Bein zu klagen. Patient wurde mir von einem Kollegen der inneren Abteilung mit der Wahrscheinlichkeitsdiagnose Coxitis überwiesen. Ich fand bei der Untersuchung das linke Hüftgelenk in Flexion und Adduktion vollkommen fixiert, die Extremität zeigte eine scheinbare Verkürzung von $2^1/_2$ cm, war aber kaum atrophisch. Der Gang des Knaben war analog dem der mit Coxitis behafteten Kranken, er schonte das linke Bein beim Gehen in typischer Weise. Die Palpation ergab nur eine geringe Schwellung der beiderseitigen Inguinaldrüsen. Auf Grund dieses Befundes stellte auch ich vorläufig die Diagnose Coxitis sinistra tuberculosa, die ich allerdings mit einem Fragezeichen eintragen ließ. Denn es fiel mir auf, daß, während die Stellung des erkrankten Beines für einen älteren Prozeß sprach, keine oder nur eine sehr geringfügige Atrophie vorhanden war. Außerdem sprach ja die aus der Anamnese sich ergebende Erkrankung vor acht Tagen gegen eine schon längere Zeit bestehende Coxitis. Doch man ist ja bekanntlich, besonders bei poliklinischen Patienten und namentlich bei orthopädischen Leiden, wenig geneigt, den anamnestischen Angaben vollkommen zu trauen. So glaubte ich auch hier den scheinbaren Widerspruch zwischen der Beobachtung der Mutter (daß der Knabe erst seit acht Tagen hinke) und dem von uns erhobenen Befund in der gewöhnlichen Weise durch Unachtsamkeit der Eltern erklären zu können.

Entsprechend meiner Annahme empfahl ich die Anlegung einer Billrothschen Gipshose in Narkose. Drei Tage später, am 6. November, wurde diese angefertigt. Auffallend war nun an diesem Tage bei der nochmaligen Untersuchung unmittelbar vor der Narkose, daß das Hüftgelenk heute nicht so fest fixiert erschien, wie bei der ersten Untersuchung. Außerdem fühlte man im Skarpaschen Dreieck eine haselnußgroße, harte Drüse. Die linke Darmbeinschaufel war mit einer großen, harten Geschwulst ausgefüllt, die sich bei bimanueller Untersuchung per rectum als dem Knochen fest aufliegend, von diesem völlig untrennbar erwies. Nach diesem Befund war die Diagnose einer Coxitis unwahrscheinlich, und in der Erinnerung an die beiden vorher erwähnten Fälle nahmen wir eine tuberkulöse Entzündung der tiefen linksseitigen Leistendrüsen an. Trotzdem wurde zur Verbesserung der Stellung der Extremität die Chloroformnarkose eingeleitet. Auch hier zeigte sich nach Aufhebung der Muskelspannung in tiefer Narkose das Gelenk vollkommen frei beweglich. In vollkommner Streckung und in Abduktion wurde nun das Gelenk durch eine Gipshose fixiert.

In den nächsten Tagen befand sich der Knabe sehr wohl in seinem Verband. Am sechsten Tage nach der Anlegung stellten sich jedoch heftige Schmerzen in der Hüfte ein, so daß am nächsten Tage, am 13. November die Gipshose abgenommen werden mußte. In der Leistenbeuge fühlte man jetzt ein ganz oberflächliches Drüsenpacket. Die Flexionskontraktur besteht nicht mehr, das Hüftgelenk ist frei beweglich. Die per rectum zu fühlende Geschwulst auf der linken Darmbeinschaufel erscheint jetzt flacher als vor acht Tagen. Da nunmehr die Diagnose der tuberkulösen Leistendrüsenerkrankung für uns feststand, wurde am 15. November von Herrn Dr. Maass in Narkose die Operation vorgenommen. Es fand sich ein großes Drüsenpacket, das bestand aus zum Teil vereiterten oberflächlichen und tiefen Leistendrüsen. Dieselben wurden exstirpiert und die Wunde über einem Tampon vernäht.

Die vollkommne Heilung ging sehr langsam von statten, so daß nach zwei Monaten noch eine kleine Fistelöffnung bestand. Auch trat während des Heilungsverlaufes wiederholt Kontraktion des Psoas und Neigung zu Kontrakturstellung des Hüftgelenkes ein. Der vor der Operation per rectum gefühlte Tumor war nicht mehr nachweisbar.

Nach ungefähr drei Monaten war auch die Fistelöffnung vernarbt, und am 18. Februar 1904 wurde bei der Schlußuntersuchung folgendes festgestellt: Die Operationswunde ist vollkommen vernarbt, das Hüftgelenk ist vollkommen frei und ohne Schmerzen beweglich. Eine Resistenz ist in der Inguinalfurche nicht nachweisbar. Der Gang ist vollkommen normal.

Derselbe normale Befund wurde bei der letzten Untersuchung am 17. März 1904 erhoben.

Auffallend ist die Übereinstimmung dieser Krankengeschichte mit der des ersterwähnten Knaben. Bei beiden ist frappant die Annäherung der Krankheitserscheinungen an das bekannte Bild der chronischen Coxitis, so daß in beiden Fällen zunächst auch diese Diagnose gestellt wurde, die dann erst in der Narkose rectificiert wurde.

In dem letztbeschriebenen Fall war eigentlich nur ein Symptom, dessen Fehlen den Untersucher stutzig machen konnte; das war der Mangel einer ausgesprochenen Atrophie der erkrankten Extremität. Die Fixierung des scheinbar erkrankten Beines durch die reflectorischen Muskelkontractionen war so fest, daß bei der Untersuchung ohne Narkose tatsächlich eine Ankylose vorzuliegen schien.

Es geht daraus hervor, wie wichtig in allen Fällen von scheinbaren Gelenkerkrankungen im Kindesalter, namentlich beim Hüftgelenk, die Untersuchung in der tiefen Narkose ist. Denn nur nach vollkommen gesicherter Ausschaltung der Muskelkontractionen ist im Kindesalter die genaue Untersuchung eines der größeren Gelenke und der Ausschluß von Täuschungen möglich.

Auffallend ist die Übereinstimmung der beiden Fälle auch darin, daß auch nach der Operation der Psoas die Neigung zur Kontraction zeigte und dadurch eine Flexionskontractur, wie infolge Senkungsabsceß bei der Spondylitis, herbeigeführt wurde.

Anschließend an die vorstehenden Ausführungen möchte ich noch bemerken, daß in keinem der drei Fälle eine Eingangspforte für das tuberkulöse Virus anamnestisch oder objectiv durch die Untersuchung nachgewiesen werden konnte. Es ist nach dem Krankheitsverlauf bei allen drei Knaben auch nicht anzunehmen, daß infolge äußerer Infection von einem Defect der Haut im Gebiet der Leistendrüsen die Erkrankung derselben herbeigeführt wurde. Denn übereinstimmend entwickelte sich die Schwellung bei allen drei Fällen von der Tiefe aus nach der Oberfläche zu, d. h. es erkrankten zuerst die Glandulae

iliacae profundae und secundär erst die Gl. superficiales. Gerade dadurch ist ja die Fehldiagnose zu erklären, die erst richtiggestellt bezw. gesichert wurde, nachdem der fortschreitende Entzündungsproceß sich dem Niveau der Haut genähert hatte.

Nach Vollendung dieser Arbeit ist mir nun ein vierter hierher gehöriger Fall begegnet.

Ende März dieses Jahres wurde mir von der inneren Abteilung der Poliklinik ein Mädchen mit der Diagnose Coxitis tuberculosa dextra überwiesen. Die Anamnese ergab, daß das 5 jährige Mädchen seit 14 Tagen hinke. Scheinbar im Widerspruch damit und daher auffallend war der Gang des Mädchens. Es hielt nämlich beim Stehen und Gehen das rechte Hüftgelenk in sehr starker Beugung, die auch passiv nicht vermindert werden konnte. Es lag also nach diesem ersten Anblick die Annahme einer schon lange bestehenden vernachlässigten Coxitis überaus nahe. Doch machte mich erstens die Anamnese stutzig und zweitens fiel mir auf, daß das Kind das im Hüftgelenk gebeugte Bein beim Gehen nicht etwa schonte, sondern gleichmäßig damit auftrat. Die weitere Untersuchung im Liegen zeigte nun, daß das Hüftgelenk nicht fixiert war, sondern nur durch Muskelkontraktionen die Ankylose vorgetäuscht wurde, die bei Ablenkung (durch Unterhaltung) schwand. Die Leistendrüsen waren beiderseits geschwollen, in der Beckenschaufel rechts war ein großes Drüsenpacket zu fühlen. Leider ist das Kind nach der ersten Untersuchung fortgeblieben, so daß ich über den weiteren Verlauf nicht berichten kann.

Also auch hier Fehldiagnose einer Coxitis bei Leistendrüsentuberkulose.

Zum Schluß der Arbeit ist es mir eine angenehme Pflicht, Herrn Dr. H. Maaß auch an dieser Stelle für die Überlassung des Materials meinen ergebensten Dank auszusprechen.

XXVIII.

Aus dem Stadtkrankenhaus Dresden-Johannstadt, chirurgische Abteilung. Generalarzt Dr. Credé.

Zur Behandlung varicöser Unterschenkelgeschwüre.

Von

Dr. **Curt Georgi.**

Vortrag, gehalten in der Gesellschaft für Natur- und Heilkunde in Dresden.

Solange die ärztliche Kunst besteht, ist die Behandlung der großen Unterschenkelgeschwüre stets eine schwierige und wenig dankbare Aufgabe gewesen.

Namentlich waren es die großen varicösen Ulcera cruris, die einer erfolgreichen Behandlung stets hartnäckigen Widerstand entgegensetzten.

Der Behandlung dieser speziellen Ulcera cruris sollen die folgenden Betrachtungen gewidmet sein.

Schon der Name „varicöse Geschwüre" weist uns auf den Zusammenhang derselben mit dem Gefäßsystem der Unterextremitäten hin.

Wie bekannt, wird das Blut aus den Hautbezirken am Unterschenkel größtenteils durch die Vena saphena magna der Femoralis, der Iliaca und Cava inferior und durch diese dem rechten Vorhof zugeführt.

Da nun die Cava inferior und die Vena iliaca keine Klappen besitzen, so lastet schon normalerweise auf den Klappen der Vena saphena magna ein ziemlich hoher Druck. Treten nun Störungen in dem Klappenapparat dieser Vene ein, so kommt es zur Gefäßstauung, selbst in den kleinsten Hautvenen am Unterschenkel.

Diese Störungen beruhen hauptsächlich in congenital schwacher Entwicklung der Klappen oder der ganzen Venenwand; als wesentlich unterstützendes Moment ist dann die Beschäftigung im anhaltenden und dauernden Stehen anzuführen; so kommt es denn, daß wir die Varicen namentlich bei Schmieden, Schlossern, Waschfrauen, Köchinnen zu beobachten Gelegenheit haben. Auch direkter Druck auf die Cava

inferior führt zur Varicenbildung; z. B. bei Schwangeren. Diese Circulationsstörungen führen nun ihrerseits wieder zu Ernährungsstörungen der Haut, zu Geschwürsbildungen.

Der direkte Anlaß ist häufig eine geringfügige Verletzung der Unterschenkelhaut.

Bei den ungünstigen Heilungsbedingungen und der oft hinzukommenden Vernachlässigung breitet sich das Geschwür allmählich mehr und mehr aus; teilweise vernarbend, bricht die Narbe bald wieder von neuem auf; das Geschwür wird größer und tiefer. Die Granulationen sind schmierig belegt und zerfallen, die Ränder callös.

Die Umgebung wird infiltriert und schwielig. Das ganze Bein kann mehr oder weniger elephantiastisch werden.

Sitzt das Geschwür in der Gegend des Fußgelenkes, so wird es beständig bei den Bewegungen desselben gezerrt, es treten Entzündung und Schmerzen auf, die den Patienten zum Arzt treiben; wir sehen daher an dieser Stelle meist noch relativ kleine Ulcera, während die oberhalb des Fußgelenks viel weniger schmerzhaft sind und den Patienten meist erst viel später ärztliche Hilfe aufsuchen lassen.

Die Stauung in den Gefäßen des Unterschenkels ist also für die Entstehung, Vergrößerung und für die Recidive des ulcus cruris von großer Bedeutung und erfordert bei der Behandlung derselben eingehende Beachtung.

Von den bisher üblichen Behandlungsmethoden berücksichtigt ein großer Teil die Druckverhältnisse in den Gefäßen gar nicht, ein anderer Teil nur wenig und unbewußt.

Zu ersteren gehören die zahlreichen Salben, Pflaster und Umschläge, die meist nur dann nützten, wenn gleichzeitig Ruhe und Hochlagerung des Unterschenkels angewandt wurden.

Auch die Transplantationen nach Reverdin, Thiersch oder Krause haben nur selten einen dauernden Erfolg herbeigeführt; sind sie momentan angeheilt und läßt man die Patienten dann wieder aufstehen, so sieht man an der meist wenige Minuten hinterher eintretenden Blaufärbung derselben, unter wie ungünstigen Ernährungsbedingungen sie stehen; und es nimmt uns daher nicht Wunder, wenn wir so häufig sehen, daß das zarte Epithel, sobald die Betreffenden ihrer schweren Arbeit wieder nachgehen, bald wieder aufbricht.

Schon etwas rationeller als diese lediglich auf die lokale Behandlung des Ulcus abzielenden Methoden sind jene, die die Gefäßstauung durch Bindeneinwickelung zu beseitigen trachten.

In erster Linie ist hier die Martinsche Gummibinde zu nennen, bei deren richtiger Anwendung auch die Resultate meist nicht ausbleiben.

Die ziemlich breite Binde wird morgens vor dem Aufstehen direkt auf die Haut und das Geschwür exakt gewickelt. Des Abends wird sie abgenommen und gründlich gereinigt und getrocknet.

Es haften dieser Methode aber auch zahlreiche Übelstände an, zunächst verträgt nicht jede Haut die Gummibinde, dann entstehen leicht lästige Eczeme, außerdem erfordert das exakte Anlegen und das fortwährende Reinigen der Binden einen ziemlichen Grad von Intelligenz und Willensstärke, der bei den meist den ärmeren Volksschichten angehörenden Patienten nicht immer vorhanden ist.

Der größte Nachteil aber ist der, daß sie keine radikale Behandlungsmethode darstellt und sie daher dauernd angewendet werden muß.

So ist es denn gekommen, daß man direkte chirurgische Eingriffe versucht hat, um die Circulationsverhältnisse in diesen Ulcera cruris zu bessern und dadurch ihre Heilung anzustreben.

In dieser Hinsicht ist zunächst die von Nußbaum anfangs der 70er Jahre angegebene Circumcision der Geschwüre zu nennen.

Nußbaum umschnitt in einiger Entfernung vom Geschwürsrand, womöglich in gesunder Haut kreisförmig das Geschwür bis auf die Fascie und stopfte die Schnittwunde mit Gaze aus, um den Spalt klaffend zu erhalten. Namentlich leistet diese Methode bei Geschwüren mit callösem Rand und narbig schwieligem Boden meist recht gute Dienste.

Herr Credé hat diese Methode mit geringer Abweichung — es werden nur zwei große seitliche bogenförmige Entspannungsschnitte gemacht — schon seit Jahrzehnten angewandt mit sehr gutem Resultat, und zwar nicht bloß in Bezug auf die Schnelligkeit der Überhäutung, sondern auch in Bezug auf die Dauer. Der Grund, weswegen diese Schnitte meist ein gutes und dauerndes Resultat erzielen, liegt nicht allein in der Entspannung der Geschwürsränder, sondern auch in der Veränderung der Circulationsverhältnisse; infolge des Durchschneidens sämtlicher oberhalb der Fascie gelegenen Venen wird das Blut gezwungen, die unterhalb der Fascie, also dem Gebiete der Vena femoralis zugehörigen Venen zur Abfuhr zu benutzen. Es lastet also, da die Femoralis Klappen hat und die Muskelbewegungen die Blutcirculation in ihr wesentlich erleichtern, nicht mehr der Blutdruck der Vena saphena magna auf dem Geschwür.

Daß ein ursächlicher Zusammenhang zwischen Unterschenkelgeschwüren und Varicen vorhanden ist, war übrigens schon den ältesten Ärzten bekannt.

Es sind die mannigfachsten Vorschläge gemacht worden, um durch Verödung der Varicen die Ulcera cruris zur Heilung zu bringen.

In der vorantiseptischen Zeit waren aber alle diese Versuche, die teils in Ligaturen, Umstechungen, Cauterisationen und Excisionen bestanden, mit ziemlicher Gefahr verbunden, indem häufig darnach Pyämie beobachtet wurde.

Auch war ihr Resultat, da sie nicht den Stamm der Vena saphena trafen, ein meist ungenügendes.

Nur ein hierher gehörendes Verfahren aus neuester Zeit möchte ich besonders erwähnen, nämlich die Totalexstirpation der Varicen nach Madelung. Dieses Verfahren ergibt sehr günstige Resultate. Es sind bis 90 Proz. Dauerheilungen berichtet.

Durch diese Methode werden aber nur die varicösen Endausbreitungen der Saphena magna getroffen, nicht ihr Stamm; zudem sind zahlreiche lange Hautschnitte nötig, die bei der meist krankhaft veränderten Haut am Unterschenkel keine günstige Zugabe der Methode darstellen. Erst Trendelenburg blieb es vorbehalten, das Wesen der Circulationsstörungen am Unterschenkel und ihre Folgen genau zu erkennen und auf Grund dieser Erkenntnis die Unterbindung der Vena saphena magna als Heilmittel für diese Störungen vorzuschlagen.

Als beweisendes Experiment, daß in der Tat auf der Vena saphena die ca. 1 m hohe Blutsäule der Iliaca und Cava inferior lastet, führt Trendelenburg folgendes an:

Läßt man den liegenden Kranken das Bein aufheben und wartet so lange, bis das Blut aus den Venen abgeflossen ist, und comprimiert man die Vena saphena dicht unterhalb ihrer Eintrittsstelle in die Femoralis und läßt nun den Patienten aufstehen, so bleiben die Varicen fast leer; sobald man aber mit der Compression nachläßt, füllen sich die Varicen am Unterschenkel fast augenblicklich.

Infolge Insufficienz der Klappen nämlich stürzt das Blut aus der Cava und Iliaca in die Saphena zurück.

Nach Unterbindung der Saphena, die Trendelenburg meist dicht unterhalb der Einmündungsstelle in die Femoralis macht, hört also der abnorme Druck von oben auf.

Die Venen können sich wieder zusammenziehen; es treten dadurch auch wieder günstigere Ernährungsbedingungen in der Haut des Unterschenkels ein.

Die Ulcera heilen ab und zwar meist in überraschend kurzer Zeit.

Daß das Blut in den Hautbezirken nach Unterbindung der Vena saphena durch die tiefen dem Gebiet der Vena femoralis zugehörigen Venen abgeleitet wird, auch dafür ist ein kleines Experiment beweisend, das von Perthes, einem früheren Assistenten Trendelenburgs, herrührt.

Comprimiert man nämlich bei einem stehenden Kranken den Stamm der Vena saphena, und läßt nun den Kranken umhergehen, indem man mitgeht und immer weiter comprimiert, so schwellen die Varicen nach einiger Zeit beträchtlich ab.

Es werden nämlich die Hautvenen durch Pumpwirkung der Muskeln beim Gehen von den tiefen Venen aus leergepumpt. Das Blut läuft also aus den Varicen nicht durch die Saphena, sondern durch die Femoralis direkt ab.

Wir sehen also, daß die Zweckmäßigkeit der Unterbindung der Saphena zur Heilung von Varicen durch das Experiment bewiesen wird.

Fragen wir nun nach den Resultaten.

Laut einer Statistik von Perthes — 63 Fälle — traten in 22 Proz. Recidive ein, nach Remedi in 6 Proz., nach Dr. Faißt in 15 Proz.

Die Recidive waren meist dadurch bedingt, daß sich ein Collateralkreislauf gebildet hatte, durch den die Unterbindungsstelle umgangen wurde.

Durch ein von Wenzel in Buenos Ayres, einem Schüler Trendelenburgs, empfohlenes Verfahren ist nun die Möglichkeit des Eintretens dieser Recidive nahezu ausgeschlossen worden.

Wenzel empfahl im Jahre 1901 auf Grund von 26 Fällen einen bis auf die Fascie gehenden Circulärschnitt zwischen mittlerem und unterem Drittel des Oberschenkels; er unterband alle in den Schnitt fallenden, oberhalb der Fascie gelegenen Venen mit möglichster Schonung der Hautnerven. Der Schnitt wurde durch Knopf- oder fortlaufende Naht wieder geschlossen.

Es ist leicht verständlich, daß in der circulären, bis auf die Fascie gehenden Narbe ein Collateralkreislauf sich nicht so leicht bilden wird. Das Blut wird also auf diese Weise mit Sicherheit gezwungen, beim Abfließen aus der Extremität die tiefen, unter der Fascia lata gelegenen Venen zu benutzen.

Die Resultate, die Wenzel mit diesem Verfahren erzielte, waren sehr günstig. In 26 Fällen, die er mehrere Jahre post operationem zu beobachten Gelegenheit hatte, trat nie ein Recidiv ein; und darunter waren mehrere Fälle mit sehr ausgedehnten varicösen Geschwüren.

Wenngleich selbständig erdacht, so ist doch das Verfahren Wenzels nicht absolut neu.

Schede hat schon im Jahre 1893 mit sehr gutem Resultat an 40 Patienten mit Varicen und Ulcera cruris Cirkelschnitte am Unterschenkel gemacht und zwar oberhalb und unterhalb des Geschwürs.

Dieses Schedesche Verfahren wurde 1897 erst durch Petersen veröffentlicht.

Unterdes hatte Moreschi schon 1894 das gleiche Verfahren angegeben, nur mit dem Unterschied, daß er die Schnitte per granulationem heilen ließ, während Schede sie nähte.

Schede und Moreschi haben diesen Zirkelschnitt am Unterschenkel, Wenzel meist am Oberschenkel ausgeführt.

Der Schnitt am Oberschenkel ist empfehlenswerter, da man nicht gern neue Wunden in dichte Nähe des Geschwürs setzt und die Haut am Unterschenkel häufigeren Insulten ausgesetzt sind.

Im vorigen Jahre ist dann eine unwesentliche Modifikation dieser Zirkelschnitte von einem Franzosen, Brault in Algier, angegeben worden, der nur einen hufeisenförmigen Schnitt am Unterschenkel oberhalb des Geschwürs anlegt.

Da die Wenzelschen Resultate so günstig lauteten, haben wir im Johannstädter Krankenhaus in letzter Zeit diese Operationsmethode an 3 Patienten mit sehr ausgedehnten varicösen Unterschenkelgeschwüren versucht. Im folgenden teile ich die 3 Krankengeschichten in Kürze mit.

Fall 1. Patientin ist schon seit ca. 40 Jahren Waschfrau und leidet seit dem Jahre 1866 an Beingeschwüren und Varicen. Die Geschwüre sind von Zeit zu Zeit immer wieder zugeheilt unter entsprechender Behandlung mit Salben und Binden. In den letzten 6 Jahren ist am rechten Unterschenkel aber das Geschwür immer größer und größer geworden und hat allen Behandlungsmethoden getrotzt.

Die Frau kam am 8. Januar zu uns mit einem ausgedehnten Ulcus cruris am rechten Unterschenkel ca. 18 cm lang und 4 cm breit mit derben

callösen Rändern und auffallend tief gelegenem infiltrierten Grund. Es bestanden ausgedehnte Varicen — der Trendelenburgsche Versuch fiel positiv aus. — Es gelang uns mit dem Zirkelschnitt, das Geschwür innerhalb 8 Wochen unter lokaler Behandlung mit indifferenten Salben vollkommen zu heilen.

Auch am linken Unterschenkel hatte sie ein Geschwür, aber von viel geringerer Ausdehnung; da auch die Varicen hier nur mäßig entwickelt waren, begnügten wir uns mit zwei seitlichen Entspannungschnitten. Die Heilung trat innerhalb 4 Wochen ein.

Fall 2. Bei dem zweiten Patienten, einem 68jährigen Kutscher, bestand das Geschwür seit ca. 10 Jahren; zeitweise vernarbt, ist es immer bald wieder aufgebrochen. In den letzten 2 Jahren ist es stets offen gewesen.

Das Geschwür hatte eine Ausdehnung von 18 : 10 cm.

Die Heilung erfolgte nach ca. 5 Wochen.

Beim 3. Patienten fanden sich zwei je 8 cm lange Geschwüre am linken Unterschenkel mit ziemlich ausgedehnten Varicen. Die Heilung erfolgte hier nach ca. 6 Wochen.

Bei allen 3 Kranken finden sich jetzt derbe feste Narben ohne wesentliche Gefäßstauung, auch die fast elephantiastische Verdickung der übrigen Haut am Unterschenkel bei der Frau und dem älteren Mann hat sich fast ganz zurückgebildet.

Die Varcien sind noch nicht ganz geschwunden; sie scheinen überhaupt nur selten völlig zu thrombosieren; da sie ja noch mit den tiefen Venen in Verbindung stehen, circuliert auch das Blut noch in ihnen, wenn auch in anderer Richtung.

Die Varicen sind aber wesentlich abgeschwollen und geschrumpft und zeigen nicht mehr jenen hohen Grad von Stauung wie vor der Operation.

Subjektiv geben alle 3 Patienten an, daß sie das Gefühl von Schwere in den Beinen nach der Operation verloren hätten.

Nennenswerte Anästhesien an der Haut sind nicht nachweisbar, obwohl es uns nur einmal gelang, einen Hautnerven zu sehen und zu schonen.

Die Geschwüre sind in verhältnismäßig kurzer Zeit geheilt, und die Beschaffenheit der Narbe läßt eine lange Heilungsdauer erwarten; umsomehr als durch Unterbindung sämtlicher Hautvenen dem ursächlichen Moment der Entstehung dieser Geschwüre im weitesten Sinne Rechnung getragen worden ist.

Wir können also mit dem Resultat zufrieden sein und das Verfahren um so eher empfehlen, als es eine schnelle und annähernd sichere Behandlungsmethode darstellt für ein Übel, das nur allzu häufig von vielen als Vorwand benutzt wird, in unsern Krankenhäusern zu überwintern, das aber auch dem arbeitenden Menschen zur wahren Qual wird.

Zum Schlusse erlaube ich mir, meinem Chef Herrn Generalarzt Dr. Credé für die Anregung zu dieser Arbeit und für die Unterstützung meinen Dank abzustatten.

XXIX.

Aus dem Röntgenlaboratorium des k. k. allgemeinen Krankenhauses in Wien.

Die Fremdkörperentfernung bei wechselndem Röntgen- und Tageslicht als Grundlage der Lehre von den radioskopischen Operationen.

Von

Dozent Dr. G. Holzknecht und Dr. Richard L. Grünfeld.

(Mit Tafel IX.)

(Vgl. die vorläufige Mitteilung in der Sitzung der k. k. Gesellschaft der Ärzte in Wien vom 26. Februar 1904. Wiener klinische Wochenschrift, Nr. 9, 1904.)

Es ist scheinbar unbegreiflich, wie eine so scharfe und anscheinend absolut eindeutige Darstellung der Topographie eines Fremdkörperfalles, wie wir sie in Radiogrammen gewinnen, ungenügend sein sollte, und selbst viele durch Mißerfolge belehrte Chirurgen gehen, durch die scheinbare Evidenz der Lokalisation betrogen, an die Aufsuchung an der Hand von Radiogrammen, um immer wieder zu erfahren, daß sie den Fremdkörper entweder gar nicht oder erst nach oft einstündigem verwüstenden Suchen finden. Versuchen wir, einige derartige Mißgriffe in einem Falle zusammengedrängt zu schildern. Das dorsopalmare Radiogramm einer Hand zeige ein 2 cm langes Nadelfragment auf dem Schatten des Metacarpus II. und parallel mit ihm. Das zweite Radiogramm in der zum ersten senkrechten Durchleuchtungsrichtung zeige die Metakarpen II bis V, einander mehr oder minder überdeckend, stets sehr undeutlich, entsprechend der Ungunst dieser Durchleuchtungsrichtung. Der Schatten der Nadel liege auf einem der nicht differenzierbaren Metakarpalien, eher palmar; die Einstichstelle ist ebenfalls palmar, also die Vermutung begründet, die Nadel sei an der Palmarseite des Metacarpus II gelegen. Ihre Tiefe von der Haut der Palma freilich ist unbekannt, da ja die zweite zur ersten senkrechte Aufnahme exakt nicht möglich ist. Man weiß also

nicht, ob man sie ober-, inner- oder unterhalb der Sehnenscheiden der Beuger finden wird, muß aber überzeugt sein, daß man, längs des Metacarpus I inzidierend, in irgend einer Tiefe auf sie stoßen wird. Allein weder über, noch unter den Beugersehnen findet sich etwas von der Nadel. Bevor man sich nun entschließt, die in Betracht kommenden Sehnenscheiden zu eröffnen, denkt man noch daran, wie leicht es sein könnte, daß die Inzision parallel mit der Nadel, aber neben sie geraten ist, und begreift, daß die Inzisionsebene nur um 1 mm von der Nadel entfernt zu sein braucht, um uns ahnungslos an ihr vorbeipräparieren zu lassen. Sie wird dann in den einen Wundhaken gefaßt, mit dem einen Wundrand zur Seite gezogen und die Präparation schreitet an ihr vorbei weiter in die Tiefe. Deshalb beschließt man mit dem Finger, der Sonde, endlich mit dem Skalpell die Wundränder zu durchsuchen. Da aber keiner der verdächtigere ist, so kommt zuerst der eine, dann der andere an die Reihe, aber vergebens. Also, wird geschlossen, liegt die Nadel in einer der Sehnenscheiden. Sie werden eröffnet, aber vergebens. Eine Stunde ist vergangen, die Wirkung der lokalen Anästhesierung längst verschwunden. Es wird von weiterem Suchen Abstand genommen und die Ansicht geäußert, daß sich die Nadel offenbar beim Reinigen vor der Operation verschoben hat, daß sie gewandert ist. Es wird bestimmt, daß ihre neue Lage abermals radiographisch festzustellen ist. Dabei ergeben sich dem früheren gleiche Radiogramme. Aber auch wenn wir annehmen, man hätte die Nadel zum Schluß gefunden, so ist es klar, daß der größte Teil des devastierenden Eingriffes zwecklos war. Der erzählte Fall ist ein konstruierter, und man vermag daher die Ursache solchen Mißerfolges zu erklären. Die Nadel lag in Wirklichkeit in der palmaren Hälfte des Raumes zwischen Metacarpus II und Metacarpus III. Im dorsopalmaren Radiogramme war sie deshalb auf den Metacarpus II projiziert, weil der Patient infolge der Verwundung und der leichten entzündlichen Veränderungen, vielleicht auch wegen des Fremdkörpers selbst, den Daumen adduziert und die Finger leicht gebeugt gehalten hatte. Dadurch lag die Hand nicht flach, sondern schräg und zwar mit dem radialen Rand höher auf der Platte; dadurch wurde die zwischen I. und II. Metacarpus liegende Nadel zusammen mit dem II. Metacarpus auf die Platte projiziert. Die Anordnung bei der Aufnahme müßte also eine geometrisch exakte sein, wenn man nicht Gefahr laufen will, an gänzlich falscher Stelle und in falscher Richtung einzugehen. Man kann nun zwar einen regelmäßigen geometrischen Körper in exakter Weise einstellen, aber nicht die elastisch-weichen Teile unseres Körpers. Aber selbst

solch genaue Einstellung würde wenig fruchten, weil die Operation selbst schon mit der ersten Inzision und der Spreizung der Wundränder alle Formen verändert und alle Marken verschiebt und weil selbst eine geringe Ungenauigkeit, die uns bloß einen Millimeter an einem Fremdkörper vorbeiführt, mindestens eine Reihe überflüssiger Zerstörungen mit sich bringt.

In Erkenntnis der ungenügenden Exaktheit dieses geometrischen Weges, aber ohne die Erkenntnis, daß er für unseren Körper nie exakt genug werden kann, hat man außer diesem einfachen und eigentlich allein wirklich verbreiteten Vorgehen, zwei Aufnahmen in ungefähr rechtwinkeliger Richtung zur Lokalisation zu benützen, eine große Zahl anderer gesetzt, welche den geometrischen Postulaten und der ganz unbeachteten dritten Raumdimension Rechnung tragen wollen (Mackenzie, Davison, Payne, Schürmayer, Mergier, Braaß, Remy et Contre-Moulin und noch 74 andere). Erst vor kurzem ist die 81. Methode mitgeteilt worden. Allein jede derselben hat bedeutende Fehlerquellen und keiner kommt es auch nur in einiger Tiefe auf einen Zentimeter an. Die wenigsten davon sind auch nur im Prinzip geometrisch richtig und von diesen keine in der Praxis genügend exakt ausführbar. Aber selbst eine ideale solche Methode, welche uns zur genauesten Kenntnis von dem Orte brächte, wo sich der Fremdkörper befindet, könnte nur die Hälfte unserer Wünsche erfüllen; denn keine von ihnen geht auch nur darauf aus, die Hand des Chirurgen an diesen Punkt zu führen. Sie sagen ihm in höchst akademischer Weise, wo er liegt.

Nicht weil sie etwa auch dieser Indikation nachkäme, sondern nur wegen ihrer stereometrischen Vollendung sei hier die 1899 von Sechehaye in seiner Preisschrift[1]) publizierte Methode hervorgehoben. Sie verfällt aus den übrigen Gründen dem Schicksal der genannten. Freilich wird auch hier der Geübte und Geschickte bessere Resultate erzielen und weniger schaden als der Anfänger und der Unbehilfliche. Aber eben darum muß man es begrüßen, wenn an Stelle des so seltenen Talentes und der so schwer erwerbbaren Fertigkeit die Maschine tritt und dadurch die Ansprüche an den Ausführenden herabgesetzt, die Resultate vervollkommnet werden.

Dem früheren planlosen verwüstenden Suchen, das oft einem Haschieren der fraglichen Gegend gleichkam, steht in der „Aufsuchung bei wechselndem Röntgen- und Tageslicht“ eine Methode

1) Sechehaye, Etude sur la localisation des corps étrangers au moyen des rayons Roentgen. Bâle 1899.

gegenüber, welche von der in voller Kenntnis der Sachlage gewählten günstigen Inzisionsstelle präparatorisch auf geradem und kürzestem Wege zum Fremdkörper gelangt und dabei nicht eine Faser eines Gebildes mehr durchtrennt, als unbedingt notwendig ist.

Von der vorhergehenden Exploration im Röntgenlichte bis zur gleichzeitigen Anwendung desselben als Operationsbehelf scheint nur ein kurzer Weg zu sein. Mancher Chirurg hat ihn unfreiwillig betreten, wenn er die bereits begonnene Operation unterbrach, um mit dem Patienten mit provisorisch bedeckter Wunde vom Operationsraum ins Röntgenzimmer zu wandern. Dort „wurde nachgesehen" — und dann hieß es, wieder zurück auf den Tisch, um „weiterzusuchen".

Wie alles, hat auch schon der Gedanke, diese beiden unangenehmen Akte in einen für die Beteiligten angenehmeren zu verbinden, seine Geschichte: Bald nach Röntgens Entdeckung hat Mac Intyre die Möglichkeit, unter Röntgenlicht Fremdkörper des Kehlkopfes zu extrahieren, betont — ob er es ausgeführt hat, ist unbekannt. 1896 hat Hochenegg in einer kasuistischen Mitteilung (Hühnerknochen im Ösophagus) derartige Eingriffe als für die Zukunft „aussichtsreich" bezeichnet. Er hat mit Pöch im Wiener pathologischen Institut diesbezügliche Leichenversuche gemacht (Gebißextraktion mit der Starkschen Schlundzange in cadavere). Ein Jahr später hat Schüller in Berlin eine Knochenextraktion aus dem Ösophagus einer Frau direkt unter Röntgenlicht ausgeführt. Er sagt, daß ihm die Methode leicht und nützlich erschienen sei. Spieß hat in einer Arbeit, die 1899 im Archive für Rhinologie und Laryngologie erschienen ist, die permanente Röntgendurchleuchtung als Behelf für die endonasale Chirurgie, insbesondere des Sinus frontalis, vorgeschlagen und in der Tat an acht Fällen den Eingriff (Sondierung, Eröffnung) ausgeführt. Er glaubt, daß man eine Stirnhöhle, die man sieht, sicher finden muß. Eingebürgert hat sich die Methode nicht. An eine systematische Ausführung der Idee — an eine mögliche Radiochirurgie wurde nicht geschritten.

Eine Vorstufe zur Aufsuchung in wechselndem Röntgen- und Tageslicht stellt die von Perthes[1]) angegebene Fremdkörperpunktion dar, welche von uns[2]) zur Fremdkörperharpunierung modifiziert wurde, eine Methode, welche im Grunde nichts anderes ist, als eine zweizeitige direkte Aufsuchung. Bei derselben wird in der ersten Hälfte der Operation ein radioskopisch sichtbares,

1) Perthes, Über Fremdkörperpunktion. Zentralbl. f. Chirurgie. Nr. 32. 1902.

2) Grünfeld, Vorläufige Mitteilung in der k. k. Gesellschaft der Ärzte in Wien, 13. März 1903. Wiener klin. Wochenschr. Nr. 12. 1903.

nadelförmiges Instrument unter Röntgenlicht bis an den Fremdkörper geführt und in der zweiten Hälfte der Operation ohne Röntgenlicht blutig-präparatorisch die Spitze dieser Nadel (Harpune) aufgesucht, neben der man den gesuchten Fremdkörper findet. Die gewonnenen, entschieden aufmunternden Erfahrungen mit dieser Methode an zwanzig Fällen wurden von uns an anderer Stelle [1]) mitgeteilt.

Ideal freilich, sowohl im Sinne des Radiologen als auch in dem der Chirurgen ist nur die Aufsuchung im wechselnden Röntgen- und Tageslicht, deren spärliche Geschichte wir oben gegeben haben. Sie hat lange auf sich warten lassen. Die Ursache davon liegt in der umständlichen, wenn auch nur einmaligen instrumentellen Einrichtung, während die praktische Ausführung höchst einfach ist. Die besonderen Verhältnisse der Röntgendurchleuchtung, die trotz aller Vereinfachungen bedeutende Umständlichkeit derselben, und insbesondere die Versorgung der unnahbaren Kabel für die Zuleitung des hochgespannten Stromes in einer den Chirurgen nicht behindernden Weise bereiten große Schwierigkeiten und machen improvisierte Einrichtungen sehr unerquicklich. Wir dürften nicht fehlgehen, wenn wir annehmen, daß diese Schwierigkeiten auch sonst der Ausbildung einer radio-chirurgischen Technik hinderlich im Wege standen, der im täglichen Leben wohl ein reicher Wirkungskreis offen stehen würde; abgesehen von der Fremdkörperentfernung käme noch ein unmittelbares Eingreifen bei Fracturen und Luxationen usw. in Betracht. Allein es fehlte immer noch an praktischen zweckentsprechenden Vorrichtungen, weshalb es sowohl chirurgischer- wie radiologischerseits an dem nötigen Animo fehlte. Nunmehr glauben wir die entsprechende Einrichtung in dem radiologischen Operationstische [2]) gefunden zu haben. Derselbe besteht (Fig. 1) aus einem ringsum geschlossenen, tischförmigen Gehäuse, dessen Fläche aus straff gespanntem durchlässigen Material besteht und in dessen Innern sich ein in der Längsrichtung des Tisches verschieblicher und aus einer Kreisperipherie beweglicher Röhrenwagen, der den Strom von seinen Schienen abnimmt, befindet. Über der Röhre ist eine Kreisblende aus Blei angebracht Die Zuleitung der Hochspannungskabel zur Röhre erfolgt unterirdisch.

Dieser Tisch ist nun mit wasserdichtem Materiale bedeckt, rings-

1) Grünfeld und Holzknecht, Die Fremdkörperharpunierung. Zentralbl. für die gesamte Therapie. XXII. Jahrgang. Heft 2. 1904.

2) Die ausführliche Beschreibung und die Schilderung der operativen und zahlreichen sonstigen Anwendungsarten desselben erscheint in den „Fortschritten a. d. Gebiet der Röntgenstrahlen 1904".

um frei und es kann an ihm wie an jedem Operationstische gearbeitet werden. Überdies aber vermag man auf Kommando von einem Wandtableau aus das Durchleuchtungsbild auf einen steril gefaßten, über den Ort der Operation gehaltenen Fluoreszenzschirm zu erhalten.

Der praktische Vorgang ist nun folgender: Der nachgewiesene und zur Entfernung bestimmte Fremdkörper wird in der hergebrachten Weise, aber bloß auf Grund des Durchleuchtungsbildes beiläufig lokalisiert.

Danach werden die operativen Zugänglichkeitsverhältnisse erwogen, wobei man den Ort des Hautschnittes und die weitere Schnittführung und Präparation mit Rücksicht auf den Faserverlauf etwa zu durchtrennender Muskulatur und der Umgebung der übrigen wichtigen Gebilde (Bänder, Gelenke, Sehnen, Gefäße, Nerven) bis ins kleinste Detail überlegen kann und das ist es, was jede einzelne solche Operation sozusagen zu einer typischen und wegen des steten Wechsels der präzise gestellten Aufgaben zu einer interessanten macht. Man kann das aber nicht nur, man muß es auch. Denn nur dadurch vermag man die durch die Operation gesetzte Verletzung auf das notwendige Minimum zu reduzieren. Diese Sorgfalt fällt um so mehr ins Gewicht, als die Indikation zur Entfernung eben meist darin liegt, daß komplizierte und wichtige Regionen, besonders die Hand, schon durch den kleinen Fremdkörper an sich funktionellen Gefahren ausgesetzt sind. Dabei vermag man an diesen Zweck viel Geschicklichkeit und Witz zu wenden, worüber zu berichten schon wegen der Mannigfaltigkeit der Fälle zu weitläufig wäre. Als Beispiel möchte ich aber einen ziemlich häufigen Typus von Nadelverletzungen anführen, der bisher zu den unangenehmsten gerechnet wurde, und der sich zuletzt bei einem Patienten der Klinik Hofr. von Eiselsberg vorfand (vgl. unten Fall VIII). Bei der orientierenden Durchleuchtung und zwar bei der funktionellen Lokalisation konnte man bemerken, daß die Nadel bei extremer Dorsalflexion der Hand und der Finger vom Schatten des Carpus auf die des Metacarpus glitt. Sie lag also zwischen den Beugersehnen in dem Sehnenkanal, der dorsal durch den Carpus, palmar durch das ihn festigende Ligamentum carpi transversum gebildet wird. Der eine von uns (H) empfahl, in der Palma manus zu inzidieren, und schaffte erst, als wir bei wechselndem Tages- und Röntgenlicht tief genug gedrungen waren, durch Dorsalflexion die Nadel soweit aus dem Sehnenkanal heraus, daß ihr distales Ende in der Operationswunde gefaßt werden konnte, ohne das Ligamentum carpi zu durchtrennen.

Ist also der Operationsplan gefaßt und alles vorbereitet, der Patient wird in der Umgebung des Operationsfeldes wie zu jeder anderen [illegible] Operation gewaschen, der Körperteil steril versorgt, die Instrumente, Tupfer sowie die Hände des Radiologen und Chirurgen desinfiziert, so wird an der gewählten Stelle in der günstigsten Richtung und Ebene [illegible], eine Sonde in die Wunde eingelegt und durchleuchtet. Der Sondenknopf wird mit dem Fremdkörper oder seinem einen Ende zur Deckung gebracht. Bewegt er sich bei gering exkursiven Bewegungen der Sonde mit, so ist die nötige Tiefe erreicht und man findet ihn bei künstlichem Lichte unter der Sondenspitze, oder man faßt ihn im Röntgenlichte mit den ebenfalls sichtbaren Branchen eines Pean, schließt diesen und entbindet ihn samt dem Fremdkörper. Bewegt sich der Fremdkörper mit der Sonde noch nicht, dann ist man noch nicht tief genug und muß dort, wo der Sondenknopf den weiteren Weg weist, tiefer präparieren, bis eben bei der eingeschobenen Durchleuchtung die Mitbewegung eintritt.

Am besten drückt sich der Gewinn, der im Ersatz der üblichen durch die radioskopische Operation erzielt wird, in den Operationszeiten aus und in der Möglichkeit, sie ziemlich genau vorher zu sagen. Dieselbe ist ja nicht mehr vom Zufall abhängig, wie bisher, sondern aus dem Operationsplan berechenbar. Dabei ist nicht nur die Aufsuchung, sondern auch die Entbindung zu berücksichtigen, welche besonders bei tief und parallel zur Oberfläche liegenden Nadeln und bei eingekeilten Projektilen oft einige Schwierigkeiten macht. Immerhin beträgt die Operationsdauer meist nur wenige Minuten, während früher selbst in Fällen, die heute zu den ganz leichten gezählt werden müssen, selbst 1½stündiges Suchen mit und ohne Resultat nicht zu den Seltenheiten gehörte. Es mag aufgefallen sein, daß für die radioskopische Aufsuchung eine fixe Röhre angegeben und damit das Durchleuchtungsbild einer einzigen Richtung als ausreichend bezeichnet wurde. Man könnte denken, daß mit einer Richtung zwar die Lage des Hautschnittes und die Richtung der Präparation in die Tiefe gegeben sei, daß aus ihr aber nicht erhellt, ob die genügende Tiefe erreicht oder schon überschritten ist. Ferner, daß dazu eine zweite Durchleuchtungsrichtung, etwa von der Seite her notwendig ist. Tatsächlich schien ursprünglich eine seitliche Röhre notwendig, aber schon bei den ersten Leichenversuchen stellte sich heraus, daß dieselbe ersetzt wird durch die sichtbare Mitbewegung des Fremdkörpers mit dem Sondenknopf, welche eben nur dann eintritt, wenn die Sonde in die Schichte geraten ist, in welcher der Fremdkörper liegt. Dieser Umstand hat an der Einfachheit des Verfahrens das Hauptverdienst.

In manchen Fällen läßt aber dieses Mittel in Stich, und zwar dann, wenn der Fremdkörper in Bandapparaten, Knochen, Gelenken und Muskelansätzen fixiert ist. In diesem Fall kann eine zweite Durchleuchtungsrichtung nicht umgangen werden, und diese wird dann in der Weise gewonnen, daß entweder der Körperteil über der einen Röhre um seine Achse gedreht wird, was bei der die Extremitäten betreffenden Mehrzahl der Fälle leicht ist, oder durch Anbringung einer zweiten seitlichen Röhre in die Höhe des betreffenden Körperteils. Auch von diesen Eventualität wird der Operateur nicht überrascht, sie kann vielmehr auf Grund der vorhergehenden ungefähren Lokalisation in den Operationsplan einbezogen werden.

Das Ergreifen des Fremdkörpers ist oben in der Weise geschildert, daß, sobald seine Mitbewegung mit der Sondenspitze anzeigt, daß der Fremdkörper bereits im Gebiete der Operationswunde liegt, die Sonde durch einen geschlossenen Péan ersetzt wird, mit welchem der Fremdkörper während der Durchleuchtung gefaßt wird. Dabei wird nun fast immer außer dem Fremdkörper noch ein wenig Gewebe von der Umgebung mitgefaßt. In den meisten Fällen handelt es sich um Muskelfasern und mag hingehen, weil dadurch nicht nur die Operationszeit abgekürzt, sondern auch mit einer weniger ausgedehnten chirurgischen Freilegung das Auslangen gefunden wird. In Regionen aber, wo es nicht irrelevant ist, läßt es sich unter Zugabe einiger Minuten zur Operationszeit leicht vermeiden, indem man von dem Gebrauche des fassenden Instrumentes absieht und sich bloß mit der Sonde im Röntgenlichte den Ort bezeichnet, den Fremdkörper hierauf im Tageslicht praeparando dem Auge sichtbar macht und dann in gewöhlicher Weise ergreift.

Im nachstehenden sei unsere erste Serie von direkten Fremdkörperextraktionen (im ganzen 9 Fälle) bei abwechselndem Röntgen- und Tageslichte in gedrängter Kürze angeführt. Dieselben sind sämtlich gelungen und zwar, wie oben erwähnt, in ganz bedeutend abgekürzten Zeiten. Wenn man noch in dem angegebenen Sinne unterscheidet zwischen der reinen Aufsuchungszeit und der im ganzen verbrauchten Operationszeit, dann drückt sich der Fortschritt noch deutlicher aus, da ja eigentlich immer nur das Finden, weniger das Entbinden und Extrahieren Schwierigkeiten bereitet. Bedenkt man noch, daß unsere Methode eine absolute Sicherheit bietet, was das Auffinden des fremden Körpers betrifft, dann wird man es uns nicht zur Unbescheidenheit anrechnen, wenn wir hiermit zur Nachprüfung animieren.

Fall I. 40 jähriger Geschäftsdiener. Nadelfragmente in der rechten Planta. Radioskopie: 2 Nadeln, schwer zu lokalisieren. Bei der Operation im Röntgenlichte werden beide in ca. 10 Minuten extrahiert.

Fall II. 35 jährige Private. Vor 14 Tagen Eindringen einer Nähnadel in die rechte Hohlhand. Radioskopie ergibt, daß das kurze, feine, in einer Sehne liegende Nadelfragment nicht leicht zu finden sein wird. Im Röntgenlichte gelingt die Extraktion sofort.

Fall III. 25 jähriger Arbeiter stieß sich an einem Schreibtische an, seither Schmerzen und Entzündungserscheinungen im l. Zeigefinger. Bei der Radioskopie findet sich dicht an der Gelenksbeuge I/II des linken Zeigefingers ein $^3/_4$ cm langer, zugespitzter metallischer Fremdkörper in der Längsrichtung des Fingers. Bezeichnung der palmaren Projektion. Nach diesem Befunde wird der Fremdkörper bei mehreren Inzisionen nicht gefunden. Bei direkter Aufsuchung findet sich derselbe an der Beugeseite des Gelenkes, unter der Flexorensehne, wie im Befunde angegeben.

Fall IV. 18 jährige Private. Vor 3 Tagen Eindringen einer Nadel in die linke Hand. Radioskopie: kurzes Nadelfragment im Antithenar in der Nähe der tiefen Beugesehnen. Ort der Wahl palmarseits vom V. Metacarpus. Direkte Aufsuchung glatt uud rasch.

Fall V. 35 jährige Handarbeiterin. Nadel in der rechten Hand. Inzision anderwärts, deshalb Markierung auf der Haut unmöglich, außerdem recht komplizierte Lage (tief und senkrecht zur Oberfläche). Bei der direkten Aufsuchung glatt entwickelt.

Fall VI. 18 jähriger Arbeiter. Schuß mit Flaubertgewehr in die linke Vola manus. Projektil, 6 mm im Durchmesser haltend, ist durch den IV. Interossealraum des Metacarpus auf das Dorsum manus gelangt. Bei der direkten Aufsuchung in 2 Minuten glatt entbunden.

Fall VII. 37 jährige Private. Vor 5 Monaten geriet die Hälfte einer Nähnadel in die Volarfläche des rechten Daumens. Seit 8 Tagen Schmerzen. Nadelfragment tief in der Thenarmuskulatur. 26/1. direkte Aufsuchung. Schrägschnitt: der Versuch, das proximale Ende am Ligam. carpi volare zu entbinden, scheitert. Verlängerung der Inzision distalwärts, Drehung des distalen Endes, welches dem Metacarpus II aufliegt, worauf die Extraktion sofort gelingt.

Fall VIII. Bei einer 26 jährigen Patientin findet sich eine Nadel zwischen den Beugesehnen unter dem Ligamentum carpi volare, schräg proximal dorsal nach palmar distal. Es wird das palmare distale Ende aufgesucht, wo es vor das Ligamentum dorsale herausragt.

Fall IX. 42 jähriger Schlosser. Stahlsplitter im linken Handrücken zwischen I und II Metacarpus. Oedem des ganzen Handrückens. Radioskopie: Hanfkorngroßer metallischer Fremdkörper ziemlich tief zwischen I und II Metacarpus. Bei der direkten Aufsuchung wird der Fremdkörper nach Durchtrennung einzelner Muskelschichten für die Kornzange faßbar



Fig. 1.

Fig. 2.

Vogel in Leipzig.

Druck von Richard Hahn (H. Otto), Leipzig.

XXX—XXXII.

Kleinere Mitteilungen.

XXX.

Verletzung der Arteria subclavia durch Zerrung mit Zerreißung des Plexus brachialis.

Von

Dr. **Summa,**

Sekundärarzt am Hafenkrankenhaus Hamburg. (Oberarzt Dr. C. Lauenstein.)

(Mit 1 Abbildung.)

Am 12. Mai 1903 kam der englische Matrose B. R. mit folgender Anamnese zur Aufnahme ins Hafenkrankenhaus:

Bei der Arbeit an der Wünsche wurde sein rechter Ärmel von der Trosse erfaßt und mit großer Gewalt und Plötzlichkeit bis zum Schultergürtel zwischen Trosse und Welle gezogen. Nachdem er aus seiner Lage befreit worden, fand sich außer einer großen Wunde in der rechten Achselhöhle eine vollständige Bewegungslosigkeit des rechten Armes, der sich gleichzeitig kalt anfühlte. Nach Anlegung eines Notverbandes erfolgte der Transport in das Hafenkrankenhaus.

Befund: Blaß, etwas kollabiert aussehender, schwächlich gebauter Mann mit klarem Bewußtsein, trägt den rechten Arm in einem Notverband. Schmerzen klagt er nicht, doch kann er in der ganzen rechten oberen Extremität nicht die geringste Bewegung ausführen.

Rechter Arm von leichenhaftem Aussehen, völlig schlapp in allen Gelenken, keine Spur aktiver Beweglichkeit, von der Mitte des Vorderarms bis zu den Fingerspitzen absolute Empfindungs- und Schmerzlosigkeit, nirgends in der Extremität eine Spur von Pulsation, auch nicht in der Arteria brachialis. Die rechte Achselhöhle von einer kolossalen, unregelmäßigen Wunde eingenommen, in der der nahe dem Ansatz abgerissene Stumpf des Pectoralis maj. und andere Muskelfetzen liegen; Schlüsselbeinbruch etwas nach lateral von der Mitte; vollständige Luxation des Ellenbogens nach außen. Bei der Wundversorgung wird man der Arteria axillaris ansichtig, die ebenfalls blutleer ist und nicht pulsiert. Eine Verletzung der großen Gefäße oder Nerven im Wundgebiete wird nicht gefunden, ebensowenig ein größerer Bluterguß in der Umgebung der Arteria subclavia.

Nach Wundversorgung und Einrichtung der Verrenkung Verband und abwartendes Verhalten.

Da nach Verlauf von 3 Stunden eine Veränderung in dem Zustande des rechten Armes nicht eintritt, wird mangels eines größeren Blutergusses, der auf eine Zerreißung hätte schließen lassen, eine Kompression der Arteria subclavia angenommen. In Sauerstoffchloroformnarkose wird nunmehr die Axillarwunde nach oben, das Schlüsselbein kreuzend, erweitert, die Muskelansätze an der Clavicula durchtrennt und nun das längere zentrale Bruchstück nach vorn herausgehoben und folgendes konstatiert:

Man sieht die Arteria subclavia bis zur Mitte der Clavicula in normaler Stärke verlaufen und kräftig pulsieren, dann aber verjüngt sie sich konisch und geht über in einen stricknadeldicken Strang, der sich 2 cm weit verfolgen läßt und dann im Gewebe verschwindet.

Die sämtlichen Komponenten des Plexus brachialis sind an ihrer Austrittsstelle abgerissen, die peripheren Stümpfe liegen lose in der Operationswunde. Die ganze Wunde wird locker tamponiert, der Arm in eine Schiene gelegt.

16. Mai 1903. Patient hat die ganze Nacht geschlafen, Allgemeinbefinden leidlich, Puls 80, ziemlich kräftig.

Die Besichtigung des Armes ergibt: Rechter Vorderarm bis zum Ellenbogen blaß, kühl, sensibel und motorisch völlig gelähmt, mit zahlreichen Hypostasen, ohne alle Zirkulation. Oberarm ernährt, setzt sich in seiner Farbe scharf gegen den Vorderarm ab. Patient willigt in die Absetzung des rechten Armes.

Sauerstoffchloroformnarkose. Zunächst Exartikulation des frei in die Wunde ragenden, von allen Muskelverbindungen gelösten medialen Schlüsselbeinbruchstückes, dann Unterbindung der Subclavia 3 cm zentral von der verjüngten Partie, Abpräparieren des Gefäßnervenbündels in einer Länge von 15 cm und Herausnahme desselben, Exartikulation des Humerus und Bildung eines Lappens aus der Oberarmhaut und Muskeln, der mit Situationsnähten an den Wundrand des Thorax fixiert wird; Tampon. Am Abend des nächsten Tages starb der Patient leider an zunehmender Herzschwäche.

Die Präparation des herausgenommenen Gefäßnervenbündels ergab, daß die Arteria subclavia in einer Ausdehnung von 3 cm zu einem stricknadeldicken Strang ausgezogen war und daß dieser Strang nur bestand aus der Adventitia, während Muscularis und Intima zerrissen war; in der Adventitia sind einige Blutungen sichtbar. Der ausgezogene Strang geht unvermittelt schroff wieder in die normale Weite des Arterienrohres über, die Vene ist unverletzt.

Die Entstehungsursache der beschriebenen eigentümlichen Verletzungen ist klar. Der rechte Arm ist mit großer Gewalt und Schnelligkeit zwischen Trosse und Welle gezogen worden, jedoch hätte der Zug, solange der Rumpf dem Arm folgen konnte, kaum genügt, um die starken Nerven-

stränge zu zerreißen. Erst als die Gewalt am Arm weiterwirkte, ohne daß der Rumpf dem Zuge folgen konnte, mußte die Spannung der gezerrten Weichteile eine derartige werden, daß als Endeffekt derselben das Ausreißen des Plexus brachialis und das Ausziehen der Arteria subclavia und einer Reihe von Muskelbäuchen eintrat. Wäre der Zug um einen geringen Grad stärker gewesen, so wäre es zum vollständigen Abreißen der Arteria gekommen. Während der Zug genügte, die Elastizität der Nerven zu überwinden, erreichte er das bei der Arterie nur unvollständig, die Elastizitätsgrenze der Vene wurde dagegen durch den Zug noch nicht erreicht.

Inwieweit die Schlüsselbeinfraktur bei dem Zustandekommen der Arterienverletzung mitgewirkt hat, muß man dahingestellt sein lassen: möglich ist es, daß das mediale Fragment durch die Gewalt gegen die 1. Rippe gedrückt wurde, wobei die Arterie gequetscht werden mußte. Dadurch war dann ein Locus minor. resist. geschaffen, an dem die Ausziehung der Arterie erfolgte.

Die Verrenkung des Ellenbogens und die Fraktur der Clavicula bedürfen bezüglich ihrer Entstehung keiner besonderen Erklärung.

Da sich ein Kollateralkreislauf nur in für den Oberarm genügender Weise ausbildete infolge des zentralen Sitzes der Verletzung, so kam nur die Absetzung der gangränösen Extremität in Frage; da es galt, die große Wunde in der Axilla zu decken, so mußte die Exartikulation in der Schulter gemacht werden, um zu diesem Zwecke einen Lappen zu gewinnen.

Der ungünstige Ausgang ist durch die Sektion der Leiche nicht erklärt worden: es fand sich weder eine auffallende Anämie, noch eine pathologische Veränderung an den Organen. Am wahrscheinlichsten ist es, daß die Herzkraft durch die rasch aufeinander folgenden drei Narkosen so sehr geschädigt wurde, daß sie den immerhin schweren Eingriff nicht mehr überwand.

XXXI.

Bemerkungen zu der Arbeit von Kreuter: „Ein Fall von Bursitis subdeltoidea“[1]). Eine Entgegnung.

Von

Dr. **Langemak**,
Spezialarzt für Chirurgie in Erfurt.

Die auf Veranlassung von Graser entstandene und von ihm durchgesehene Arbeit von Kreuter: „Ein Fall von Bursitis subdeltoidea als Beitrag zur Hygromfrage“, enthält nach einem ersten Teil, in dem er ein durch Größe bemerkenswertes Exsudat in diesem Schleimbeutel beschreibt, einen zweiten, der sich mit meiner Arbeit über „die Entstehung der Hygnome“ [2]) in einer Weise beschäftigt, die mich zu einer Erwiderung zwingt.

1) Diese Zeitschrift. 70. Bd. S. 136.

2) Langemak, Archiv f. klin. Chirurgie. 70. Bd. Heft 4 u. 71. Bd. Heft 1.

In der Überzeugung, daß der Ton, den der Autor anzuschlagen beliebt, sich für jeden Unbefangenen genügend richtet, behandle ich im folgenden nur die sachlichen Einwände und schicke voraus, daß dieselben in der Arbeit von Kreuter durch keine einzige Beobachtung über den Gegenstand meiner eigenen Untersuchung gestützt sind.

Kreuter schiebt mir die Behauptung unter, daß die Wand „eines gewöhnlichen Schleimbeutels oder Hygroms“ nicht entzündungsfähig sei. Es genügt, aus meiner Arbeit folgenden Satz anzuführen: „Es ist ohne weiteres klar, daß in den Schleimbeuteln, welche, wie wir sahen, als Ausstülpungen der Gelenke zu betrachten sind, dieselbe seröse, fibrinöse, serofibrinöse und eitrige Entzündung auftreten kann, wie in den Gelenken selbst.“

Da uns sehr wohl bekannt ist, daß die Bursa subdeltoidea ein echter Schleimbeutel ist, so haben wir nicht erst aus der Arbeit von Kreuter lernen müssen, daß sich in ihm ein vollständig aus dem Blut stammendes Exsudat einstellen kann. Ob es sich aber im Kreuterschen Falle um ein solches gehandelt hat, scheint uns freilich nicht ganz gesichert zu sein: wir vermissen den Nachweis und sehen auch nicht, wie er geliefert werden könnte, daß die Wand des nach Osteomyelitis-Pyämie entstandenen Sackes wirklich die des erweiterten Schleimbeutels und nicht etwa eines früheren Weichteilabscesses gewesen ist.

Bei dieser Sachlage war unseres Erachtens für Kreuter kaum eine Veranlassung gegeben, seiner Arbeit den zweiten Teil anzufügen, dem wir uns jetzt zuwenden.

In diesem verkennt Kreuter vollständig, daß unsere Arbeit sich überhaupt nicht mit der Pathologie der echten Schleimbeutel beschäftigt, sondern mit dem, wofür wir die Bezeichnung Hygrom vorgeschlagen haben, d. h. für „einen durch Verflüssigung des Bindegewebes entstandenen Sack“. Es ist die Abtrennung dieser Säcke von den durch Trans- und Exsudation in echten Schleimbeuteln entstandenen das an den verschiedensten Stellen so unzweideutig angegebene Ziel und Ergebnis unserer Arbeit, daß wir es schlechterdings nicht verstehen, wie Kreuter zu einer so völlig unzutreffenden, den Leser irreführenden Darstellung gelangen konnte.

Unserem Vorschlag nach würde also „Hygrom“ als Seitenstück zum „Ganglion“ für lediglich durch Verflüssigung entstandene Höhlen in Bindegewebsschwielen künftig anzuwenden sein. Ein Trans- oder Exsudat in einem echten Schleimbeutel oder Gelenk bezeichnen wir demnach nicht als Hygrom, so wenig wie etwa die gleichen Befunde im Peritoneum, sondern greifen zu anderen, exakteren Ausdrücken.

Es stand Kreuter frei, unseren Vorschlag abzulehnen, aber woher nimmt er das Recht, durch unzutreffende Angaben beim Leser eine falsche Vorstellung unseres Hygrombegriffes zu erwecken?

Sachliche Einwände, freilich in gehässiger Form, bringt Kreuter gegen unseren Vorschlag, einen atypischen schleimbeutelähnlichen Spalt im Bindegewebe im Gegensatz zu den echten konstanten Schleimbeuteln „Gleitbeutel“ zu nennen. Obwohl wir in einer Anmerkung zugegeben haben, daß der Ausdruck nicht ganz korrekt ist, und auch gern für den Ausdruck „Gleitspalt“ das Gleiche einräumen, bemüht sich Kreuter, den Nachweis zu führen, daß beide Bezeichnungen mathematisch unhaltbar sind. Wir

haben bisher weder gewußt, noch es für notwendig erachtet, daß die Nomenklatur der Anatomie auf strenge mathematische Korrektheit Anspruch erhebt und waren nur von dem durch unsere Untersuchung gerechtfertigten Wunsche geleitet, für etwas begrifflich scharf zu Trennendes ein kurzes Kennwort anzugeben.

Dieser Einwand dürfte bei strengeren Anforderungen an Sachlichkeit, als sie gegenüber der Arbeit von Kreuter angebracht sind, kaum als sachlich zu bezeichnen sein. Wir wenden uns zu anderen, uns näher berührenden Punkten, die Kreuter behandelt.

Es wäre hier vielleicht an Kreuters Kritik unseres Epithelbegriffes anzuknüpfen. Statt aller Auseinandersetzungen empfehlen wir ihm einen Blick in die Literatur über Epithel und Endothel, und er wird vielleicht einsehen, daß für viele Autoren gute Gründe dafür vorhanden sind, Epithel in rein morphologischem Sinne zu verstehen, wie wir es getan haben.

Wichtiger ist der versteckte Versuch Kreuters, die Bedeutung des Fibrinoids, der Vorstufe des verflüssigten Bindegewebes, dadurch herabzusetzen, daß er die Häufigkeit seines Vorkommens anzweifelt. Auch für die Aufklärung dieses Punktes enthält unsere Arbeit hinreichende Angaben, die nur nachgelesen zu werden brauchen und bei Kreuter in einer falschen Beleuchtung auftreten. Schwer wiegt in unseren Augen der Vorwurf, den wir gegen ihn erheben müssen, daß er unser, wie wir glauben sorgfältig gestütztes Argument, das in den Höckern und Balken der Hygromwand von der Verflüssigung verschonte Reste der dem Hygrom zugrunde liegenden Bindegewebsschwiele sieht, mit Stillschweigen übergeht. Oder glaubt Kreuter diesen wichtigen und ausführlichen Teil unserer Arbeit gerecht behandelt zu haben, wenn er sich darauf beschränkt, ihn in deutlicher Absicht als „durchaus kombiniert und hypothetisch“ zu bezeichnen?

Wir kommen nun zum Inhalt der Hygrome. Wieder sind wir gezwungen gegenüber Kreuter festzustellen, daß wir nirgends behauptet haben, es lägen keine chemischen Untersuchungen über den Inhalt erweiterter Schleimbeutel vor. Nachdem ich (— im Anschluß an eine kurze Angabe in der Arbeit über fibrinoide Degeneration meines Lehrers und Freundes Ricker —) eine besondere Form der Sackbildung im Bindegewebe aufgestellt habe, ist die von Kobert auf meine Bitte vorgenommene Untersuchung in der Tat die erste eines sicheren Hygroms in unserem Sinne. Es war uns eine Genugtuung, daß die Analyse kein Mucin nachgewiesen hat, weil wir dessen Fehlen auf Grund unserer histiologischen Untersuchung hatten voraussehen dürfen. Nirgends haben wir behauptet, daß das Kollagen „ohne weiteres“ in gewöhnliches Eiweiß übergeht, wir haben uns gegenüber der chemischen Seite der Frage der gebotenen Zurückhaltung befleißigt. Wir wollten nur eine Anregung zu recht zahlreichen chemischen Untersuchungen geben, von denen wir aber nur dann eine Aufklärung der Fragen, die auch wir uns vorgelegt haben, erwarten, wenn sie den Inhalt erweiterter Schleimbeutel und unserer Hygrome scharf getrennt halten.

Wir dürfen schließen, auch ohne alle Einwände Kreuters berücksichtigt zu haben, und glauben, gegen den Verfasser zu dem doppelten Vorwurf berechtigt zu sein:

1. daß er unberechtigterweise in seiner Kritik den wesentlichen Inhalt unserer Arbeit unterdrückt hat, und

2. daß er mit diesem Verfahren versucht hat, eine wissenschaftliche Arbeit zu diskreditieren.

XXXII.

Erwiderung auf vorstehende Entgegnung Langemaks.

Von

Dr. **Kreuter**-Erlangen.

Daß mich Langemak der Gehässigkeit anklagt, bedauere ich sehr. Dazu habe ich weder aus persönlichen, noch aus sachlichen Motiven irgendwelche Veranlassung.

Sachlich möchte ich meinerseits kurz folgendes erwidern:

Die Bursa subdeltoidea ist ein einfacher Schleimbeutel der gebräuchlichen Nomenklatur und hat mit dem Schultergelenk unter normalen Verhältnissen ebensowenig zu tun, wie die Bursa praepatellaris mit dem Kniegelenk. Wie hier zwischen beiden die Patella liegt, so dort die Sehne des M. supraspinatus. Damit dürfte auch Langemak gegenüber der zweite Teil meiner Arbeit begründet sein, und ich darf mich über alle diesbezüglichen Punkte seiner Entgegnung beruhigen. Auf die speziellen Teile seiner Polemik will ich hier nicht weiter eingehen, da mit Wortklaubereien der Sache nicht viel gedient ist.

Langemaks Arbeit forderte deshalb so sehr zur Kritik heraus, weil sie, gestützt auf die Untersuchung von nur 8 Fällen die ganze Lehre von den Schleimbeuteln und ihren Erkrankungen in höchst einseitiger Weise reformieren will. Ich habe zwar bis jetzt erst 30 von unseren 50 Hygromen untersucht, konnte aber noch keinen so dominierenden Standpunkt erringen wie Langemak. Ich werde noch Gelegenheit finden, mit ihm über die fibrinoide Degeneration eingehend zu diskutieren.

Ich halte daher an der Berechtigung meiner Kritik fest und verwahre mich dagegen, Langemaks wissenschaftliche Leistung in irgendeiner Absicht „diskreditiert“ zu haben.

XXXIII.

Besprechungen.

Bücherbesprechungen von Prof. Helferich in Kiel.

1.

v. Bardeleben und Haeckel, Atlas der topographischen Anatomie des Menschen. III. Auflage. Jena, Gustav Fischer 1904.

Das schöne, von uns schon wiederholt gewürdigte Buch liegt hier in III. Auflage vor, wiederum bereichert durch Beiträge von Prof. Dr. Ziehen. Die Zahl der Abbildungen ist um 28 vermehrt, welche wiederum von Dr. Fr. Frohse aufs sorgfältigste gezeichnet sind. Wer sich in den Operationsgebieten, welche in neuester Zeit besonders der Gegenstand chirurgischer Forschung und Therapie gewesen sind, orientieren will, findet zum Teil gerade in den neuen Tafeln vortreffliche Auskunft. Das Buch ist ganz auf der Höhe und in Text wie Abbildung überaus anregend und lehrreich.

2.

Dr. R. Rieder-Pascha, Für die Türkei. Bd. II. Verlag von G. Fischer in Jena, 1904. Preis 14 Mk.

Der Verfasser hat sich seiner Aufgabe, eine Reorganisation der türkischen Militär-Medicinschule durchzuführen, mit Eifer und Geschick und mit Erfolg gewidmet. Der vorliegende Band gibt Zeugnis von der Riesenarbeit, welche dabei geleistet werden mußte — wie oft mag sie dem mutigen Kollegen als eine Danaidenarbeit vorgekommen sein! Hat er doch nach seiner Angabe (S. 10) während seiner 5jährigen Tätigkeit als Direktor in Gülhane an die vorgesetzte Behörde (Kriegsministerium resp. Medicinalabteilung desselben) nicht weniger als 2202 offizielle Eingaben gerichtet, von denen 19 mit „ja“, die übrigen 2183 mit „nein“ oder gar nicht beantwortet wurden.

Das Werk enthält zunächst von der neuen Medicinschule Haidar Pascha die Vorgeschichte, die Beschreibung ihrer Anlage und ihre Inbetriebsetzung; dann von Gülhane die Verwaltung, den Unterricht, die Übersicht der Krankenbewegung bis 1. Oktober 1903, dann statistische Mitteilungen der chirurgischen Erkrankungen, der Operation, Narkose, der Poliklinik, der übrigen Kliniken, dann kasuistische Mitteilungen und zum Schluß noch wissenschaftliche Arbeiten (S. 175—496).

Das Werk gibt ein hochinteressantes Bild von dem Ergehen und von den Erfolgen eines Fachmannes, der mit seltener Energie und idealem Streben seine Aufgabe in der Türkei übernahm und bis zum Schluß durchführte. Die Resignation, zu welcher sich wohl jeder in der Türkei bequemen muß, drückt der Verfasser im Titel des Buches aus, indem er dem Haupttitel „Für die Türkei“ hinzufügt „Selbstgelebtes und Gewolltes“.

Anzeigen literarischer Neuigkeiten, welche der Redaktion zugeschickt worden sind:

Revue de Chirurgie No. 5. Mai 1904.
- Juillard, De la valeur clinique de la courbe leucocytaire dans les maladies chirurgicales et en particulier dans l'appendicite. État de la question (avec 1 tracé).
- Delore, Cancer de la thyroide (fréquence, formes cliniques, traitement).
- Villard et Pinatelle, De la perforation des ulcères de la petite courbure (perforations hautes)
- Duval et Lenormant, Rectoplicature antérieure et myorraphie des releveurs de l'anus dans le traitement du prolapsus rectal (avec 6 fig.).
- F. Gross et G. Gross, Perforation de l'estomac par ulcère (Suite).
- Mally et Richon, Contribution à l'étude des impotences fonctionelles consécutives aux traumatismes articulaires (Suite, 3 fig.).
- Cahier, Sur les myostéomes traumatiques, particulièrement sur leur pathogénie et leur traitement opératoire (Suite).

Archives provinciales de Chirurgie No. 5 Mai 1904.
- Tavel, Hétérotopie thyroidienne (3 fig.).
- Vanverts et Dancourt, Des pleurésies purulentes enkystées (1 fig. Suite et fin).
- Revue de Congrès français de Chirurgie.

Archives internationales de Chirurgie. Vol. I. fasc. 5. publ. par Willems-Gand.
- Hoffa-Berlin, Die Behandlung der Gelenktuberkulosen im kindlichen Alter. (Fortsetzung).
- Voronoff-Cairo, Traitement chirurgical des abscès du foie en Égypte.
- Patterson-Philadelphia, Spinal analgesia. The present position of the method based on a review of the literature.
- Tsaconas-Athen, Une nouvelle suture de la peau sans fil, après la laparotomie.
- Cavatorti-Parma, I Piedi torti. Studio anatomico e considerazioni cliniche.

Revue française de Médecine et de Chirurgie No. 18—21. 1904.
- Poncet et Bérard, À propos du diagnostic clinique de l'actinomycose humaine.
- Frenkel, De la forme tardive de phlegmasia alba dolens.
- Tédenat, Excision de tumeurs du foie.
- Michel et Perrin, Hémorragie gastrique au cours d'une appendicite. Thrombose de l'iliaque primitive gauche.
- Patel et Viaunay, Les interventions dirigées sur le sympathique pelvien.

Bulletin of the Johns Hopkins Hospital. Vol. XV. No. 156. March. 04.
- Opie, The relation of leukocytes with eosinophile granulation to bacterial infection.
- Sampson, The relation between carcinoma cervicis uteri and the ureters, and its significance in the more radical operations for that disease.

La Clinica Chirurgica. No. 5. Magg. 1904.
- Bindi, Il tessuto elastico nella safena interna in rapporto a differenti età.
- Giannettasio, Nuovo processo di nefropessia. Studio sperimentale e considerazioni cliniche.
- Costa, Le stenosi intestinali immediate organiche prodotte dallo strangolamento erniario.

Moderne Ärztliche Bibliothek. Heft 7, 8, 9, 10.
- Marckwald, Über Becquerelstrahlen und radioaktive Substanzen.
- Spies, Die Erzeugung und physikalischen Eigenschaften der Röntgenstrahlen.
- Ewald, Erkrankungen der Gallenblase und Gallenwege mit besonderer Berücksichtigung ihrer Beziehungen zu den Erkrankungen des Magens und der Därme.
- Mayer, Licht als Heilmittel.

Von der II Auflage des „Handbuchs für Zahnheilkunde". (Verlag Alfred Hölder, Wien 1904) ist Lieferung 31 und 32 erschienen. Baum, Kiel.

Druck von J. B. Hirschfeld in Leipzig.

JAN 24 1905
FEB 8 1905
MAY 18 1905
OCT 20 1905

1 yal
84

~~41A~~
~~602~~

3 2044 103 049 854